



Orta ve proksimal falanks kırıkları

Proximal and middle phalangeal fractures

Ufuk Nalbantoğlu, Arel Gereli

Acıbadem Üniversitesi Tıp Fakültesi, Ortopedi ve Travmatoloji Anabilim Dalı, El ve Üst Ekstremitte Cerrahisi Bilim Dalı, İstanbul

Orta ve proksimal falanks kırıkları, kemiğin küçük olması ve çevreleyen yumuşak doku desteğinin zayıflığı nedeniyle sorunlara açıktır. Tedavide stabilite, dizilim ve hareket arasındaki ince denge gözetilmelidir. Ana amaç ise en kısa sürede parmakların yaralanma öncesi eklem hareket aralığına kavuşmasını sağlamaktır. Bu ise ancak kırığın stabil tespiti ve erken dönemde başlanan parmak egzersizleri ile mümkündür. Tedavide yandaş sargılama veya atel tespiti, kapalı/açık düzeltme sonrası K-teli, plak vida tespiti veya dış tespit gibi seçenekler mevcuttur. Cerrah tüm bu seçenekler hakkında bilgi sahibi olmalıdır. Zira tüm bu yöntemleri veya bunların kombinasyonlarını uygulamak durumunda kalabilir.

Anahtar sözcükler: parmak falanksları; kemik kırıkları; ortopedik cerrahi

Proximal and the middle phalangeal fractures can be complicated because of small size of the bone and inadequate soft tissue support. In the treatment plan, a balance between the stability, alignment and motion should be maintained. The main goal is achieving the fingers pre-injury range of motion as soon as possible. This can only be maintained by a stable fixation of the fracture and early finger motion. Many treatment options are available such as buddy taping, splint immobilization, open/closed reduction with K-wire, plate and screw or external fixation. The surgeon should have adequate knowledge of all available options; since, all these methods may be used separately or in combination to achieve the goal of treatment.

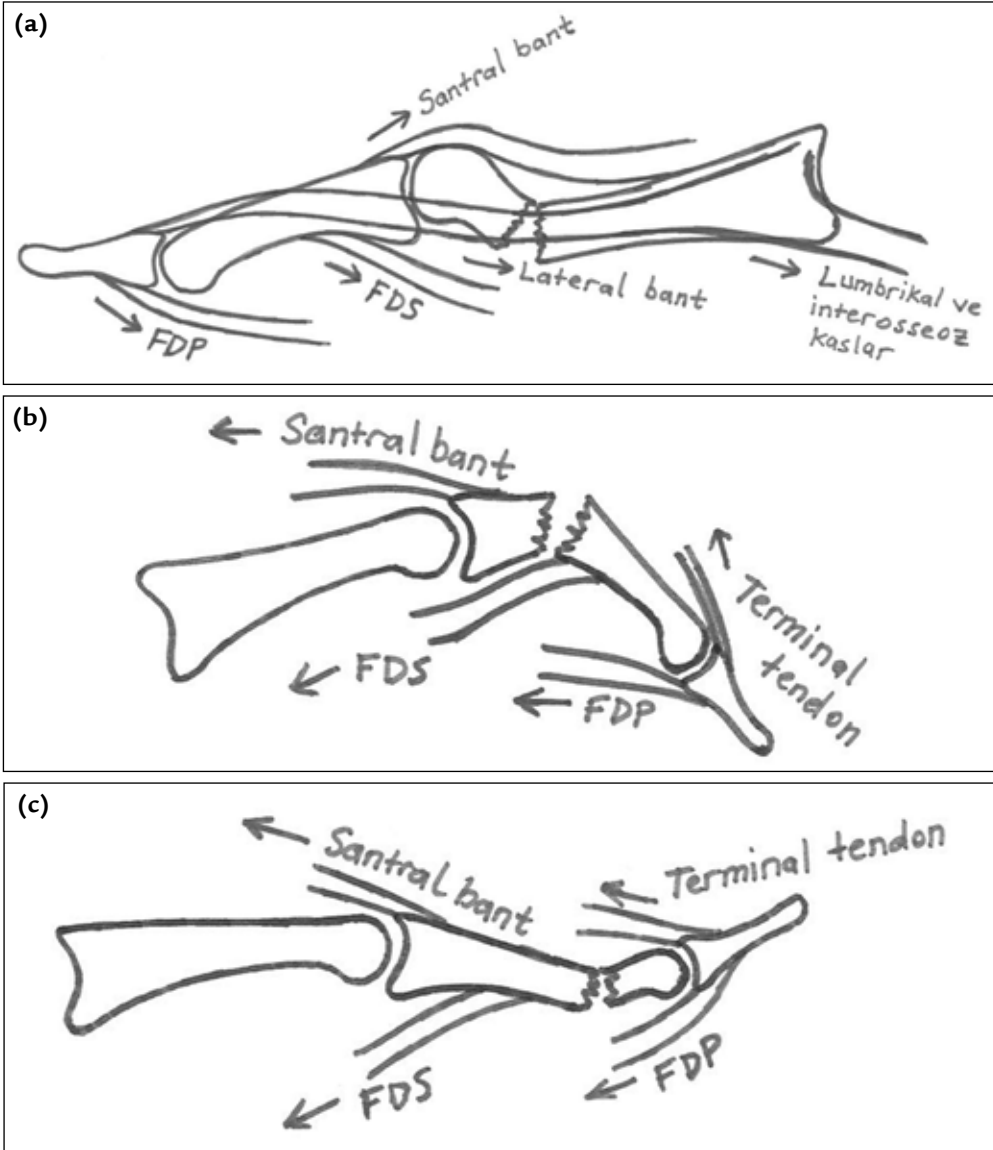
Key words: finger phalanges; bone fractures; orthopedic surgery

Falanks kemikleri, küçük kemik olarak sınıflandırılmasına karşın, kırıklarının yarattığı sorunlar büyüktür. Bu kemikler stabilite, dizilim ve hareket arasındaki ince dengenin en keskin şekilde karşımıza çıktığı bölgelerdedir. Kemiğin küçük olması, tendonların çekme gücüne karşı kırığa hakimiyeti ve düzeltmeyi zorlaştırırken, çevreleyen yumuşak doku desteğinin zayıflığı ve kemiğin tendonlarla olan yakın ilişkisi sorun çıkma olasılığını artırır.

Proksimal falanks kırıkları intrinsek kaslar, santral bant ve lateral bantların çekmesi ile tepesi palmar doğru açılanma gösterirken, orta falanks kırıkları proksimalde santral slip çekmesine bağlı tepesi dorsalde, distalde ise tepesi palmar doğru açılanma gösterir (Şekil 1 a-c).^[1] Parmaklara gelen doğrusal travmalar çoğu kez açılanma eğilimindeki transvers kırıklara neden olur. Bu tip kırıklarda rotasyonel deformitenin radyografi ile anlaşılması çok zordur. Parmaklara gelen makaslama kuvvetleri kısa oblik

kırıklara, burkulma kuvvetleri ise spiral kırıklara neden olur. Bu şekilde takip edilen kırıklarda ise ekstansör yetmezlik, kaynamama, parmak sertliği ile fonksiyon kayıpları görülebilir.^[2]

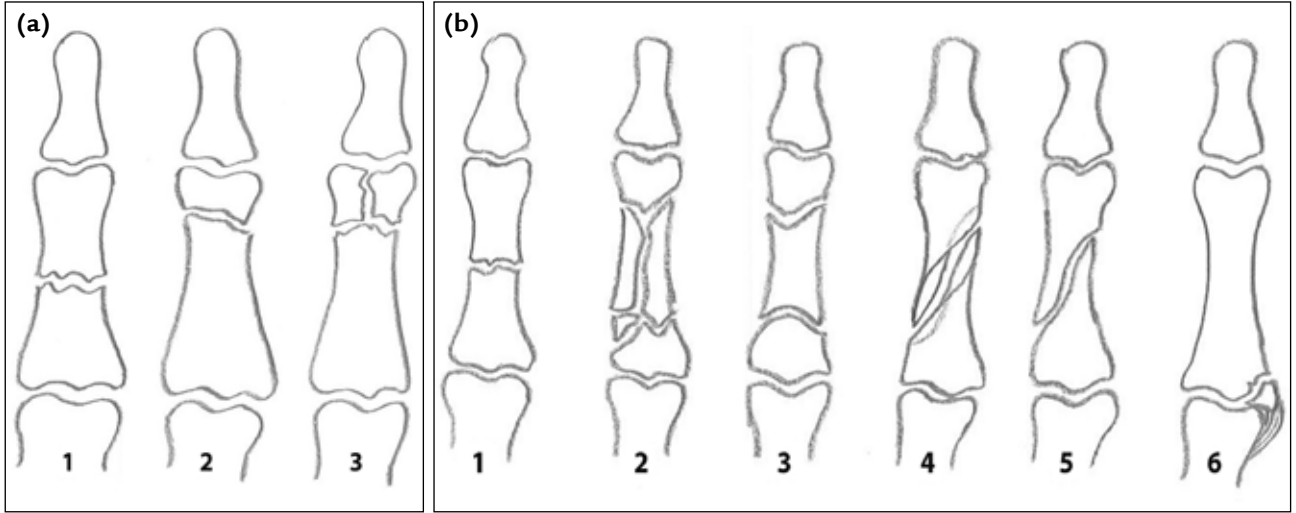
Travmadan sonra parmakta şişme, morarma ve hareket kaybı varsa, falanks kırığı yönünden şüphe uyandırılmalıdır. Bazı hallerde ise parmakta deformite ve açılanma gözle görülür. Her durumda radyolojik tetkik mutlaka yaptırılmalıdır. Bu noktada şüphe edilen her parmağın ayrı ayrı iki yönlü grafileri istenmelidir. Sadece el grafisi istendiğinde falankslar çoğu kez oblik görülmekte ve kırık teşhisi zorlaşmaktadır. Falanks kırığı görülen hastalarda parmak hareketlerini olumsuz etkileyen bazı etkenler belirlenmiştir. Yirmi yaşın altındaki hastalarda kırık sonrası parmak eklemleri toplam hareket aralığı (THA) %88 oranında geri kazanılırken, 60 yaşın üzerindeki hastalarda geri kazanım ancak %60 oranında mümkün olmuştur. Eklem içi kırıkların ise eklem dışı kırıklara göre daha



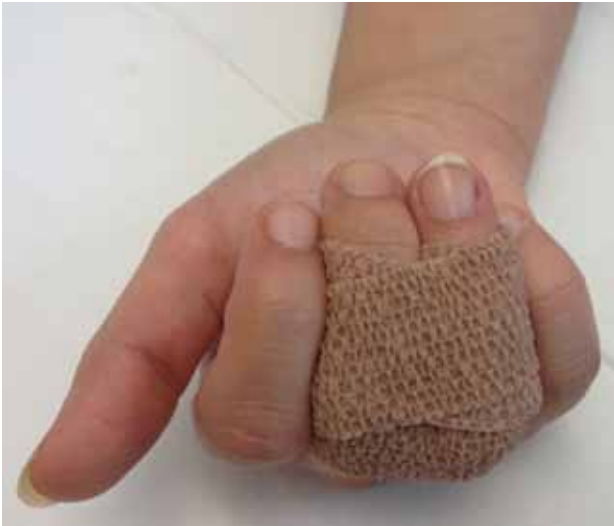Şekil 1. a-c. Falanks kırıklarında kaymaya yol açan kas kuvvetleri. Proksimal falanks (a); orta falanks proksimalı (b); orta falanks distali (c).

kötü sonuçlandığı bilinmektedir. Özellikle proksimal interfalangeal (PIF) eklemi ilgilendiren kırıklarda hareket kaybı daha fazla görülmektedir. Uzun süreli tespit süresi de sonucu olumsuz etkilemektedir. Dört haftadan kısa süre atel tespiti sonrası parmak eklemleri THA %80 oranında geri kazanılırken, dört haftadan daha uzun süre tespit uygulanan hastalarda geri kazanım %66 oranında bildirilmiştir.^[3] Falanks kırıklarının sınıflanmasında genelde tanımlayıcı sınıflamalar kullanılır. Kırığın yerine göre (gövde, metafiz, kondil, eklem içi veya eklem dışı gibi), şekline göre (transvers, parçalı, segmenter, spiral, oblik, avulsiyon kırığı gibi) veya eşlik eden yaralanmaya göre (açık, kapalı, doku

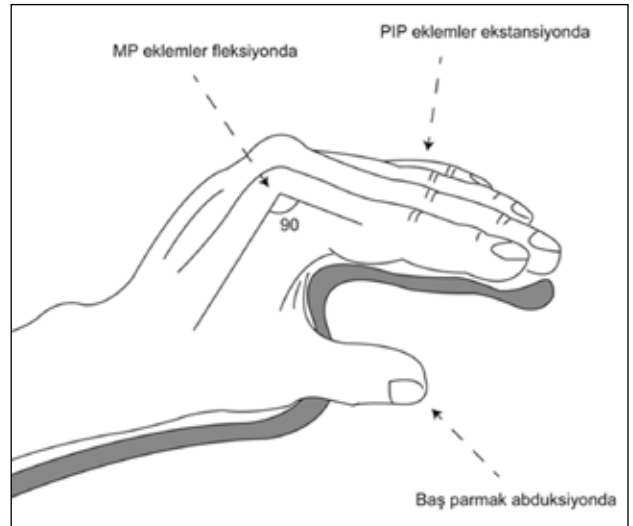
kayıplı, çoklu kırık gibi) tanımlamalar kullanılır (Şekil 2 a, b).^[2] Tedavi planına yönelik en basit sınıflama ise kapalı düzeltilebilen ve kararlı kırıklar (cerrahi dışı uygulamalar), kapalı düzeltilebilen kararlı veya kapalı düzeltilemeyen kırıklar (cerrahi uygulamalar) şeklindedir. Kaymamış ve kayma eğilimi göstermeyen falanks kırıkları yandaş sargılama ile tedavi edilebilir. Ağrısı olmayan kaymamış kırıklı hastalar bu şekilde erken aktif eklem hareketlerine başlayabilirler (Şekil 3). Kayma eğilimi gösteren kırıklarda, ya da hastanın ağrısı varsa atel tespiti uygun seçenektir. Atel tespiti elin güvenli pozisyonunda yapılmalıdır. Bu pozisyon metakarpofalangeal (MF) eklemlerin 70-90°



Şekil 2. a, b. Falanks kırıklarında tanımlayıcı sınıflama. Kırığın yerine göre (a): 1, gövde; 2, metafiz; 3, kondil. Kırığın şekline göre (b): 1, transvers; 2, parçalı; 3, segmenter; 4, spiral; 5, oblik; 6, avulzyon kırığı.



Şekil 3. Ağrısız olmayan ve kaymamış falanks kırığı hastaları; yandaş sargı ile erkenden aktif eklem hareketlerine başlayabilirler.



Şekil 4. Falanks kırıklarında atel tespiti için elin güvenli pozisyonu.

fleksiyonda interfalangeal (İF) eklemlerin tam ekstansiyonda olduğu pozisyonudur. Böylece yaralanma ve tespite bağlı parmak kontraktürü riski ve PIF eklemden ekstansör yetmezlik azaltılmış olur (Şekil 4).^[2]

Cerrahi tedavi gerektiren durumlar ise; eklem içi kırıklar, 10°'den büyük düzeltilemeyen açısal deformiteler, parmakların üst üste bindiği rotasyonel deformiteler, kısalık, kırıkta parçalanma, çoklu kırıklar ve eşlik eden yumuşak doku yaralanmaları şeklinde sayılabilir.^[4,5] Üç hafta ve üzeri atel tespiti planlanan durumlar ile olağan dışı pozisyonda atellemeyi gerektiren durumlarda da cerrahi tespit uygun seçenek olabilir. Eklemi ilgilendiren, dönme, açılma ve kısalık gösteren kırıklarda

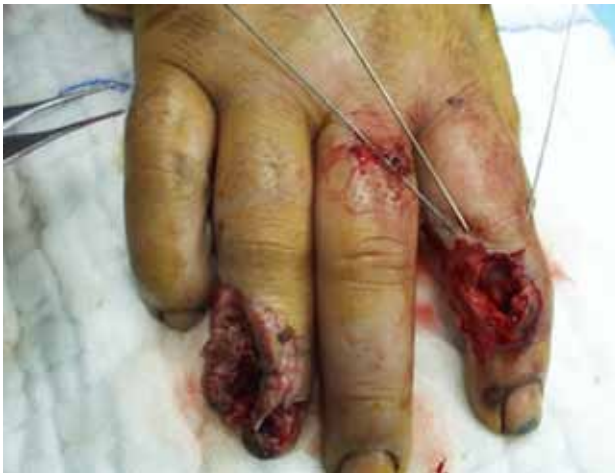anestezi altında kapalı düzeltme mutlaka denenmelidir. Traksiyon ile kırığın dizilimini sağlamak mümkün olurken MF eklemlerin fleksiyona alınması hem proksimal parçayı kilitlemek hem de rotasyonel deformitenin değerlendirilmesini mümkün kılar. Düzeltme sonrası stabil kalan kırıklarda yandaş sargılama veya atel tespiti uygun tedavidir.

Tendon, periost gibi yumuşak dokuların araya girmesi nedeniyle kapalı düzeltmenin başlanmadığı durumlarda açık düzeltme gereklidir. Açık düzeltme için ekstansör tendonu ayıran dorsal yaklaşım veya lateral bandı kaldıran dorsolateral/orta-lateral yaklaşım kullanılabilir. Santral slip'in orta falanks yapışma yeri

yaklaşım sırasında korunmalıdır.^[2] Proksimal falanks ise tek taraflı lateral bant eksize edilebilir.^[3] Kondil kırıklarında yan bağların yapışma yerleri korunmalıdır. Bu kırıklarda önce eklem yüzünü oluşturan parçalar redükte edilmeli, ardından bu redüksiyon gövdeye tespit edilmelidir. Kalıcı şişlik, parmak sertliği, ekstansör yetmezlik ve kaynama sorunları gibi komplikasyonlar açık düzeltme sonrası görülebilmektedir.^[6] Falanks kırıkları düşük enerjili yaralanmalar olduğundan, kapalı düzeltme öncelikli tercih olmalıdır. Eğer açık düzeltme yapılacaksa, kemik ve çevre doku en az düzeyde sıyrılmalıdır.^[7] Kapalı düzeltme sonrası redüksiyonun korunmadığı durumlarda ya da açık düzeltme uygulanan hastalarda, tespit için az hasarlı cerrahi (K-teli tespiti, ciltten delikli/deliksiz mini vida tespitleri), iç tespit (kilitli/kiltsiz plak vida tespitleri) ve dışarıdan tespit seçenekleri mevcuttur.

KAPALI DÜZELTME ve K-TELİ TESPİTİ

Bu kırıkların tedavisinde kapalı/açık düzeltme sonrası K-teli tespiti en sık kullanılan yöntemdir. K-teli tespiti, ucuzluğu, yaygınlığı, hızlı ve kolay uygulanabilirliği ile az hasarlı cerrahi yöntemi olarak geniş kullanım alanı bulmuştur. Özellikle yumuşak doku yaralanmasının eşlik ettiği kırıklarda tercih edilen tespit yöntemidir (Şekil 5). Bu teller kırığı çaprazlayan şekilde, kırık hattına dik ya da intramedüller gönderilerek tespit sağlanabilir. Kırık parçalarının büyüklüğüne göre 1, 1,2 ya da 1,5 mm yivli ya da yivsiz teller tercih edilebilir. Tellerin ciltte bırakılması ya da gömülmesi arasında bir fark bildirilmemiştir.^[8] K-telleri ile tespit uygulama kolaylığı ve hata kaldıran özelliğine rağmen yüksek oranda komplikasyon görülebilmektedir. Bunlar; enfeksiyon, redüksiyon



Şekil 5. K-teli tespiti, özellikle yumuşak doku yaralanmasının eşlik ettiği falanks kırıklarında tercih edilen tespit yöntemidir.

kayı, tele bağlı cilt rahatsızlığı, telin hareketlenmesi gibi genelde tele özel sorunlardır.^[9] Ekstansör tendonun kayma fonksiyonunu bozmayan ve MF, PİF eklemleri serbest bırakan uygulamalarda ise komplikasyon oranları daha düşüktür.^[10]

KAPALI DÜZELTME ve DELİKLİ VİDA TESPİTİ

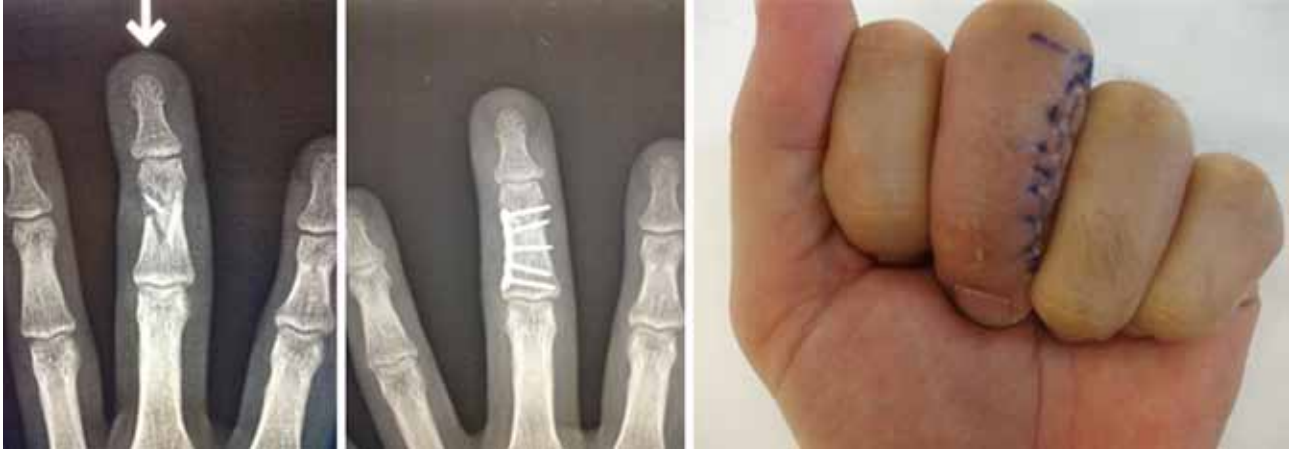Kapalı düzeltme sonrası ciltten uygulanan delikli/deliksiz vida tespiti ise, daha sıkı bir tespit yöntemi olarak komplikasyon oranını düşürebilir, ancak bu konuda halen yeterli çalışma yoktur.^[11]

AÇIK DÜZELTME ve PLAK/VİDA TESPİTİ

Açık düzeltme ve plak/vida tespiti ise uygulama zorluğu ve hata kaldırmayan tekniği nedeniyle bu kırıklarda ilk seçenek olarak görülmemektedir. Kalıcı şişme, parmak sertliği, kaynama gecikmesi ve tekrar ameliyat gibi sorunlar yüksek oranda bildirilmiştir. Eğer kullanımı gerekliyse mümkün olan en az hasarlı yöntem kullanılmalıdır. Bu amaçla oblik veya spiral kırıklarda değişik planlarda kırık hattına dik gönderilen mini vidalarla güçlü tespit sağlanabilir. Kemığın büyüklüğüne bağlı olarak, çapı 1-2 mm arasında olanlar en çok kullanılanlardır.^[7] Plak vida ile tespit yapılacak parçalı kırıklarda ise, kemik çok sıyrılmadan ve ekstansör tendonun kayma fonksiyonu bozulmadan yapılan uygulamalar başarılı sonuç verebilmektedir (Şekil 6). Bu şekildeki kırıklarda implant rahatsızlığı oluşturmadan güçlü tespit sağlamak için sıklıkla 2 mm kalınlığındaki plaklar kullanılmaktadır.^[7] Özellikle çok parçalı ve kemik kayıplı falanks kırıklarında, açık düzeltme ve plak vida tespiti için, K-teli veya dış tespit yöntemlerine göre daha iyi sonuçlar bildirilmiştir.^[12] Kilitli plak ile tespit yapılan çok parçalı ve kemik kayıplı kırıklarda da başarılı sonuçlar bildirilirken, kilitli plağın kırık parçaları sıkıştırılamaması ve çok sert tespit yapması nedeniyle, kaynama sorunları yaratabileceği de söylenmektedir.^[13]

AÇIK DÜZELTME ve TEL GERME/SERKİLAJ İLE TESPİT

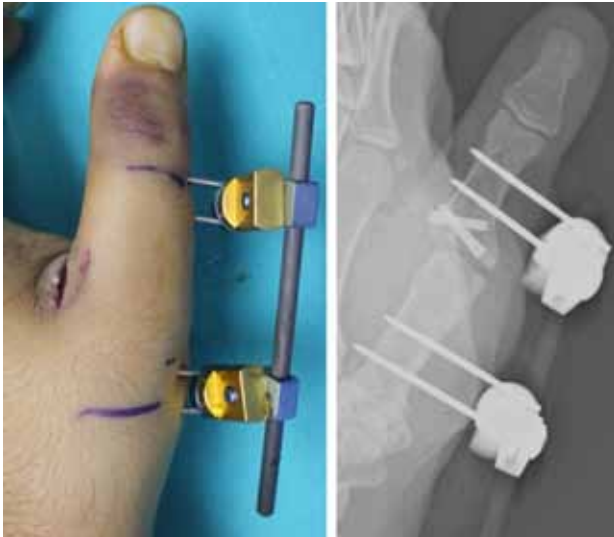
Açık düzeltme uygulanan bazı kırıklarda farklı tespit seçenekleri de mevcuttur. Uzun oblik veya spiral falanks kırıklarında, ucuz olması ve hata kaldıran tekniği sayesinde, serkilaj teli tespiti başarılı sonuçlar verebilmektedir.^[14] Transvers falanks kırıklarında, açık düzeltme sonrası tel germe yöntemi ile düşük komplikasyon oranı ve tatmin edici sonuçlar bildirilmiştir.^[15] Sayılan yöntemler uygulama kolaylığı ile dikkat çekse de, bu yöntemlerin zayıf noktası sadece özel bazı kırık tiplerinde uygulanabilir olmalarıdır.



Şekil 6. Parçalı orta falanks kırığı için plak vida osteosentezi uygulanan hastanın grafileri ve erken dönemdeki hareketi. Bu kırıklarda kemik çok sıyrılmadan ve ekstansör tendonun kayma fonksiyonu bozulmadan yapılan plak vida uygulamaları başarılı sonuç verebilmektedir.

DIŞARIDAN TESPİT

Falanks kırıklarında dışarıdan tespit yöntemi özellikle kenar parmaklarda ve başparmak kırıklarında güncel ve uygulanabilir bir yöntemdir. Özellikle parçalı ve ekleme içi kırıklarda, diğer tespit yöntemleri ile osteosentez mümkün değilse kullanılabilir.^[16] Cilt sorunu bulunan yaralanmalarda ligamentotaksis ile kapalı düzeltme ve tespit imkanı verebilir (Şekil 7). Dış tespit cihazının günlük yaşamda hastaya zorluk çıkarması ve kozmetik nedenler hasta memnuniyetini düşüren etkenlerdir. Dinamik çekme sistemleri ile birlikte kullanımında başarılı sonuçlar bildirilmiştir; ancak, teknik



Şekil 7. Başparmakta parçalı ekleme içi kırık için dış tespit uygulaması.

noktalar için öğrenme eğrisi gereksinimi vurgulanmıştır.^[17,18] Sonuç olarak orta ve proksimal falanks kırıklarının tedavisinde halen mükemmel bir çözüm mevcut değildir. Ekstansör tendonların kayma fonksiyonunu bozmadan erken harekete (özellikle de PIF ekleminde) izin veren her yöntem bu kırıklarda başarılı sonuç verebilmektedir. Yöntemler arasındaki farklar büyük oranda komplikasyonlardan kaynaklanmaktadır. Yöntem seçimi cerraha, kırığa ve hastaya ait değişkenler ışığında kar/zarar hesabı ile yapılmalıdır.

KAYNAKLAR

1. Morgan WJ, Slowman LS. Acute hand and wrist injuries in athletes: evaluation and management. *J Am Acad Orthop Surg* 2001;9(6):389-400.
2. Stern PJ. Fractures of the Metacarpals and Phalanges. In: Green DP, Hotchkiss RN, Pederson WC, Wolfe SW, et al., editors. *Green's Operative Hand Surgery*. 5th ed. Vol 1, Philadelphia: Elsevier; 2005. p.277-341.
3. Jones NF, Jupiter JB, Lalonde DH. Common fractures and dislocations of the hand. *Plast Reconstr Surg* 2012;130(5):722e-736e. [CrossRef](#)
4. Tan V, Beredjikian PK, Weiland AJ. Intra-articular fractures of the hand: treatment by open reduction and internal fixation. *J Orthop Trauma* 2005;19(8):518-23.
5. Freeland AE, Orbay JL. Extraarticular hand fractures in adults: a review of new developments. *Clin Orthop Relat Res* 2006;445:133-45.
6. Kurzen P, Fusetti C, Bonaccio M, Nagy L. Complications after plate fixation of phalangeal fractures. *J Trauma* 2006;60(4):841-3.
7. Nalbantoğlu U, Gereli A, Cilli F, Uçar Y, Türkmen M. Falanks kırıklarında açık düzeltme ve mini plak ve/veya vida ile tespit yönteminin yeri [Open reduction and low-profile plate and/or screw fixation in the treatment of phalangeal fractures]. *Acta Orthop Traumatol Turc* 2009;43(4):317-23. [CrossRef](#)

8. Stahl S, Schwartz O. Complications of K wire fixation of fractures and dislocations in the hand and wrist. *Arch Orthop Trauma Surg* 2001;121(9):527-30.
9. Al-Qattan MM. Closed reduction and percutaneous K-wires versus open reduction and interosseous loop wires for displaced unstable transverse fractures of the shaft of the proximal phalanx of the fingers in industrial workers. *J Hand Surg Eur Vol* 2008;33(5):552-6. [CrossRef](#)
10. Al-Qattan MM. Displaced unstable transverse fractures of the shaft of the proximal phalanx of the fingers in industrial workers: reduction and K-wire fixation leaving the metacarpophalangeal and proximal interphalangeal joints free. *J Hand Surg Eur Vol* 2011;36(7):577-83. [CrossRef](#)
11. Geissler WB. Cannulated percutaneous fixation of intra-articular hand fractures. *Hand Clin* 2006;22(3):297-305.
12. Kömürçü M, Alemdaroğlu B, Kürklü M, Özkan H, Basbozkurt M. Handgun injuries with metacarpal and proximal phalangeal fractures: early definitive treatment. *Int Orthop* 2008;32(2):257-62.
13. Yaffe MA, Saucedo JM, Kalainov DM. Non-locked and locked plating technology for hand fractures. *J Hand Surg Am* 2011;36(12):2052-5. [CrossRef](#)
14. Al-Qattan MM, Al-Zahrani K. Open reduction and cerclage wire fixation for long oblique/spiral fractures of the proximal phalanx of the fingers. *J Hand Surg Eur Vol* 2008;33(2):170-3. [CrossRef](#)
15. Pehlivan O, Kiral A, Solakoglu C, Akmaz I, Kaplan H. Tension band wiring of unstable transverse fractures of the proximal and middle phalanges of the hand. *J Hand Surg Br* 2004;29(2):130-4.
16. Margić K. External fixation of closed metacarpal and phalangeal fractures of digits. A prospective study of one hundred consecutive patients. *J Hand Surg Br* 2006;31(1):30-40.
17. Rodop O, Kiral A, Arpacioğlu O. The P&R (pins and rubber) traction system in the treatment of comminuted, displaced, and intraarticular fractures in the hand. *Acta Orthop Traumatol Turc* 2000;34:157-63.
18. Debus G, Courvoisier A, Wimsey S, Pradel P, Moutet F. Pins and rubber traction system for intra-articular proximal interphalangeal joint fractures revisited. *J Hand Surg Eur Vol* 2010;35(5):396-401. [CrossRef](#)