



## Kas iskelet sisteminin değerlendirilmesinde radyolojik görüntüleme yöntemleri

### Radiologic imaging methods in the evaluation of musculoskeletal system

Hatice Tuba Sanal

Gülhane Askeri Tıp Akademisi, Radyoloji Anabilim Dalı, Ankara

Teknolojideki ilerlemelere bağlı olarak kas iskelet sisteminin görüntülenmesi hızla gelişmiş; böylece artan çeşitlilikte kemik ve yumuşak doku lezyonlarının tanı ve tedavisinde önemli rol oynar hale gelmiştir. Kas iskelet sistem incelemesinde, bu ileri teknoloji ürünleri "her şey" değil, ancak "yap-boz"un bir parçasıdır. Bu teknikler, sistemin tüm yönleri (anatomisi, fizyolojisi, biyokimyası vb.) ve diğer temel inceleme yöntemleri de bilinerek, birlikte kullanılmalıdır. Görüntüleme yöntemleri klinik soruna ve olguya en uygun olacak şekilde seçilmelidir. Radyolojik görüntüleme yöntemleri birbirini tamamlayıcı olabildiğinden, her bir yöntemin pozitif ve negatif yönleri ve yanı sıra sınırlılıkları bilinmelidir. Bu yazıda kas iskelet sistemi incelemelerinde kullanılan radyolojik görüntüleme yöntemlerinin klinik uygulamadaki sıklığı, avantaj ve dezavantajları hakkında temel bilgiler sunuldu.

Anahtar sözcükler: Bilgisayarlı tomografi; görüntüleme yöntemleri; manyetik rezonans inceleme; kas-iskelet sistemi; radyografi; ultrason.

In parallel with the developing technology, imaging of the musculoskeletal system has been improved rapidly and thus, playing an important role in diagnosing, and treating an increasing variety of bone and soft-tissue lesions. This high-yield technology does not mean everything, however one piece in the puzzle pertaining to the musculoskeletal system imaging. All aspects of this system (anatomy, physiology, biochemistry, etc.) and other basic evaluation methods should be known and used together. Imaging techniques should be optimally selected based on the clinical condition and the patient. As radiological imaging techniques can be complimentary, their pros and cons as well as limitations should be known. In this article, we presented a basic understanding of the major radiologic imaging modalities used in musculoskeletal system, their common imaging applications in clinical practice, advantages and disadvantages.

Key words: Computed tomography; imaging methods; magnetic resonance imaging; musculoskeletal system; radiography; ultrasound.

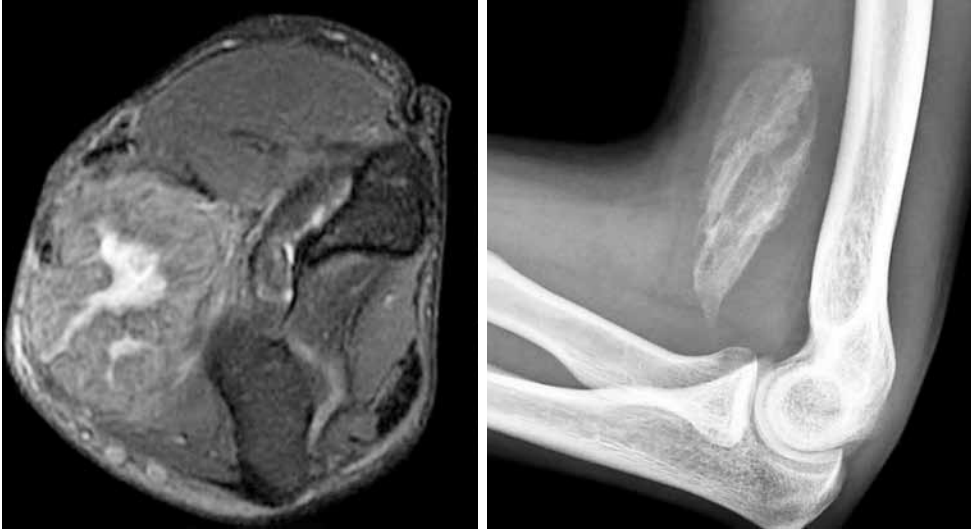Geçen birkaç on yılda, teknolojiyle paralel gelişen inceleme yöntemlerinin katkısıyla, kas-iskelet sisteminin görüntülenmesi büyük ivme kazanmıştır. Radyografilerle başlayan süreç, manyetik rezonans (MR), bilgisayarlı tomografi (BT), ultrason (US) ve nükleer incelemelerin de katılımıyla zenginleşmiş, bu yöntemler konusunda deneyimler birikmiştir. Bu görüntüleme yöntemlerini teknolojik düzeyine göre değil ancak, klinik sorunu en uygun biçimde çözecek şekilde seçerek kullanmak gerekir.

Bu yazıda yukarıda sözü edilen radyolojik inceleme yöntemlerinin kas-iskelet sistem görüntülenmesinde öne çıkan bazı özelliklerinden, kullanımlarından, artı ve eksi yönlerinden bahsedilecektir.

### RADYOGRAFI

Kolaylıkla ulaşılabilir, ucuz, kolay elde edilebilen özellikleri nedeniyle, kas-iskelet sistem incelemesinde radyografiyle başlamak genel görüş kazanmıştır. Standart grafiler kemik yapı hakkında genel bir bilgi vermekte olup, özel bulgular varlığında tanı koydurucu olabilmektedir.

Manyetik rezonans ya da sintigrafide karşılaşıldığında kafa karıştırıcı olabilecek ya da tanıya ulaşmada güçlük beliren durumlarda radyografi yardımcı olabilir. Örneğin Paget hastalığını standart grafilerde tipik olarak, etkilenen kemiklerdeki kortikal kalınlaşma, kemik yapıda genişleme ve sklerozun varlığıyla



**Şekil 1.** Yağ baskılı T<sub>2</sub>-ağırlıklı aksiyel görüntüde, antekübital fossasında santral kesimi daha hiperintens geniş kitle lezyonu olan olguda ayırıcı tanıda malign karakterli yumuşak doku kitlesi yer alabilir. Radyografinin incelenmesinde olgun miyozitis osifikansın santrale doğru lüsen, ağırlıkla çevresel osifikasyonu tanıyı kolaylaştırmaktadır.

ayırt etmek daha kolaydır. Yine birçok tümör ve tümör benzeri lezyonlar söz konusu olduğunda tanı koyabilmek, lezyonun saldırgan olup olmadığını söyleyebilmek radyogramlarla mümkün olabilmektedir. Radyogramlarla tüm vücudu değerlendirerek iskelet displazilerini sınıflayabilmek de olasıdır.

Ön tanının yumuşak doku lezyonu olduğu incelemelerde tedaviye radyogramla başlanmalıdır. Yumuşak doku lezyonu gibi kendini gösterebilecek bir kemik lezyonunu grafilerde görmek mümkündür. Standart grafilerde izlenen bir yumuşak doku lezyonunun kalsifikasyonu hemanjiyom, sinoviyal osteokondromatozis, olgun miyozitis osifikans için tanı koydurucu olabilir (Şekil 1). Bu osifiye/kalsifiye alanları MR ya da sintigrafide seçmek bazı olgularda zor olabilir, dahası miyozitis osifikanstaki gibi benign süreçler, MR'de malign olduğu izlenimi verebilir.

Bununla birlikte, kemik iliğini ilgilendiren bir patolojinin radyografik olarak belirgin hale gelmesi için önemli oranda trabekül kaybının olması gereklidir. Bu anlamda standart grafilerin duyarlılığı düşüktür. Bu nedenle başlangıç değerlendirme için ucuz bir inceleme yöntemi olmakla birlikte standart grafiler kemik iliği hakkında yeterli anatomik ve fizyolojik bilgi sağlamamaktadır.

Yöntem iyonizan radyasyon kullandığından, yeter-siz hasta bilgisine bağlı uygun olmayan çekimlerden kaynaklanacak tekrarları aza indirmek adına, olgu klinik olarak iyi değerlendirilmelidir.

## ULTRASON

Yüksek frekanslı (5-12 MHz) problemlerin varlığı tendon, bağ, eklem kıkırdağı, fibrokıkırdak, periferik sinir ve kasın ayrıntılı görüntülenmesine olanak sağlamıştır (Tablo 1). Yüksek frekanslı problemlerin bu özelliğine karşın ulaşabildikleri doku derinliği sınırlıdır. Bu durumda daha derin yapılar olan erişkin kalça ve popliteal fossa yapılarını incelemek üzere düşük frekanslı problemler seçilmelidir. "Doku harmonik inceleme" olarak ifade edilen yöntemle, konvansiyonel US'ye göre daha derin yapıları ayrıntı kaybolmadan değerlendirmek mümkün olabilmektedir.

Ultrason tendon, kas, bağ, bursa gibi yumuşak dokuların hasarlarını kas atrofisini ve dinamik olarak kasın herniyasyonlarını değerlendirmeye olanak

**Tablo 1.** Dokuların ultrasonla temel görünüm özellikleri

Doku	Görünüm
Tendon	Uzun aksında demetsel paralel çizgiler, transvers aksında yuvarlak-oval.
Bağ	Tendonlara benzer şekilde, onlardan daha sıkı ve hiperekoik.
Kas	Arada hiperekoik fasiya planlarının olduğu düşük ekojenite.
Sinir	Tendon ve bağlara göre daha az ekojen demetler halinde.
Kemik korteks	Güçlü geri gölgelenme gösteren ekojen yüzey.
Yağ	Deri ve kas arasında kalan hiperekoik alanlar.

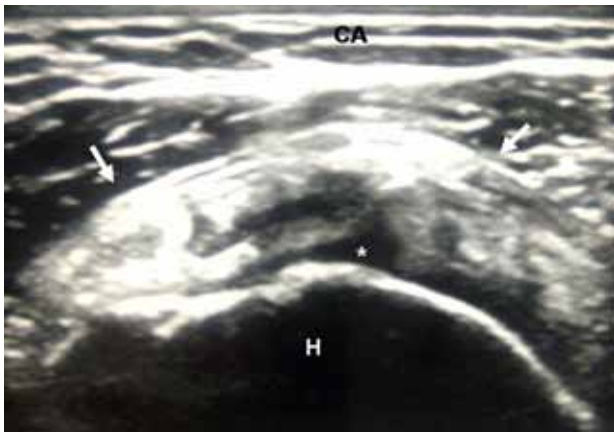
sağlar (Şekil 2).<sup>[1]</sup> Yumuşak doku lezyonlarının kistik, solid özelliklerini ve damarlanmasını da ortaya koymak mümkündür.

İyonizan radyasyon kullanmaması, taşınabilir olması, dinamik incelemeye olanak sağlaması US'yi diğer sistemlere ayrıcalıklı kılar. Yine aspirasyon ve biyopsi gibi girişimsel işlemlere kılavuzluk etmesi önemli bir özelliğidir. Bununla birlikte, yöntemin incelemeyi yapan kişiye bağlı oluşu bilinen bir sınırlılığını oluşturur. Kemik korteksinden olan güçlü geri gölgelenmeye bağlı olarak kemik iliği hakkında bilgi veremeyişi, kemiğin bu kesimini ilgilendiren patolojilerinde US'nin kullanımını engeller (Tablo 1).

### BİLGİSAYARLI TOMOGRAFİ

Çok kesitli bilgisayarlı tomografi (ÇKBT) sisteminin ortaya çıkışıyla BT'nin kas iskelet sisteminde daha etkin kullanımında artış olmuştur. Bu teknikte elde olunan izotropik hacimsel bilgi verisi ile çözünürlüğü yüksek görüntüleri kısa bir tarama süresi sonrası elde etmek mümkündür. Artan tarama hızı, inceleme sırasında hasta hareketine bağlı ortaya çıkabilecek görüntüleme sorunlarını en aza indirmiştir.

Yeni yazılımlarla güçlendirilmiş iş istasyonlarında, incelenen bölgenin farklı düzlemlerde yeniden oluşturulması (MPR; Multiplanar reformatting) ve üç-boyutlu hacimsel gösterim (VR; volume rendering) özelliği klinisyene daha tanıdık olduğu görüntüler sunabilmektedir (Şekil 3). Bu görüntüleri, BT açıklığı içinde hastanın pozisyonunu değiştirmeden, rahat olduğu konumda elde etmek mümkündür. Girişimsel işlemlere kılavuzluk yapabilmeye ayrı bir özelliğidir. Zamanın çok daha değer kazandığı akut travma olgu-

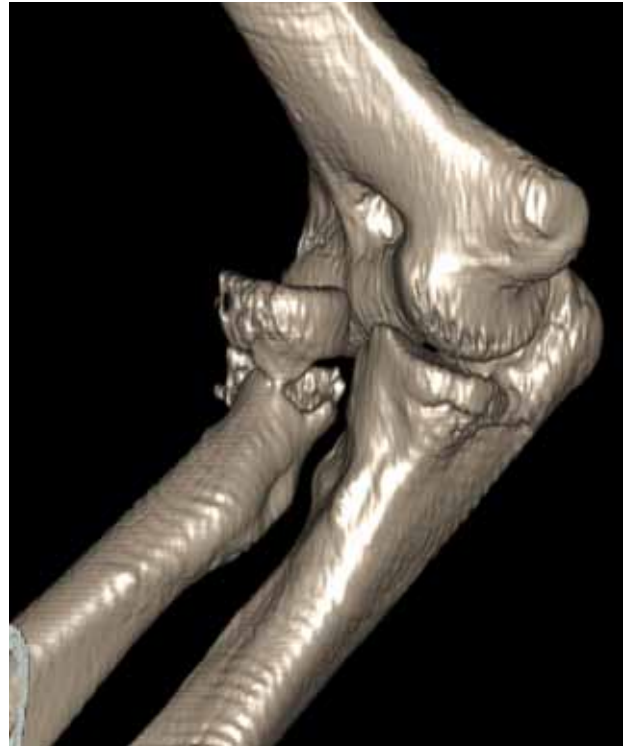

**Şekil 2.** Omuz bölgesinin ultrasonografik incelenmesi. Supraspinatus tendonunun (oklar) longitudinal olarak elde edilen görüntüsünde, tendonun eklem tarafından gelişmiş, tendon içine uzanan yırtığının hipoeikoik görünümü (yıldız), CA: Cilt altı yağlı doku; H: Humerus.

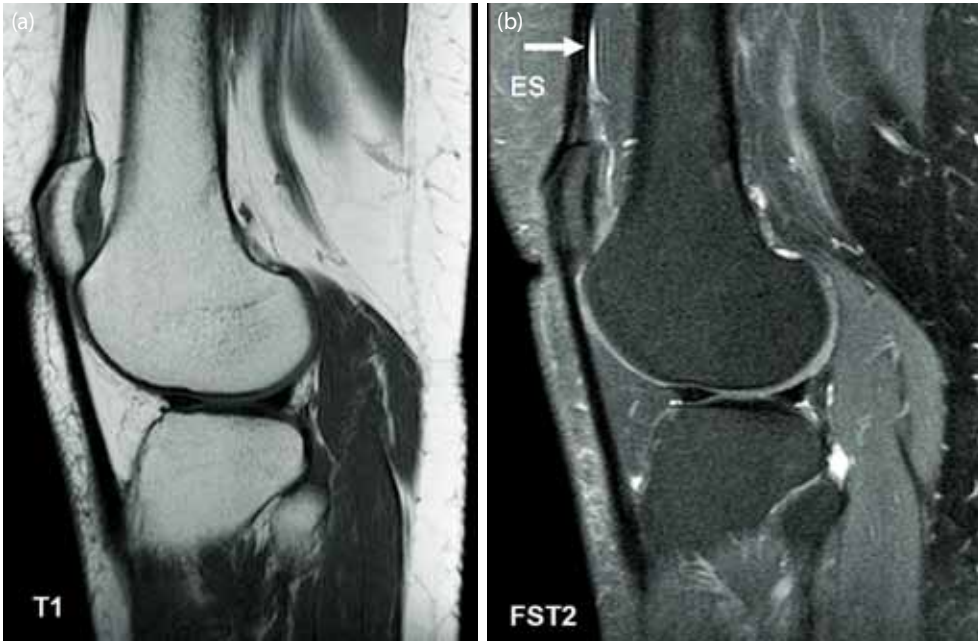
larında, kemik doku bütünlüğünü kısa zamanda sergileyebilmesi önemlidir.

Bilgisayarlı tomografi söz konusu olduğunda en önemli husus radyasyon dozu olup ÇKBT sistemleri ile bu kaygı daha da artmaktadır.<sup>[2]</sup> Özellikle servikal omurga, yüz kesimi ve pelvis bölgesinin incelemelerinde, bu alanlar içinde kalan tiroid bezi, lens ve genital organlar gibi radyasyona duyarlı yapılara önemli ölçüde ışın verilebilmektedir. Bu nedenle boyun, omuz, pelvis bölgesinin önemsiz travmalarında, ÇKBT'nin rutin kullanımından kaçınılmalıdır. Üretici firmaların dozu azaltmaya yönelik önlemleri olmakla birlikte, ÇKBT'nin yüksek doz veren bir teknik olduğunu bilmek ve olguya yaklaşımda fayda-zarar dengesini iyi tartmak gerekir.

Bilgisayarlı tomografide görüntüler, kemik ve yumuşak dokunun farklı bileşenlerinin X ışınına değişik derecelerde zayıflatmasına bağlı olarak ortaya çıkar. Bu zayıflama (atenüasyon) esas olarak her bir bileşenin elektron yoğunluğuna bağlı olarak gerçekleşir. Sonuçta oluşan normal kemik iliğinin görünümü yağlı iliğin, hematopoietik iliğin ve intramedüller kanselöz kemiğin bir bileşeni şeklinde ortaya çıkar.<sup>[2]</sup> Bilgisayarlı tomografi trabeküller hakkında bilgi vermekle birlikte, sarı ve kırmızı ilik ayrımını tam olarak yapamaz.



**Şekil 3.** Travmalı olguda dirsek eklemine üç boyutlu görüntüsünde radius başındaki kırık ve dirsek eklemine ilişkisi rahatlıkla izlenebilmektedir.



**Şekil 4.** (a) Patella altası olan olguda sagittal düzlemde elde edilmiş T<sub>1</sub> ve (b) yağ baskılı T<sub>2</sub>-ağırlıklı görüntülerde kemik korteksinin, tendonların siyah, ince eklem içi sıvısının T<sub>2</sub>-ağırlıklıda beyaz, cilt altı ve kemik medullasındaki yağ içeriğinin T<sub>1</sub>-ağırlıklıda beyaza yakın olduğu görülmektedir. Kıkırdak ile kas yapılarındaki intensite beyaz-siyah tonları arasındadır. ES: Eklm sıvısı.

## MANYETİK REZONANS GÖRÜNTÜLEME

Artan manyetik alan gücüyle yapılan incelemeler, sargı teknolojisinde gelişmeler ve farklı sekanslar kas-iskelet sisteminin incelemesine katkıda bulunmuştur. Kas-iskelet sistemi incelemesi söz konusu olduğunda kullanılan başlıca sekanslar şunlardır: (i) spin echo (SE), (ii) gradient echo (GE) ve (iii) inversion recovery (IR) sekansları.<sup>[3]</sup> Tekrarlama zamanı (TR), eko zamanı (TE), inversiyon zamanı (TI), ve flip açısı (FA) gibi MR ile ilgili ölçütlerin farklı şekillerde kullanılmasıyla T<sub>1</sub>-, T<sub>2</sub>-, T<sub>2</sub>\*-ağırlıkta, proton yoğunlukta veya IR gibi görüntülerde dokuları göstermek mümkündür. Dokuların sinyal intensite özellikleri kullanılan puls sekansı ile siyah (düşük) ve beyaz (yüksek) tonları ile bunların arasında değişkenlik gösterir (Tablo 2; Şekil 4).

**Tablo 2.** Temel sekanslarda kas iskelet dokularının sinyal intensiteleri

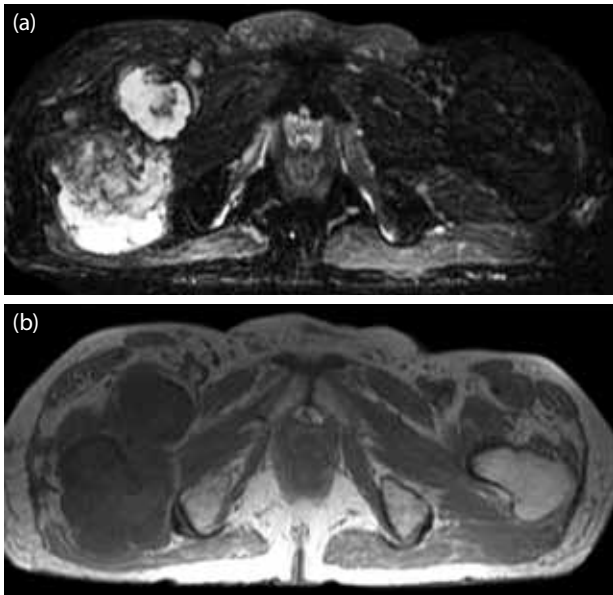
	Sinyal intensitesi			
	T <sub>1A</sub>	PY	T <sub>2</sub>	T <sub>2</sub> *
Kemik korteksi	Düşük	Düşük	Düşük	Düşük
Kas	Ara	Ara	Düşük	Düşük
Bağ	Düşük	Düşük	Düşük	Düşük
Tendon	Düşük	Düşük	Düşük	Düşük
Fibrokıkırdak	Düşük	Düşük	Düşük	Düşük
Yağ	Yüksek	Yüksek	Ara	Düşük
Eklem kıkırdağı	Ara	Ara	Düşük	Yüksek

PD: Proton yoğunluğu.

İncelemenin nasıl yapılacağı klinik soruna bağlı olup, hangi anatomik yapıların ve dokuların görülmesi hedefleniyorsa radyolog/teknisyen tarafından uygun parametreler ve düzlemler MR konsolu üzerinde planlanır. Lezyonu değişik açılardan görmek, kaynağını, uzanımlarını, komşuluklarını değerlendirmek üzere farklı planlar (transvers, sagittal, koronal, oblik) seçilir. Patolojik süreçte gelişen histolojik değişikliklere bağlı olmakla birlikte genel olarak T<sub>2</sub>-ağırlıklı görüntülerde patolojinin çarpıcı biçimde görüldüğünü ifade etmek mümkündür. T<sub>1</sub>-ağırlıklı görüntülerde ise tanımlanan değişikliğin hangi anatomik kompartmanlara uzandığını rahatça seçmek olasıdır (Şekil 5). Proton yoğunluğu ağırlıktaki görüntüler eklem kıkırdağını göstermede yararlıdır. T<sub>2</sub>\*-ağırlıklı görüntüler anjiyografik, miyelografik, atrografik görünüm sergileyebilir. STIR (Short-tau IR) ya da FLAIR (fluid attenuated IR) gibi inversion recovery pulse sekansları sırasıyla yağ ya da su gibi dokulardan gelen sinyalleri baskılar.<sup>[3]</sup> Yağın baskılanması özellikle T<sub>2</sub>-ağırlıklı görüntüde yağlı alan içinde yeterince kontrast oluşturmadığından ayrımı güç olabilecek patolojilerde yardımcıdır.

Manyetik rezonansın yüksek yumuşak doku kontrastını sunması özelliği onu diğer yöntemlerden farklı kılar. Kontrast madde kullanımının sağladığı fayda da bu özelliğine katkıda bulunur. Kontrast maddeler T<sub>1</sub>-ağırlıklı sekanslarda görüntü üzerinde ayırt edilir

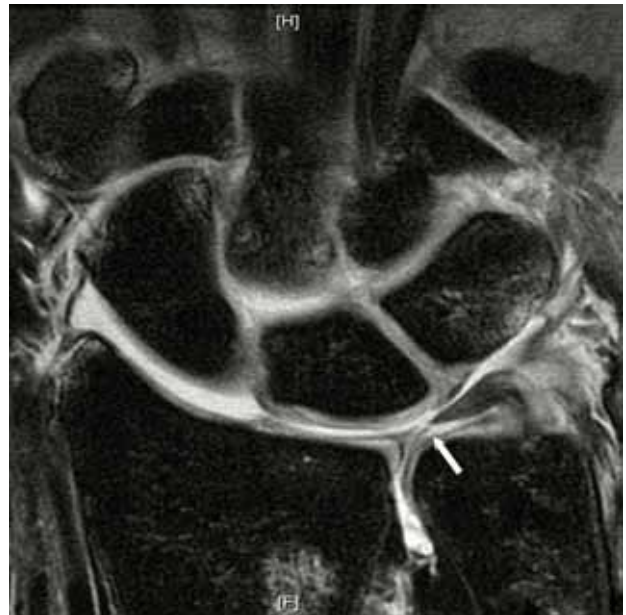




**Şekil 5.** Transvers düzlemde tüber iskiadikumlardan geçen kesitte, sağ femur intratrokanterik kesimini ilgilendirerek öne uzanan kondrosarkomu yağ baskılı **(a)** T<sub>2</sub>-ağırlıklı görüntüde heterojen hiperintensitesi ve **(b)** T<sub>1</sub>-ağırlıklı görüntüde hipointensitesi ile seçmek mümkündür. T<sub>1</sub>-ağırlıklı görüntüde tümörün ilgilendirdiği dokular ve iskiyfemoral çentikteki yerleşimi daha kolay ayırt edilmektedir (T<sub>1</sub>-ağırlıklı görüntülerde yağ parlak -cilt altı yağlı dokuya bakılabilir-, sıvı ise düşük intensitede, T<sub>2</sub>-ağırlıklı görüntülerde sıvı parlak olduğu haliyle izlenir).

ve patolojik sürecin tanısına, tedavi sonrası izlemine katkıda bulunabilir.<sup>[4]</sup>

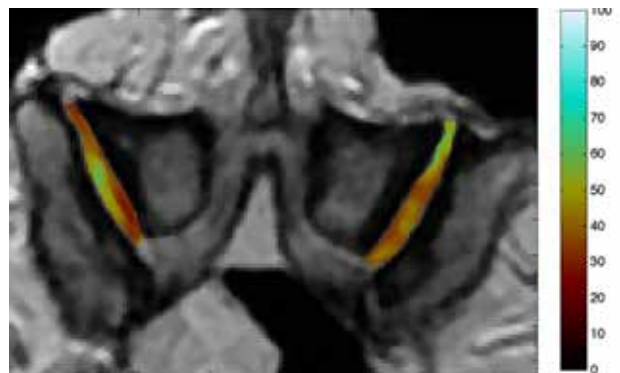
Kontrast maddeler intravenöz yoldan başka, eklem içerisine verilerek hem oluşturduğu kontrast özelliği hem de hacmin verdiği gerginlik etkisi ve yırtık yapılarla uzanımı ile eklem içi yapıların daha ayrıntılı değerlendirilmesini olası kılar (Şekil 6).<sup>[5]</sup> Bu işlem direkt MR artrografi olarak bilinir. Floroskopi/US altında, serum fizyolojik ya da serum fizyolojik seyreltilmiş kontrast maddenin incelenecek eklem enjeksiyonu sonrasında hasta MR ünitesine alınır ve uygun sekans ve planlarda görüntüler elde edilir. Tek başına serum fizyolojik kullanımı bazı dezavantajları da beraberinde getirmekle birlikte konvansiyonel görüntülemeye katkı sağlamayabilir. Örneğin, subakromiyosubdeltoid bursal efüzyonu olan eklem içine, bursada sıvı birikimiyle eş intensitede olan serum fizyolojik verildiğinde, döndürücü kılıfta yırtık olmasına rağmen sızıntı ayırt edilemeyebilir.<sup>[5]</sup> Manyetik rezonans artrografi minimal invazif bir teknik olup enjeksiyona bağlı kontrendikasyonları da beraberinde taşır. İşlemi yapmak üzere hem floroskopi/US hem de MR ünitesinin müsait olmasını gerektirir. Bu ünitelerin birbirine uzak yerleşimde olması da işlemi zorlaştırabilir.<sup>[5]</sup> Yine gaz



**Şekil 6.** Yetişkin kadın kadavra el bileğine proksimal karpal kompartmandan yapılan enjeksiyon sonrası elde edilen manyetik rezonans artrografi koronal görüntüde, üçgensel fibrokıkırdağın santral kesimindeki ince defekt (ok), bu defekte bağlı distal radyoulnar eklem ve skafolunat bağ hasarına bağlı (bu kesitte görülüyor) orta karpal kompartmana kontrast geçişi görülmektedir.

kabarcıklarının enjeksiyonu benzer sinyalsiz görünümüyle “eklem içine kopmuş parça” izlenimi verebilir.

Kıkırdak dokunun biyokimyasal içeriğinden yola çıkarak MR ile değerlendirmede farklı yöntemler kullanılmıştır. Gecikmiş gadolinium kontrastlanması yöntemi, T<sub>1</sub>p (glikozaminoglikan içeriğini yansıtan) ve T<sub>2</sub> haritalama (kollajen içeriğini yansıtan) kıkırdak dokunun incelenmesi için kullanılan



**Şekil 7.** Elli yedi yaşında erkek kadavra omurgasından elde edilen T<sub>2</sub> haritalamada, her iki tarafta faset eklemlerin kıkırdağının, kırmızı ile kodlanan (düşük T<sub>2</sub> değerleri) kesimlerinde normal, mavi tonlarındaki (yüksek T<sub>2</sub> değerleri) kesimlerinde dejenerasyon olduğu anlaşılmaktadır.

yöntemlerdendir.<sup>[6]</sup> Kıkırdak dokuda azalmış ya da organizasyonu bozuk kollajen varlığında, su içeriğinin arttığı gösterilmiştir.<sup>[7]</sup> Bu T<sub>2</sub> haritalama tekniğinin temelini oluşturur ki bu durumlarda T<sub>2</sub> relaksasyon zamanı artış gösterir (Şekil 7). Bu değerdeki artma eksponansiyel eğriler ya da renk kodlamaları ile gösterilerek dokunun dejenerasyonu ya da tamir sonrası organizasyonu hakkında bilgi edinilebilir.

Manyetik rezonans görüntülemenin iyonizan radyasyon temelinde çalışmaması, yüksek yumuşak doku kontrastı oluşturarak lezyonların fark edilirliliğini artırması en büyük avantajlarıdır. İyonizan radyasyon içermediğinden pediatrik olgulara ve aynı hastaya defalarca inceleme yapmak mümkündür. Bununla birlikte mutlak kontrendikasyonların varlığında (elektrostimülatorü, kohlear implantı, kapak protezi olanlar gibi.) hastalar MR'den faydalanamamaktadır. Donanımların MR uyumluluğu kaynak kitaplardan<sup>[8]</sup> ve ilgili internet sitelerinden kontrol edilebilir.<sup>[9]</sup>

Manyetik rezonansın yüksek yumuşak doku kontrastı oluşturması, radyografi ve hatta BT ile fark edilemeyen stres ve yetmezlik kırıklarını ortaya koyabilir. Yine bu özelliğiyle kemik dokudaki hasarla birlikte yumuşak doku hasarlarını da ortaya koyarak bunların akut ya da kronik olup olmadığı hakkında bilgi verebilir.

Bununla birlikte patolojilerin benzer görünüm vererek örtüşebileceğini, bu nedenle başta radyogramlar olmak üzere diğer görüntüleme yöntemlerinin tamamlayıcı olacağını unutmamak gerekir.

Tümör olgularında nörovasküler yapılarla olan ilişkiyi diğer yöntemlere göre daha iyi ortaya koyar. Bu özellik MR anjiyografi ile de desteklenir. Fonksiyonel MR inceleme yöntemleri kan akım ve perfüzyon para-

metreleri ile tümör takibinde kullanılabilir. Manyetik rezonans spektroskopisi ile olan çalışmalar tümörün tedavi öncesi doğasını ortaya koymak ve tedavi sonucunun nasıl olabileceğini ön görmek üzere fikir verebilir.<sup>[2]</sup>

## SONUÇ

Kas-iskelet sistemi incelemelerinde görüntüleme yöntemleri yap-boz parçaları gibi birbirini tamamlayıcı özellik gösterir. Her bir yöntemin fayda ve kısıtlılıkları ile hangi durumda, hangi incelemenin daha çok katkısı olabileceğini bilmek, doğru tanıya ulaşmada uygun yaklaşım olacaktır.

## KAYNAKLAR

1. Stokes M, Hides, J, Nassiri D. Musculoskeletal ultrasound imaging: diagnostic and treatment aid in rehabilitation. *Physical Therapy Reviews* 1997;20:73-92.
2. Geijer M, El-Khoury GY. MDCT in the evaluation of skeletal trauma: principles, protocols, and clinical applications. *Emerg Radiol* 2006;13:7-18.
3. Malone T, Hazle C, Grey ML. Introduction to musculoskeletal imaging. In: Johnson CA, Naglieri C, editors. *Imaging in rehabilitation*. 1st ed. New York: McGraw-Hill Medical; 2008. p. 1-19.
4. Feldman F. Musculoskeletal radiology: then and now. *Radiology* 2000;216:309-16.
5. Steinbach LS, Palmer WE, Schweitzer ME. Special focus session. MR arthrography. *Radiographics* 2002;22:1223-46.
6. Choi YS, Potter HG, Chun TJ. MR imaging of cartilage repair in the knee and ankle. *Radiographics* 2008;28:1043-59. doi: 10.1148/rg.284075111.
7. Dunn TC, Lu Y, Jin H, Ries MD, Majumdar S. T2 relaxation time of cartilage at MR imaging: comparison with severity of knee osteoarthritis. *Radiology* 2004;232:592-8.
8. Shellock, FG. Reference manual for magnetic resonance safety, implants and devices: 2005 edition. Los Angeles: Biomedical Research Publishing Group. 2005.
9. Available from: [www.MRIsafety.com](http://www.MRIsafety.com)