



## Ortopedi ve travmatolojide sık karşılaşılan atlanmış kırık ve çıkıkların değerlendirilmesi

### Evaluation of common missed fractures and dislocations in orthopedics and traumatology

Halil Burç,<sup>1</sup> Barbaros Baykal,<sup>1</sup> Tolga Atay,<sup>1</sup> Elif Nisa Ünlü<sup>2</sup>

<sup>1</sup>Süleyman Demirel Üniversitesi Tıp Fakültesi, Ortopedi ve Travmatoloji Anabilim Dalı, Isparta

<sup>2</sup>Süleyman Demirel Üniversitesi Tıp Fakültesi, Radyoloji Anabilim Dalı, Isparta

Hastanın ilk muayenesinde tanı konulmayan ama daha sonraki muayenelerinde, rehabilitasyon esnasında veya taburcu sonrası fark edilen yaralanmalar atlanmış kırık olarak tanımlanmaktadır. Hemen her travma merkezinde bu tür istenmeyen olaylar ile karşılaşmaktadır. Hastadan iyi öykü alınmaması, detaylı muayene edilmemesi, gerekli grafilerin istenmemesi, istenilen grafilerde patolojinin tespit edilememesi veya hekimin grafileri yanlış yorumlaması kırık ve çıkıkların atlanması nedenleri arasındadır. Atlanan kırıkların anatomik yerleşimlerine bakıldığında, bazı kırık türlerinin gözden kaçabileceği unutulmamalıdır. Bu konuda hekimin uyanık olması ve buna göre bir sistematik yol haritası belirlemesi bu tür sorunların yaşanmasına engel olacaktır. Bu derlemede,atlanmaya en fazla aday kırık ve çıkıklar hakkında kısa bilgiler vererek, bu hataların en aza indirilmesi hususunda ne yapılması gerektiği tartışıldı.

Anahtar sözcükler: Yanlış tedavi; yanlış tanı; atlanmış kırık ve çıkıklar.

Missed fractures are described as the fractures which fail to be diagnosed during the baseline examination, yet are noticed during subsequent visits, rehabilitation or after discharge. This kind of undesirable events may be experienced at almost all trauma centers. The reasons for missed fractures and dislocations includes insufficient medical history taking, undetailed physical examination, not to order proper radiography, not to locate pathology on radiography or misinterpretation by treating physician. For the evaluation of anatomical locations of missed fractures, it should be kept in mind that some type of fractures may be missed. This kind of problems may be prevented when the treating physician is alert and follows a systematic pathway during evaluation. In this review, the most candidate for missed fractures and dislocations will be introduced explaining what should be done to minimize these errors.

Key words: Malpractice; missed diagnosed; missed fracture and dislocations.

İlk değerlendirme esnasında tespit edilmeyen ancak daha sonra tedavisinin devam ettiği klinikte, rehabilitasyon esnasında veya taburcu sonrası fark edilen yaralanmalar 'atlanmış kırık' olarak tanımlanmaktadır. Travma nedeni ile başvuran hastada bir yaralanmanın atlanmış olması ciddi sorunları da beraberinde getirmektedir. Hemen her travma merkezinde bu tür istenmeyen olaylar ile karşılaşmaktadır. Hastadan iyi öykü alınmaması, detaylı muayene edilmemesi, gerekli grafilerin istenmemesi, istenilen grafilerde patolojinin tespit edilememesi veya hekimin grafileri yanlış yorumlaması kırık ve çıkıkların atlan-

masına neden olabilmektedir. İlaç intoksikasyonu gibi hastanın şuurunun kapalı olduğu durumlarda, çoklu travma olgularında, başka merkezden sevk edilen hastalarda ve acil servisin yoğun olduğu büyük afetlerde kırık ve çıkıkların atlanma olasılığı yüksektir. Dikkati çeken belirgin bir patolojinin olması durumunda, diğer patolojilere ilgi azalır. Bu durumlarda acil servis ekibinin daha dikkatli olması gerekmektedir.

Bu derlemede,atlanma olasılığı en sık olan kırık ve çıkıklar hakkında kısa bilgiler vererek, bu hataların en aza indirilmesi hususunda ne yapılması gerektiği konularını aktaracağız.

## ÜST EKSTREMİTE YARALANMALARI

El bileğinde; skafolunat ayrılma, perilunat ve lunat çıkıklar, skafoid ve trikuetrum kırıkları, Galeazzi kırığı ve distal radius kırığı ile birlikte karpal instabilite atlanma olasılığı en sık olan patolojilerdir. Bu olasılığı en aza indirmek için el bileğinin ayrıntılı muayenesinin ardından standart ön-arka ve yan grafiler mutlaka çekilmelidir. Karpal kemiklerin üst üste görüntülenmesinden dolayı bu tür patolojilerin atlanma olasılığı yüksektir. Hastanın hassasiyetine uygun olarak özel bir pozisyonda çekilecek standart grafi ile yanlış tanının önüne geçilebilir. Eğer uygun pozisyonda çekilen grafilere rağmen hala şüphe devam ediyor ise bilgisayarlı tomografi (BT), manyetik rezonans (MR) görüntüleme ve kemik sintigrafisi ile hasta tekrar değerlendirilmelidir.

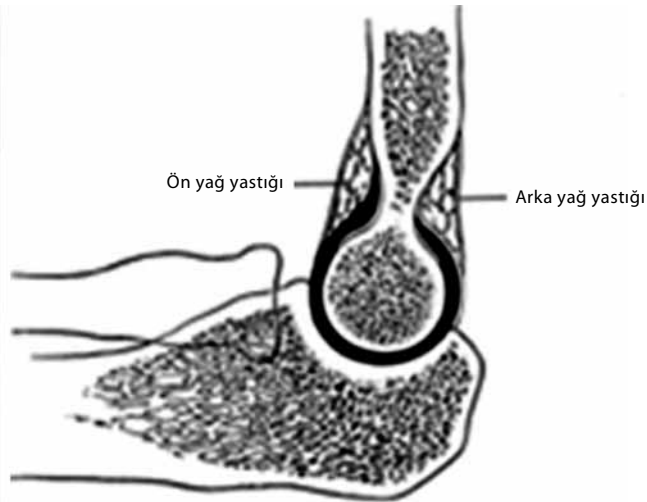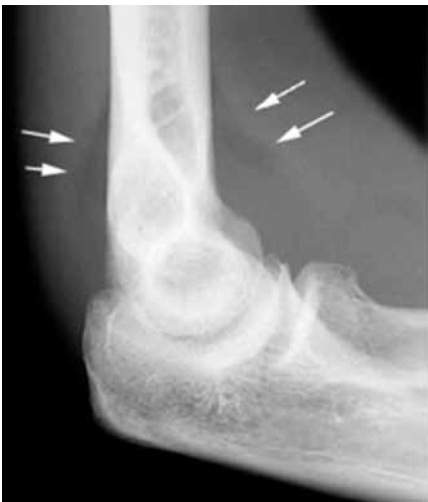Freed ve Shields<sup>[1]</sup> yayınladıkları bir çalışmada skafoid kırıklarında atlanma oranını %13 olarak bildirmişlerdir. Waeckerle,<sup>[2]</sup> skafoid kırık varlığında çekilen standart grafilerin %20 olguda normal bulunduğunu bildirmiştir. Lee ve ark.<sup>[3]</sup> yaptıkları 52 hastalık geriye dönük çalışmada distal radius kırıklarına %69 oranında skafolunat ayrılmanın eşlik ettiğini bildirmişlerdir. Langhoff ve Andersen,<sup>[4]</sup> skafoid kırığı tanısının konulmasında dört haftadan fazla gecikme olduğunda kaynamama oranının %5-45'e yükseldiğini bildirmişlerdir. Bu patolojilerin atlanması sonucunda uzun süren ağrı, hareket ve fonksiyon kaybı gibi kişinin hayatını olumsuz yönde etkileyecek durumlar ortaya çıkabilir.<sup>[5]</sup>

Dirsek patolojileri arasında radius başı kırığı ve radius başı kırığı, atlanması muhtemel olan başlıca patolojilerdir. Bu bölge kırıkları içerisinde en sık görülen radius başı kırığıdır. Pozitif yağ yastığı bulgusu görülebilecek tek radyolojik bulgu olabilir (Şekil 1). Hasta genellikle dirsek yanındaki ağrıdan yakınır. Ağrı

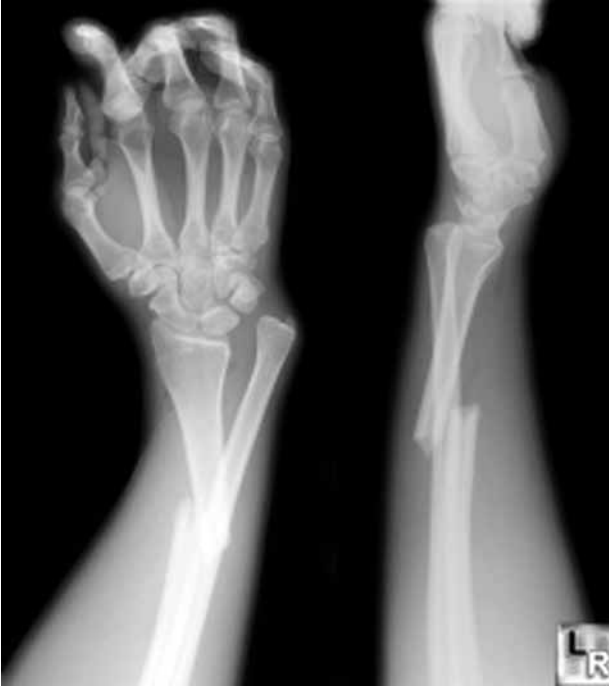supinasyon ve pronasyon ile artar. Radyolojik olarak 10 güne kadar bulgu vermeyebilir. Dirsekte sıklıkla efüzyon vardır. Freed ve Shield<sup>[1]</sup> bir eğitim hastanesinin acil servisinde yaptıkları çalışmalarında, radius başı kırıklarının %10.8 oranı ile ikinci en sık atlanan patoloji olduğunu bildirmişlerdir.

Monteggia ve Galeazzi kırıklı çıkığı yetişkin ve çocuk hasta grubunda atlanması olası patolojiler arasındadır. Önkol kırığı nedeni ile acil servise başvuran hastada mutlaka akılda bulundurulmalıdır. Galeazzi lezyonu, Monteggia lezyonundan üç kat daha sık görülür (Şekil 2). Literatürdeki eski çalışmalara bakıldığında bu iki lezyonun atlanma oranının %50'lerde olduğu görülmektedir.<sup>[6,7]</sup> Yeni çalışmalarda böyle bir oran bildirilmemekle birlikte %50'nin altında olduğu tahmin edilmektedir. El aşırı ekstansiyonda iken düşme öyküsü ile acil servise gelen hastalarda bu patolojiler dışlanmalıdır. Monteggia kırıklı çıkığında kırık varlığında radius başının kırığı atlanabilir. Radiusun uzun aksına paralel çekilen doğrunun dirseğin fleksiyon veya ekstansiyonundan bağımsız olarak kapitellumu kesmesi gerekir (Şekil 3). Bu basit yöntemin yanında şüpheli olgularda karşılaştırmalı grafiler yol gösterici olabilir. Monteggia kırıklı çıkığında ulna kırığı apeksi radius başının çıkık yönü ile aynı doğrultudadır.<sup>[8]</sup>

Akromiyoklaviküler (AK) eklem yaralanmaları sık görülmekte ve büyük bir çoğunluğu konservatif yöntemle tedavi edilerek iyi sonuçlar elde edilmektedir. Rockwood tarafından sınıflandırılan AK eklem yaralanmalarından tip I-III en sık görülen tipler olup prognozları daha iyidir. Tip IV ve VI nadir görüldüğünden standart grafide atlanma olasılığı yüksektir. Tip IV sagittal planda bir patoloji olmasından dolayı stres grafileri ile tanı konulması zordur. Bu durumda oblik



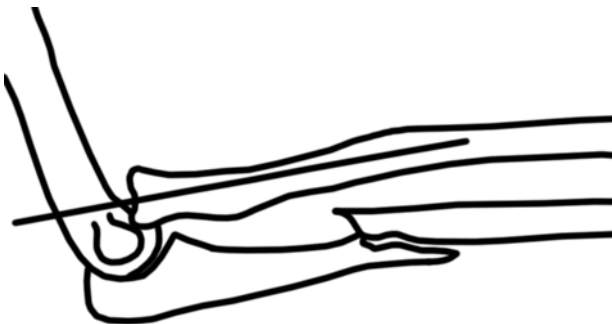Şekil 1. Pozitif yağ yastığı bulgusu.



Şekil 2. Galeazzi kırıklı çıkığı.

grafi yardımcı olabilir. Şüphelenilen hastalarda tekrar değerlendirme yapılması gereklidir.<sup>[9,10]</sup>

Arkaya omuz çıkığı, omuz çıkıklarının %2-4'ünü oluşturmaktadır. Bu olguların %15'i iki taraflıdır. Arkaya omuz çıkıklarının yaklaşık yarısı ilk başvuruda atlanmaktadır. Bir epilepsi nöbeti veya kol aşırı ekstansiyonda iken üzerine düşme sonrası yapılan başvurularda dikkatli bir omuz muayenesi yapılmalıdır. Kol addüksiyonda ve iç rotasyonda iken omuz muayenesi ağırlı ise ayırıcı tanıda arkaya omuz çıkığı akla gelmelidir. Klinik olarak korakoid ve akromiyon belirginleşmiştir. Ön-arka grafide tanı koymak güç olmakla birlikte aksiller grafi tanıda yardımcıdır. Ön-arka grafide; humerusda iç rotasyon, humerus başında ampul görüntüsü, glenohumeral mesafede artma ve ön glenoid fossanın boş olarak görülmesi başlıca radyolojik bulgularıdır (Şekil 4). Eğer ağrıdan



Şekil 3. Radiokapitellar çizgi.

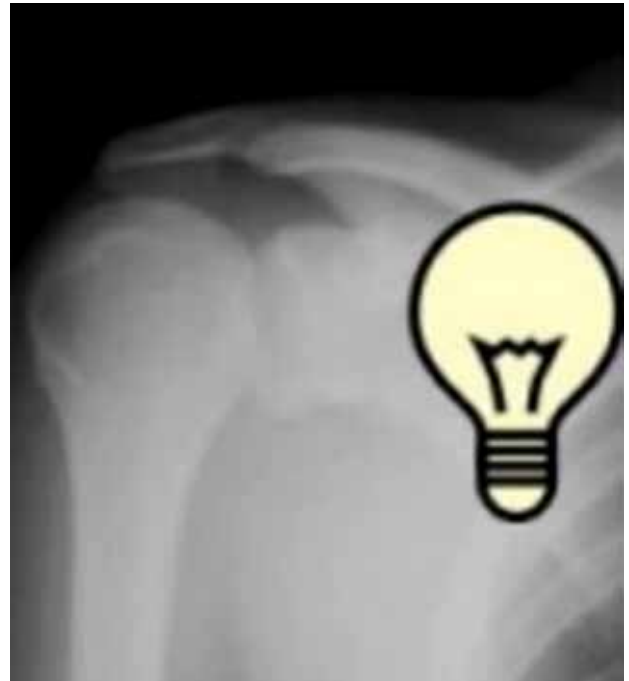dolayı aksiller grafi çekilemez ise transtorasik yan grafi, skapula Y grafi gibi grafilerin yanı sıra, BT ve MR görüntüleme de tanıda yardımcıdır.<sup>[11]</sup>

### ALT EKSTREMİTE YARALANMALARI

Hasta yürürken fazla zorluk çekmiyor ve sadece iç ve dış rotasyon esnasında kasık bölgesinde ağrı duyuyor ise gizli femur boyun kırığından şüphelenilmelidir. Yük vermede sıkıntı yaşayan hastalarda femur boyun kırığı açısından hasta tekrar değerlendirilmelidir. Radyolojik olarak gizli femur boyun kırığının görülme sıklığı yaklaşık olarak %2-9 oranında olduğu tahmin edilmektedir. Bu kırıklar ayrılmamışsa tespit edilemez. Ayrılmamış bir kırığın ayrılması, uygulanacak tedavinin daha da zor bir hal almasına neden olabilir.

Standart grafinin şüpheli olduğu veya negatif olduğu durumlarda MR görüntüleme ilk seçenek olmalıdır (Şekil 5). Manyetik rezonans görüntülemenin travmadan dört saat sonraki duyarlılığı ve özgüllüğü %100 olarak bulunmuştur. Bilgisayarlı tomografi ile küçük çökme (impaksiyon) veya kaymamış kırıklar aksiyel kesitlere paralel geldiğinde atlanabilir. Gerekirse bu hastalara kemik sintigrafisi çekilmelidir. Kemik sintigrafisi ile kırıktan 24-72 saat sonra %93 duyarlı ve %95 özgül sonuçlar elde edilebilir.<sup>[12,13]</sup>

Bikondiler Hoffa kırığı çok nadir görülür. Literatüre bakıldığında sekiz olgu bildirilmiştir. Ön-arka grafilerde süperpozisyonun dolaylı görülmesi zor olabilir. Eğer



Şekil 4. Arkaya omuz çıkığında proksimal humerusun ampul şeklinde görülmesi.

ayrılmamış bir kırık ise yan grafide de görülmesi zordur. Şüphelenildiğinde mutlaka BT, (gerekirse üç boyutlu rekonstrüksiyon) çekilmelidir. Atlanması durumunda ciddi fonksiyon kayıplarına yol açabilir.<sup>[14]</sup>

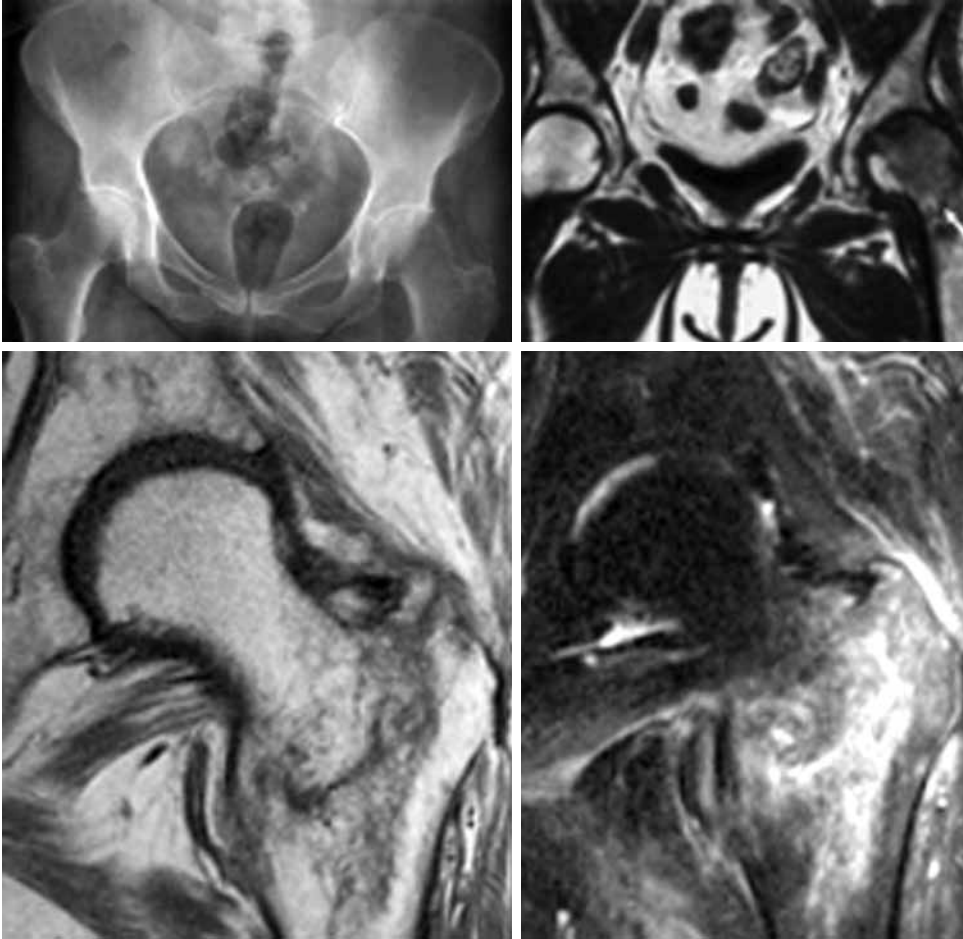Diz çıkığı çok nadir olarak görülen bir patolojidir. Bu tablo ile gelen hastalarda popliteal arter yaralanması olup olmadığına mutlaka dikkat edilmelidir. Diz çıkığı ile birlikte ana popliteal arter yaralanma insidansının %21-32 arasında olduğu görülmektedir. Çok nadir görülen bir patolojiye bu oranda bir arter yaralanmasının eşlik etmesi dikkate değer bir konu olarak karşımıza çıkmaktadır. Yüksek enerjili bir travma sonrası bu insidansın %40'lara yükseldiği görülmektedir. Yaralanma ile tedavi arasında sekiz saati geçen olgularda yapılan tamir sonrası amputasyon oranı %85 olarak bildirilir iken, sekiz saatten önce yapılan damar tamirinden sonra amputasyon oranı %15 olarak bildirilmiştir. Bu nedenle bu tür olguların atlanması durumunda hastanın karşılaşılabileceği komplikasyon oranları, zamanla doğru orantılı olarak artmaktadır.<sup>[15]</sup>

Osteoporotik hastada basit bir aksiyel yüklenme sonrası tibia platosu kırığı görülebileceği unutulmamalıdır. Travmatik efüzyon, ağrı ve yük verememe durumlarında hasta tekrar değerlendirilmelidir. Bu hastalarda oblik grafi veya BT yardımcı olur.

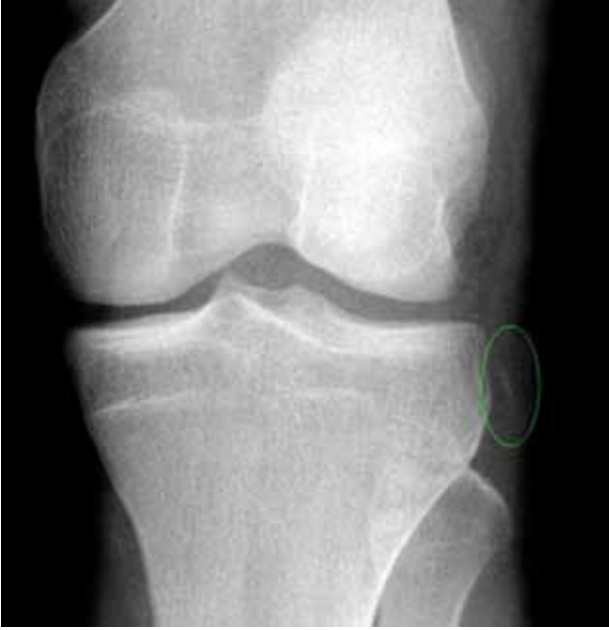Segond kırığı tibia platosunu ilgilendiren atlanması olası bir kırıktır. Segond kırığı, yan tibia platosunun kopma tarzında bir kırıktır (Şekil 6). Bu kırıklara sıklıkla ön çapraz bağ yaralanmaları eşlik eder. Hastanın ağrısı kontrol altına alındıktan sonra ön çapraz bağ yaralanması açısından tekrar değerlendirilmelidir.

Vertikal patella kırığının, standart ön-arka grafide femur distal ucu ile süperpoze olduğu için atlanması olasıdır. Ayrıca ayrılmamış bir vertikal kırık yan grafide de rahatlıkla gözden kaçabilir.<sup>[16]</sup>

Maisonneuve kırığı, proksimal fibula kırığı ile birlikte iç malleol kırığı ya da deltoid bağ yaralanmasının birlikte görülmesidir. Ayak bileği travmalarında mutlaka proksimal fibulada bir patoloji olup olmadığına bakılmalıdır.



Şekil 5. Femur boyun kırığı.



Şekil 6. Segond kırığı.

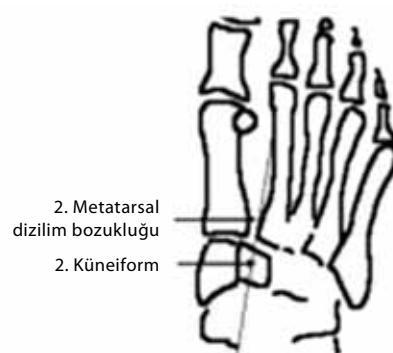
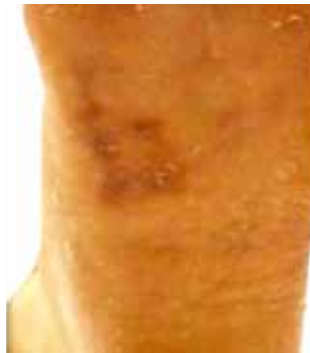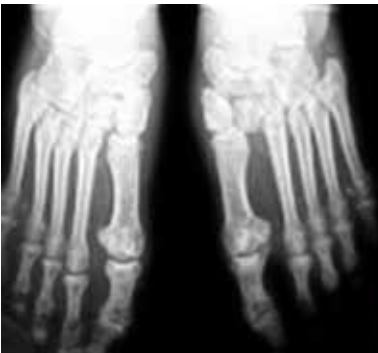Lisfrank kırığı çok nadirdir ve bütün ortopedik travmaların %1'den azında görülür. Yaklaşık %20 olguda acil serviste ilk değerlendirmede atlanır.<sup>[17]</sup> Eğer tanı konulamaz ise kronik ağrı ile birlikte fonksiyonel kayıp riski yüksektir. Hasta farklı şekillerde başvurabilir. Akut safhada hasta ayağının üstüne basabilir ancak Lisfrank eklemi boyunca hassasiyet vardır. Ayak arkası sabitlendikten sonra ayak önü pasif pronasyon ile birlikte abduksiyona getirildiğinde ağrı ortaya çıkar. Bu manevra tarsometatarsal yaralanmalar için spesifiktir. Ayağın plantar kesiminde ekimoz görülebilir (Şekil 7). Genişlemiş ayak veya patolojik hareket açıklığı şiddetli kırıklı çıkığı işaret eder. Şiddetli kırıklı çıkık durumunda ayak bileği seviyesinde, sıklıkla posteriyor tibial arter olmak üzere vasküler spazm görülebilir. Tanı, yük verir pozisyonda iken üç yönlü grafi ile konulabilir, gerekirse diğer ayak ile karşılaştırmalı grafi çekilmelidir. Normal ön-arka ve oblik grafide 2. metatarsın bazisi-

nin iç kenarından başlayan, orta küneiform, 4. metatarsın bazisinin iç kenarı ve küboide uzanan hattın düz ve kırılmamış olması beklenir. Bu hattın bozulması, 2. metatarsın bazisi veya küboidin dış kenarı boyunca kırık olması Lisfrank ekleminde bir patoloji olabileceğini akla getirmelidir. Standart grafi ile tanı konulamaz ise MR görüntüleme ve BT yardımcı olacaktır.

Kalkaneus kırıkları genellikle yüksekte düşme, motorlu araç kazası gibi yüksek enerjili travmalarla meydana gelir. Kalkaneus kırığı olan hastaların %50'sinden fazlasında ekstremitenin başka bir bölgesinde veya spinal kolonda başka bir kırık olasılığı vardır. Kalkaneus kırığında, yaklaşık %7 oranında karşı kalkaneusta kırık, %25 oranında diğer alt ekstremitelerde kırık ve %10 oranında torakolomber kompresyon kırığı başta olmak üzere spinal yaralanma görülebilmektedir. Eşlik eden dikkat dağınıcı kırıklar nedeni ile kalkaneus kırıkları ilk değerlendirmede atlanabilir. Kalkaneus kırıkları, bütün ayak kemiği kırıklarının yaklaşık %60'ını oluşturur. Kalkaneus kırıkları %80-90 oranında erkeklerde görülür ve büyük çoğunluğu iş kazaları sonucunda meydana gelir. Ekonomik açıdan bakıldığında hastaların %20'sinin ilk üç yıl içerisinde tam olarak iş gücü kaybına, ilk beş yılda kısmi olarak iş gücü kaybına uğradıkları görülmüştür. Uzun vadede ağrı ve yük verememe gibi morbiditesi yüksek bir kırıktır. Bu tür kırıkların başlangıçta atlanması veya uygun olarak tedavi edilmemesi durumunda sonuçları çok kötüdür.<sup>[18]</sup> Freed ve Shields<sup>[1]</sup> yaptıkları bir çalışmada kalkaneus kırıklarının tanısında hata oranının %10 ile 3. sırada yer aldığını bildirmişlerdir.

### SPİNAL YARALANMALAR

Modern BT cihazlarına rağmen servikal omurga kırığı/çıkığı hala atlanabilmektedir. Odontoid proçes kırığı sıklıkla atlanmaktadır. Muayenede sadece boyunda sertlik ve ağrı yakınması vardır. En iyi görüntü ağız açık iken çekilen grafilerde elde edilir. Yan grafide 3-5 mm'den fazla yumuşak doku şişliği görülmesi halinde odontoid kırığı olabileceği



Şekil 7. Lisfrank kırıklı çıkığı.

unutulmamalıdır. Bu kırığın atlanması kaynamama ve servikal instabilite ile sonuçlanmaktadır.<sup>[16]</sup>

Servikal omurga faset eklem yarı çıkıkları tek taraflı olduğunda rahatlıkla gözden kaçabilir. Bu tür hastalarda standart grafi ile birlikte mutlaka BT<sup>[5]</sup> çekilmelidir.<sup>[19]</sup>

Osteoporotik yaşlı hastalarda minör düşmeler ile torakal ve lomber vertebra kırıkları meydana gelebilmektedir. Bu tür ağrı yakınması ile gelen hastalarda çekilen grafilerde birçok seviyede çökme kırığı olabilir, ama bu kırıkların yeni kırık mı eski kırık mı olduğunun ayırımı yapmak güç olabilir. Kemik sintigrafisi ilk beş gün sonuç vermeyebilir. Manyetik rezonans görüntülerinde kemik iliği ödemi araştırılarak yeni kırık olup olmadığı belirlenebilir. Bu tür hastalarda tanı konulmasında güçlü yaşandığı durumlarda hastanın hastaneye yatırılarak ağrı kontrolü sonrası tekrar değerlendirilmesi uygun bir yaklaşım olacaktır.<sup>[12]</sup>

Sakrum kırıkları standart grafide süperpoze olan yapılardan dolayı atlanma olasılığı yüksek kırıklardır. Bu tür kırıklar nadiren nörolojik defsite yol açmasına rağmen impotans ve inkontinans ile sonuçlanabilmektedir. Muayenede hassasiyeti olan hastaların mutlaka tekrar değerlendirilmesi gereklidir. Jackson ve ark.<sup>[20]</sup> yaptıkları bir çalışmada ilk değerlendirmede sakral kanat kırıklarının %72 oranında atlandığını bildirmişlerdir.

Torakolomber omurga kırığında bir seviyede kırık tespit edildiği zaman tüm omurganın radyografileri çekilmelidir. Başka bir seviyede de kırık olma ihtimali %5-15 oranındadır.

## TARTIŞMA

Atlanmış olgular genellikle çekilen grafilerin radyoloji tarafından tekrar değerlendirilmesi, taburcu sonrası geline kontrollerde veya başka bir nedenle tekrar başvuru anında ortaya çıkmaktadır.

Travma hastaları sistematik bir biçimde değerlendirilmelidir. Bu amaçla primer, sekonder ve tersiyer bakı yöntemleri geliştirilmiştir. Primer bakı, travma hastasının hastaneye ulaşmadan sağlık görevlileri tarafından yapılan ilk değerlendirmesidir. Sekonder bakı, hastanın acil servise ulaştıktan sonra yapılan muayene ve değerlendirmelerini kapsamaktadır. Tersiyer bakı ise sekonder bakı sonrası hastanın genel durumunun stabil hale gelmesinin ardından tedavisinin devam ettiği klinikte taburcu öncesi yeniden muayenesinin yapılarak gözden kaçan bir durumun varlığının araştırılmasıdır. Bu sistematik içerisinde yapılan bir değerlendirme sonunda hata yapma oranı en aza indirilebilmektedir. Tersiyer bakı yaklaşımı ilk olarak Enderson ve ark.<sup>[21]</sup> tarafından ortaya atılmıştır.

Tersiyer bakımın ne zaman yapılacağı konusunda bir uzlaşım mevcut değildir. Ancak hastanın genel durumunun stabil olduktan sonra yapılması yönünde ortak bir görüş vardır.<sup>[22]</sup>

Literatürde atlanmış yaralanma oranının %65'lere kadar yükseldiğini bildiren çalışmalar ile karşılaşılmaktadır. Bunun yanında birçok atlanmış olgu ise başka bir hastaneye veya bir hekime başvurması nedeni ile kayıt altına alınmadığından bu oranların tam olarak doğruluğundan da söz etmenin mümkün olmadığına dikkat çekilmektedir.<sup>[12]</sup>

Atlanmış yaralanma, uzun dönemde fonksiyon kaybından ölüme kadar farklı sonuçlar doğurabilir. Bunun sonucunda hasta-doktor, hasta-hastane arasındaki güven duygusu bozulmaktadır. Sağlık boyutunun yanında medikolegal boyutuna da dikkat etmek gerekmektedir.

Guly'nin<sup>[23]</sup> 2001 yılında yayımladığı çalışmada hatalı tanıların %80'ini atlanmış kırıkların oluşturduğu ve bunları en sık el, el bileği ve ayak bileği kırıkları ile radiusun yaş ağaç kırıklarının oluşturduğu belirtilmiştir.

Ng ve Lau.<sup>[19]</sup> 2002 yılında yaptıkları çalışmada literatürün aksine en sık olarak kosta ve ekstremite kırıklarının olduğunu bildirmişlerdir.

Çoklu travmalı hastalardaki tanıda atlanma oranlarına bakıldığında, bu oranlar; Chan ve ark.<sup>[24]</sup> tarafından %12, Buduhan ve McRitchie<sup>[25]</sup> tarafından %8.1, Laasonen ve Kivioja<sup>[26]</sup> tarafından %4.2 ve Robertson ve ark.<sup>[27]</sup> tarafından %1.4 olarak bildirilmiştir. Çoklu travmalı hastalarda anatomik olarak atlanan yaralanma bölgelerine bakıldığında ekstremitelere (%33.3), kafa (%30.2) ve toraks (%19.1) en çok karşılaşılan bölgelerdir. Kırıkların atlanmış yaralanmalar içerisinde %50 oranı ile ön sıralarda yer aldığı bildirilmiştir.<sup>[25]</sup>

Hallas ve Ellingsen<sup>[28]</sup> 2005 yılında yaptıkları retrospektif çalışmada hatalı tanı sayısının tavan yaptığı saatlerin akşam sekiz ile gece iki arasında olduğunu bildirmişlerdir. Bu durumu akşam saatlerinde artan yorgunluk ve gerekli radyoloji konsültasyonlarının yapılamamasına bağlamışlardır.

Olguların atlanmaması için hastaların öyküleri iyi dinlenmeli ve buna uygun bir çalışma planı çıkartılmalıdır. Hastaların kıyafetleri tamamen çıkartıldıktan sonra iyi bir inspeksiyon ile muhtemel hasarlı bölge tespiti yapılmalıdır. Yaralanmanın mekanizması mümkünse öğrenilmeli ve bu tür travmalarda karşılaşılabilecek muhtemel patolojilere karşı uyanık olunmalıdır. Örneğin emniyet kemeri yaralanması olan bir hastada omurga kırığı ve pankreas yaralanması olabileceği bilinmelidir.

Alkol, madde kullanımı, ilaç intoksikasyonu ve multitravma sonucu acil servise başvuran, şuurun kapalı olduğu ve buna bağlı olarak sağlıklı öykü alınmadığı durumlarda hasta ilk muayenesinin ardından uygun bir zamanda tekrar değerlendirilmelidir. Büyük afetler gibi acil servisin çok yoğun olduğu zamanlarda hata yapma ihtimali çok yüksektir. Bu nedenle iyi bir ön değerlendirme yapılmalıdır. Femur kırığı veya açık kırık gibi dikkat dağıtan yaralanması olan hastalarda görünen patolojiye yönelik diğer patolojileri atlamamak için sistematik muayene protokolüne uyulmalıdır. Başka bir merkez veya servisten belirli bir ön tanı ile sevk edilen hastalarda ek bir patoloji olup olmadığı araştırılmalıdır. Ekstremitte grafileri distal ve proksimal eklemler görülecek şekilde çekilmiş olmalıdır. Grafilerin olası patolojiye yönelik olarak özel pozisyonlarda çekilmesi gerekebilir. Örneğin skafoid kırığı düşünülen hastalarda el bileğinin ulnar deviyasyonda ve 30 derece supinasyonda grafileri değerlendirilmelidir. Çoklu-travmalı hastalarda muayene belirli zaman aralıklarıyla tekrarlanmalıdır. Hastanın yakınmasının olduğu bölgenin uygun grafileri çekilmelidir.

Omurga kırığı olan hastalarda standart bir protokol uygulanmalı ve bu protokole sadık kalınmalıdır. Herhangi bir seviyede kırık tespit edilen hastada başka bir seviyede de kırık olma ihtimaline karşı spinal kolonun tamamı görüntülenmelidir.

Hastanın genel durumu düzeldikten ve gerekli girişimler yapıldıktan sonra ek patoloji olup olmadığı tekrar değerlendirilmelidir. Geçmiş hatalardan örnek alınmalı, gerekirse hastaya yaklaşımda kullanılan protokoller gözden geçirilerek yeniden düzenlenmelidir. Aksaklığa neden olan aşama tespit edilmeli ve düzeltilmelidir.

Sonuç olarak, bazı yaralanmalarda hata yapma ihtimali vardır. Ancak hastayı iyi dinleyerek, rutin protokoller uygulayarak ve geçmişteki hatalardan ders alarak risk en aza indirilebilir.

### KAYNAKLAR

1. Freed HA, Shields NN. Most frequently overlooked radiographically apparent fractures in a teaching hospital emergency department. *Ann Emerg Med* 1984;13:900-4.
2. Waeckerle JF. A prospective study identifying the sensitivity of radiographic findings and the efficacy of clinical findings in carpal navicular fractures. *Ann Emerg Med* 1987;16:733-7.
3. Lee JS, Galla A, Shaw RL, Harris JH. Signs of acute carpal instability associated with distal radial fracture. *Emergency Radiology* 1995;2:77-83.
4. Langhoff O, Andersen JL. Consequences of late immobilization of scaphoid fractures. *J Hand Surg Br* 1988;13:77-9.
5. Perron AD, Brady WJ, Keats TE, Hersh RE. Orthopedic pitfalls in the ED: scaphoid fracture. *Am J Emerg Med* 2001;19:310-6.
6. Thompson E, Cordas M. Fracture-dislocations you can't afford to miss. *Phys Sportsmed* 1996;24:36-42.
7. Brunswick JE, Ilkhanipour K, Seaberg DC, McGill L. Radiographic interpretation in the emergency department. *Am J Emerg Med* 1996;14:346-8.
8. Perron AD, Hersh RE, Brady WJ, Keats TE. Orthopedic pitfalls in the ED: Galeazzi and Monteggia fracture-dislocation. *Am J Emerg Med* 2001;19:225-8.
9. Lee A, Bismil Q, Allom R, Pike J. Missed type IV AC joint dislocation: A case report. *Injury Extra* 2006;37:283-5.
10. Søndergård-Petersen P, Mikkelsen P. Posterior acromioclavicular dislocation. *J Bone Joint Surg [Br]* 1982;64:52-3.
11. Uehara DT, Rudzinski JD. Injuries to shoulder complex and humerus. In: Tintinalli JE, Kelen GD, Strupczynski JS, editors. *Emergency medicine a comprehensive study guide*. 5th ed. New York: McGraw-Hill; 2000. p. 1787-91.
12. Leea C, Bleetmanb A. Commonly missed injuries in the accident and emergency department. *Trauma* 2004;6:41-51.
13. Cannon J, Silvestri S, Munro M. Imaging choices in occult hip fracture. *J Emerg Med* 2009;37:144-52.
14. Neogi DS, Singh S, Yadav CS, Khan SA. Bicondyar Hoffa fracture-A rarely occurring commonly missed injury. *Injury Extra* 2008;39:296-8.
15. Perron AD, Brady WJ, Sing RF. Orthopedic pitfalls in the ED: vascular injury associated with knee dislocation. *Am J Emerg Med* 2001;19:583-8.
16. Miller MD. Commonly missed orthopedic problems. *Emerg Med Clin North Am* 1992;10:151-61.
17. Perron AD, Brady WJ, Keats TE. Orthopedic pitfalls in the ED: Lisfranc fracture-dislocation. *Am J Emerg Med* 2001;19:71-5.
18. Germann CA, Perron AD, Miller MD, Powell SM, Brady WJ. Orthopedic pitfalls in the ED: calcaneal fractures. *Am J Emerg Med* 2004;22:607-11.
19. Ng VCH, Lau FL. A retrospective review of patients with radiological missed fractures in an emergency department in Hong Kong. *Hong Kong j.emerg.med.* 2003;10:215-22.
20. Jackson H, Kam J, Harris JH Jr, Harle TS. The sacral arcuate lines in upper sacral fractures. *Radiology* 1982;145:35-9.
21. Enderson BL, Reath DB, Meadors J, Dallas W, DeBoo JM, Maull KI. The tertiary trauma survey: a prospective study of missed injury. *J Trauma* 1990;30:666-9.
22. Thomson CB, Greaves I. Missed injury and the tertiary trauma survey. *Injury* 2008;39:107-14.
23. Guly HR. Diagnostic errors in an accident and emergency department. *Emerg Med J* 2001;18:263-9.
24. Chan RN, Ainscow D, Sikorski JM. Diagnostic failures in the multiple injured. *J Trauma* 1980;20:684-7.
25. Buduhan G, McRitchie DI. Missed injuries in patients with multiple trauma. *J Trauma-Injury* 2000;49:600-5.
26. Laasonen EM, Kivioja A. Delayed diagnosis of extremity injuries in patients with multiple injuries. *J Trauma* 1991;31:257-60.
27. Robertson R, Mattox R, Collins T, Parks-Miller C, Eidt J, Cone J. Missed injuries in a rural area trauma center. *Am J Surg* 1996;172:564-7.
28. Hallas P, Ellingsen T. Errors in fracture diagnoses in the emergency department-characteristics of patients and diurnal variation. *BMC Emerg Med* 2006;6:4.