



## Femur başı avasküler nekrozunda radyolojik tanı

### Radiological diagnosis of avascular necrosis of femoral head

Cemil Yıldız,<sup>1</sup> Kenan Koca,<sup>1</sup> H. Atıl Atilla,<sup>2</sup> Şafak Ekinci<sup>3</sup>

<sup>1</sup>Gülhane Askeri Tıp Fakültesi, Ortopedi ve Travmatoloji Anabilim Dalı, Ankara

<sup>2</sup>Sarıkamış Asker Hastanesi, Ortopedi ve Travmatoloji Kliniği, Kars

<sup>3</sup>Ağrı Asker Hastanesi, Ortopedi ve Travmatoloji Kliniği, Ağrı

Femur başı avasküler nekrozu (AVN), vasküler sorunlar nedeniyle kemik hücre ölümü ile karakterize bir hastalıktır. Hastalığın tanı ve tedavisi güçtür. Asemptomatik hastalık, çok kısa bir sürede ileri derecede eklem harabiyetine ve engelliliğe neden olur. Ölü trabeküllerin görüldüğü bir biyopsi muhtemelen kesin tanısının konmasını sağlasa da, erken tanıyı koydurmadığı için tedavide hiçbir zaman başarılı olunamaz. Hastalar 40'lı 50'li yaşlarda genelde belli belirsiz kalça veya diz ağrısı ile hekime başvururlar. Özgün belirtileri olmayan bu hastalığın ayırıcı tanısında kullanılan en etkili araç, görüntüleme yöntemleridir. Femur başı AVN'de görüntüleme yöntemlerinin başlıca hedefi, tedavi seçeneklerine rehberlik edecek evreleme sistemleri oluşturmaktır. Erken evrelerde konservatif tedavi şansı mevcut olmakla birlikte, ileri aşamalarda total kalça artroplastisi gibi zor ve riskli cerrahi yöntemler söz konusudur.

Anahtar sözcükler: Avasküler nekrozu; femur başı; radyoloji.

Femoral head avascular necrosis (AVN) is a condition which is characterized by bone cell death due to vascular problems. The diagnosis and treatment of the disease are challenging. Within a very short period of time, asymptomatic disease causes severe joint damage and disability. Although biopsy showing death trabeculae is likely to give the definitive diagnosis, it never results in a successful treatment, as it cannot diagnose the early stage of the disease. At age 40s-50s, these patients usually visit their physician with nonspecific hip or knee pain. In the differential diagnosis of this disease with nonspecific signs, imaging modalities are the most effective methods. The main objective of the femoral head AVN imaging methods are creating a staging system which guides the treatment options. The chance of conservative treatment is present in early stages, however challenging and risky surgical methods including total hip arthroplasty is likely to be performed in advanced disease.

Key words: Avascular necrosis; femoral head; radiology.

Femur başı avasküler nekrozu (AVN) herhangi bir nedenle femur başının beslenmesinin bozulması ve femur başında nekrotik alanlar ve çökme ile seyreden bir hastalıktır. Nihai olarak kalça eklemine dejeneratif artrit ile sonuçlanır. En sık yaşamın 4-5. dekatındaki genç insanları etkiler.<sup>[1]</sup>

Femur başı AVN'sinin tedavisindeki başarı, tedaviye hastalığın hangi aşamasında başlandığı ile doğrudan ilişkilidir.<sup>[2]</sup> Tedaviye başlamak için öncelikle doğru bir tanıya varılmalı ve hastalığın hangi evrede olduğu belirlenmelidir. Prognoz lezyonun evresine, boyutuna,

yerleşim yerine ve temelinde yatan risk faktörlerine bağlıdır (Tablo 1).<sup>[1]</sup> Örneğin, ağırlık taşıyan alanın 1/3 yan tarafını kapsayan lezyonlar veya yaygın femur başı tutulumu, %90'nın üzerinde femur başı çökmesi ile sonuçlanır.<sup>[3]</sup>

Femur başı AVN'sinin tanısını koymak ve tedavi algoritması oluşturabilmek için çeşitli evreleme yöntemleri tanımlanmıştır. En sık kullanılan evrelemeler; Ficat ve Arlet, Kemik Dolaşımını Araştırma Birliği (ARCO), Japon Ortopedi Birliği (JOA) ve Steinberg evrelemeleridir.<sup>[4-7]</sup> Evreleme yöntemlerinde amaç,

**Tablo 1.** Femur başı avasküler nekroz risk faktörleri (travmatik olmayan)<sup>[4]</sup>

1. Hemolitik hastalıklar
2. Aşırı steroid kullanımı
3. Aşırı alkol tüketimi
4. Vaskülit
5. Radyoterapi
6. Arteryel tromboz veya emboli
7. Gaucher hastalığı
8. Caisson hastalığı
9. Miyeloproliferatif hastalıklar

tanı konulduktan sonra lezyonun boyutu ve yerleşimiyle ilgili bilgi elde ederek bir prognoz şemasıyla tedavi yöntemleri önermektedir.

Tanıda yönlendirici en önemli faktör kalça ekleminden kaynaklanan ağrıdır. Radyografiler normal olduğunda bile risk faktörleri varlığında erken tanı ve başarılı tedavi için femur başı AVN'den şüphelenilmeli ve ileri görüntüleme yöntemlerine geçilmelidir. Yine karşı taraf kalça eklem tutulumu %80 olarak bildirilmiştir.<sup>[8]</sup>

Tanımlanan evreleme sistemlerinin büyük çoğunluğu görüntüleme yöntemlerini kullanarak aynı bulguları evrelemekte ve lezyonu tarif etmektedir.

Görüntüleme yöntemlerinde ilk basamak iki yönlü radyografiler olmakla beraber, manyetik rezonans görüntüleme (MRG) erken evre lezyonları belirlemede en önemli yöntemdir. İlerlemiş lezyonların tanısında radyografiler yeterli olmaktadır. Sintigrafi, tek foton emisyon bilgisayarlı tomografi (SPECT), gibi tarama yöntemleri de erken tanı amacıyla kullanılmakta, bilgisayarlı tomografi (BT)'de cerrahi planlama için faydalı olmaktadır.<sup>[9]</sup>

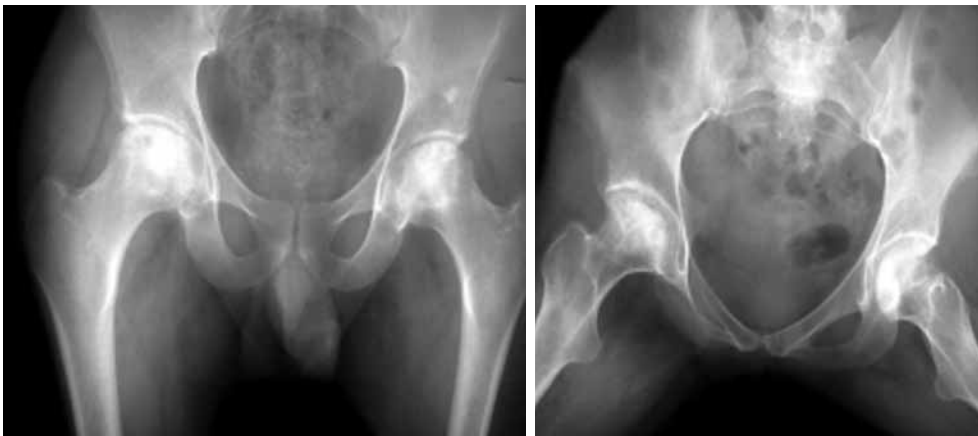### Radyografik değerlendirme

Kalçanın ön-arka pozisyonda grafileri, öykü ve fizik muayeneden sonra gelen ilk değerlendirme basama-

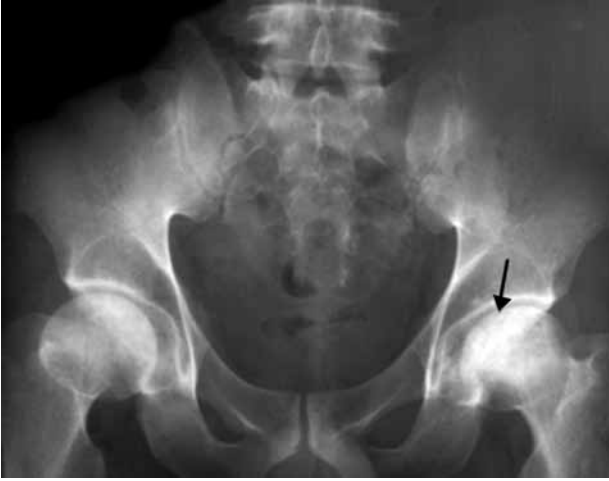ğıdır (Şekil 1). Asetabulumun ön ve arka kenarlarının femur başının üst kesimlerini örtmesi nedeniyle subkondral bölgelerdeki değişiklikler gözden kaçırılabilir. Bu nedenle değerlendirmeye mutlaka 'kurbağa pozisyonunda' kalça grafileri eklenmelidir. Kalça eklemine yan grafileri yumuşak dokuların örtmesi ve üst üste gelmesi nedeniyle değerlendirmelerde kullanılmaz. Ancak femur başının öncelikle ön bölgesinin çökmesi ve subkondral kırığı ifade eden 'hilal bulgusunun' çoğunlukla önde olması nedeniyle yan radyografiler de önemlidir.<sup>[2]</sup>

Radyografik değerlendirmelerde AVN'ye özel bulgular tespit edilirse tanı için ilave tanı yöntemlerine gereksinim olmayabilir. Ancak tedavi için evreleme çok önemlidir. Radyografik bulguların kullanıldığı Ficat ve Arlet tarafından tanımlanan evreleme uzun yıllar kullanılmıştır (Tablo 2).<sup>[10]</sup> Ancak daha sonra hastalığın erken evresinde tanı konulmasının önemi daha iyi kavrandıkça MRG, sintigrafi gibi ileri tanı yöntemlerini kullanan evreleme sistemleri geliştirilmiştir (Tablo 3, 4). Modern evreleme sistemlerinde de bunlara ek olarak lezyonun boyutu ve yerleşimi önem kazanmaya başlamıştır.<sup>[5,7]</sup> Standart grafilerde lezyon boyutu Kerboul ve ark.nın<sup>[11]</sup> tanımladığı şekilde ölçülmektedir. Nekrozun etkilediği yüzey arka ön-arka ve yan radyografilerde ölçülerek birbirine eklenir ve kombine nekrotik ark bulunur. Buna göre de iyi ve kötü prognoz belirlenir. Kombine nekrotik açı 200 derecenin üzerinde olanlarda prognoz kötü olurken bunun altında olanlarda prognoz iyidir.<sup>[12]</sup>

Ancak özellikle standart radyografilerde lezyon boyutunun değerlendirmesinde gözlemci içi ve gözlemciler arası değişkenlik fazla olduğundan yeterli değerlendirme olanağı sağlanamaz. Bu nedenle tanı konulsa bile ileri görüntüleme yöntemlerine mutlaka gereksinim vardır.



**Şekil 1.** Kalçanın ön-arka ve yan pozisyonda grafileri, öykü ve fizik muayeneden sonra gelen ilk değerlendirme basamağıdır.



**Şekil 2.** Subkondral çökmeye bağlı hilal bulgusu.

'Evre 0' klinik öncesi veya radyolojik tanı öncesi evredir. Özellikle karşı taraf kalça eklemine tutulması durumunda şüphelenilebilir. Radyografi, MRG ve sintigrafik incelemeler normaldir. Evre I'de radyografik bulgular normaldir, MRG ve sintigrafide değişiklikler fark edilebilir bu evre 'erken rezorbsiyon dönemi' olarak da adlandırılır. Bu evrenin sonlarına doğru radyografilerde hafif osteoporozla beraber, bulanıklaşma ve kemik trabeküllerinin iyi seçilememesi gibi bazı pozitif radyografik bulgular olabilir. Evre II'de osteoporoz daha belirgin hale gelir, femur başının sıklıkla üst yanında küçük kistler ve yamalı sklerozlar izlenir. Evre III'de eklem korteksinin hemen altında kırık hattını gösteren lineer subkortikal radyolüseni görülür ki buna 'hilal bulgusu' adı verilir (Şekil 2). Subkondral çökmenin işaretidir. Evre IV'te femur başının konveksliği giderek kaybolur ve düzleşir. Osteofit ve subkondral kistler oluşur. Evre V'de eklem aralığı daralır ve evre VI'da dejeneratif bulgular asetabulum tarafında da görülür.

Evreleme sistemlerinin tümü incelendiğinde trabeküler yapının bulanıklaşması, osteoporotik görünüm, kistik ve sklerotik değişikliklerin, yine subkondral kemiğin çökmesi sonucu oluşan 'hilal bulgusunun', eklem aralığı daralması ve dejeneratif değişikliklerin tüm evreleme sistemlerinde yer aldığını ve radyografiler ile kolayca tespit edilebileceği görülmektedir.

Farklılık erken evrede radyografi ile tespit edilemeyen lezyonların görülmesinde MRG ve sintigrafik kullanım gereksiniminde ortaya çıkmaktadır.

Bir diğer farklılık da tutulum miktarı ve yerleşiminin tespitinin daha gelişmiş sınıflandırma sistem-

**Tablo 2.** Ficat evreleme sistemi (1985)<sup>[10]</sup>

Evre	Radyoloji
0	Normal bulgular (sessiz kalça)
I	Minör değişiklikler (hafif yamalı osteoporoz, trabeküler yapının bulanıklaşması, berraklığın kaybolması)
IIa	Yaygın/fokal radyolojik değişiklikler (osteoporoz, skleroz, kist)
IIb	Subkondral çökme (hilal bulgusu), femur başının bölgesel düzleşmesi
III	Femur başında kırılmış kontur, kemik sekestrem, eklem aralığı normal
IV	Femur başının düzleşmiş konturu, daralmış eklem aralığı, femur başının çökmesi, asetabuler osteoartritik değişiklikler

lerinde bulunduğu ve bunların ileri görüntüleme yöntemleri ile daha kolay ve güvenilir şekilde tespit edilebiliyor olmasıdır. Tutulum boyutu, Kerboul ve ark.nın<sup>[11]</sup> tanımladığı gibi standart radyografilerde nekrotik arkın hesaplanmasıyla yapılabileceği gibi MRG'de koronal ve sagittal görüntülerde nekroz indeksinin hesaplanmasıyla<sup>[13,14]</sup> ve özel yöntemlerle nekrotik hacmin hesaplanmasıyla da yapılabilir.<sup>[15-17]</sup>

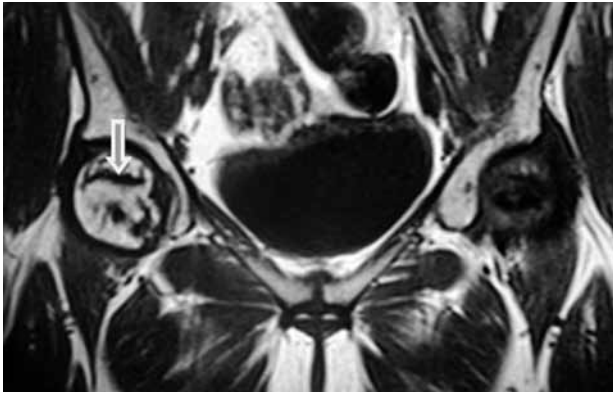
### MANYETİK REZONANS GÖRÜNTÜLEME

Manyetik rezonans görüntülemenin femur başı osteonekrozundaki temel rolü, hastanın semptomatik olması ancak radyografik olarak negatif olması durumunda ve karşı taraf kalçasında AVN tanısı konulmuş veya yüksek riske sahip olan ancak semptomatik olmayan hastalarda erken tanıya olanak sağlamasıdır.

Manyetik rezonans görüntüleme, birçok planda görüntüleme sağladığından lezyonun boyutu ve yerleşim yeri kolayca tespit edilir. Bu durum cerrahi uygulama esnasında kolaylık sağlar. Aynı zamanda eklem kırıkdağını, efüzyonunu, kemik ödemi değerlendirir ve yine tedaviye yanıtın takibinde de en önemli yöntemdir.<sup>[18,19]</sup>

Yapılan bir femur başı AVN çalışmasında 1.5 Tesla (T) magnet alanlı MRG'de duyarlılık %88, özgünlük %100, doğruluk ise %94 olarak bulunmuştur.<sup>[20]</sup> Femur başı AVN'ye en duyarlı ve en özgün yöntem olan MRG en yaygın kullanılan ve en doğru bilgiyi veren tanı yöntemidir. Ancak düşük magnet alanlarında MRG'nin duyarlılığı da azalmaktadır.<sup>[21]</sup>

Femur başı AVN'de MRG'nin kullanılmasından önce radyolojik bulgular ortaya çıkmadan tanı koyabilmek için kemik iliği basınç ölçümü ve venografi gibi invaziv testler kullanılmaktaydı.



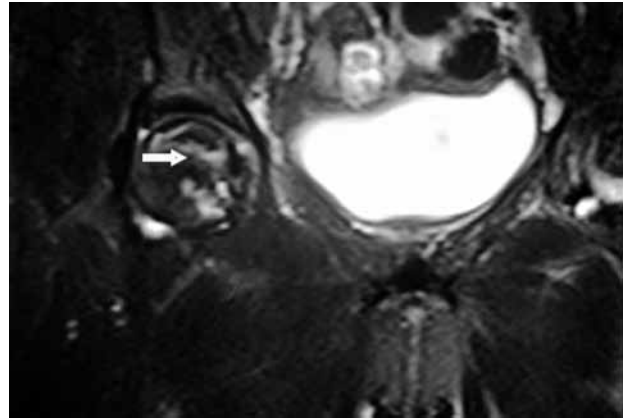
**Şekil 3.** Manyetik rezonans görüntülemenin T<sub>1</sub> sekanslarında nekrotik doku ile normal kemik dokuyu ayıran kalın bant tarzı lezyon ok ile gösterilmiştir.

Avasküler nekrozda ilk bulgu T<sub>1</sub> ağırlıklı görüntülerde, normalde yüksek sinyal yoğunluğundaki kemik iliğinde düşük sinyal yoğunluklu yaygın alanların görülmesidir. Ancak özgün olmayan bir bulgudur ve kemik iliğindeki ödeme bağlı olduğu düşünülmektedir.

T<sub>1</sub> ve T<sub>2</sub> ağırlıklı görüntülerde iskemik kemik olarak düşünülen bölgeyi çevrelemiş düşük sinyalli bantlar veya hatlar vardır. T<sub>1</sub> ağırlıklı görüntülerde normal ve iskemik kemik doku ayrımını gösteren yüksek yoğunluklu kalın bant tarzında lezyonlar çok özgündür (Şekil 3). T<sub>2</sub> ağırlıklı görüntülerde bu hat çift çizgi şeklindedir. Dışarıda yoğunluğu daha az ve daha ince bir çizgi vardır. İçeride ise hipervasküler granülasyon dokusunu ifade eden yüksek sinyal yoğunluklu ve daha kalın bir çizgi vardır. Avasküler nekroz için yüksek özgünlükte olan bu görüntüye 'çift hat bulgusu' adı verilir (Şekil 4). Normal ve nekroz oluşmuş kemik iliği arasındaki reaktif ara bölgeyi ifade eder.<sup>[22]</sup>

Canlı kemik iliği, nekroz sahaları arasında T<sub>1</sub> ağırlıklı görüntülerde yüksek yoğunluklu sinyal alanlar ve T<sub>2</sub> ağırlıklı görüntülerde düşük yoğunluklu sinyal alanlar olarak görülür. İskemi ve nekroz süresi uzadıkça nekrotik kemik dokusu T<sub>1</sub> ağırlıklı görüntülerde düşük sinyal yoğunluklu ve T<sub>2</sub> ağırlıklı görüntülerde yüksek sinyal yoğunluklu şeklinde sıvı görüntüyü taklit eder. Fibrozis ve skleroz görülünce hem T<sub>1</sub> hem de T<sub>2</sub> ağırlıklı görüntülerde düşük sinyal yoğunlukta görülür. Yine AVN'nin sekonder bulguları olarak MRG'de eklem efüzyonu ve kıkırdak doku lezyonları da görülebilir.<sup>[9]</sup>

Erken AVN'de MRG bulguları yağ dokusuna; hemoraji varlığında kan dokusuna, femur başının yağ içeriğini azaltan enflamasyon varlığında ise sıvıya, son olarak fibrozis ve sklerozun giderek artmasıyla fibröz dokuya benzer sinyal verir.<sup>[9]</sup>



**Şekil 4.** Manyetik rezonans görüntülemenin T<sub>2</sub> sekanslarında çift çizgi bulgusu ok işareti ile gösterilmiştir.

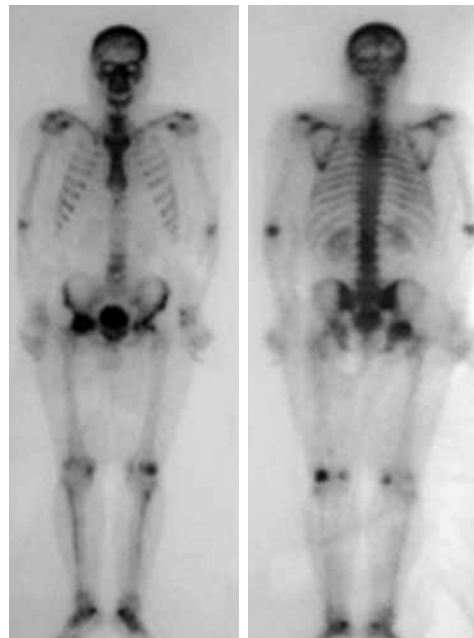
Vasküler yatağı girişimsel olmayan bir şekilde gösteren MR anjiyografi de osteonekrozun durumunu daha ayrıntılı değerlendirmek için kullanılır.<sup>[23]</sup>

### SİNTİGRAFI

Femur başı AVN'de sintigrafinin duyarlılığı %78-83, özgünlüğü %75-83 olarak bildirilmiştir.<sup>[20,23]</sup>

Avasküler nekroz taraması için teknesyum 99 metilen difosfonat kemik taraması kullanılır.<sup>[2]</sup> Enfarkt etrafındaki kemiğin reaktivitesi, geç dönem görüntülerde artmış izotop tutulumu şeklinde görülür.

Ölü ve reaktif kemik doku bileşkesindeki artmış kemik döngüsünde, radyonükleotid birikimi ortaya



**Şekil 5.** Sağ femur başında avasküler nekrozu gösteren üç fazlı kemik sintigrafisi görüntüsü.

**Tablo 3.** ARCO evreleme sistemi<sup>[7]</sup>

Evre	Radyolojik bulgular	Alt sınıflandırma
0	Pozitif histoloji, negatif veya normal radyografi/BT/MR/sintigrafi	
I	Pozitif MR/sintigrafi, negatif veya normal radyografi/BT	(a)
II	Radyografi: Femur başında sklerotik, kistik, osteoporotik değişiklikler.	(a)
III	Radyografi: Subkondral çökme (hilal bulgusu)	(a)
IV	Radyografi: Femur başının düzleşmesi	(b)
V	Radyografi: Femur başının düzleşmesi ve osteoartritik değişiklikler: azalmış eklem aralığı ve asetabuler değişiklikler.	(b)
VI	Tam eklem harabiyeti	

ARCO: Association Research Circulation Osseous; (a) Femur başı nekrozunun yerleşimi: 1. 1/3 iç 2. 1/3 orta 3. 1/3 dış. Femur başı nekrozunun boyutu: A. <%15, B. %15-30, C. >%30; (b) Femur başı konturunun çentiklenme oranı: A. <2 mm, B. 2-4 mm, C. >4 mm. BT: Bilgisayarlı tomografi; MR: Manyetik rezonans.

çıkarmış tutulum birçok başka durumda da görülebilmeye rağmen, artmış aktivite alanının çevrelediği fotopenik bir alan, AVN tanısıyla çok daha fazla uyumludur.

Başlangıçta erken iskemiye temsilen perfüzyon ve statik fazda tutulum azalır. Daha sonra perfüzyon fazında femur başında tutulum azalırken, statik fazda soğuk alanın etrafında tutulum artar. Bu enfarkte bölümün çevresi reaktif zonu gösterir (Şekil 5).<sup>[9]</sup>

### BİLGİSAYARLI TOMOGRAFİ

Yüksek çözünürlüklü ve kontrastlı BT morfolojik yapıların incelenmesini sağlar.

Hastalığın erken tanısı için kullanılabilir bir yöntem değildir. Ancak femur başı çökmesini, eklem içi serbest cisimleri ve dejeneratif hastalığı erken tanımak için yardımcı olur ve tutulumun yerleşimini

gösterir. İlk fark edilen bulgu osteoporoz olabilir. Erken AVN'nin tanısında BT'nin duyarlılığı %55'tir.<sup>[18]</sup> Bilgisayarlı tomografi AVN'de erken damarsal ve kemik iliği değişikliklerini göstermez.<sup>[24]</sup>

Merkezi trabeküllerin kümelenmesi ve deformasyonu ile 'asteriks bulgusu' oluşur. Buna komşu düşük yoğunluklu alan ise nekrotik ve canlı kemik dokusu arasında kalan bölgeyi temsil eder.

### TEK FOTON EMİSYONLU BİLGİSAYARLI TOMOGRAFİ (SPECT)

Tek foton emisyonlu bilgisayarlı tomografi taraması femur başı AVN'de %92 duyarlılık ve %78 özgünlüğe sahiptir.<sup>[25]</sup> SPECT MRG'nin kullanılmadığı veya sonuçlarının yeterli olmadığı durumlarda ona alternatif olarak kullanılır.<sup>[26]</sup> SPECT hedef organda üç boyutlu radyoaktivite görüntüsü sağlar. Standart sintigrafiye

**Tablo 4.** Femur başı avasküler nekroz için Steinberg sınıflandırma sistemi<sup>[5]</sup>

Evre	Bulgular
0	Normal veya tanısal olmayan radyografi, manyetik rezonans veya sintigrafi
I*	Normal radyografi. Anormal sintigrafi veya sintigrafi
II*	Anormal radyografi: Femur başında kistik ve sklerotik değişiklikler
III*	'Hilal bulgusu' oluşturan subkondral çökme.
IV*	Femur başında düzleşme
V*	Asetabuler komponentin eşlik eden veya etmeyen eklem aralığı daralması
VI*	İleri dejeneratif değişiklikler

Evre	Derece	Bulgular
I ve II	A	Radyografi ve MRG'de baş tutulum <%15
	B	%15-30
	C	>%30
III	A	Eklem yüzeyinin <%15 kadar subkondral çökme ('Hilal')
	B	%15-30
	C	>%30
IV	A	Yüzeyin %15'i çökmüş ve <2 mm çökme
	B	%15-30'a çökme veya 2-4 mm çökme
	C	>%30 çökme veya >4 mm çökme
V	A, B veya C	Asetabuler tutulum

\* Tutulumun miktarı (boyutu) evrelendirilir; A: Hafif; B: Orta; C: Ciddi; MRG: Manyetik rezonans görüntüleme.

oranla yüksek görüntü kontrastı nedeniyle lezyonların daha iyi görüntülenmesini ve yerleşim yerinin tespitini sağlar.<sup>[9]</sup>

Sonuç olarak, femur başı AVN'de erken tanı koymak ve doğru evreleme yapmak tedavi açısından çok önemlidir. Hastalığın tanı ve evrelemede iki yönlü standart grafiler ilk yapılacak incelemelerdir. Femur başı AVN taramasında en duyarlı tanı yöntemi SPECT olmakla beraber, özgünlüğü ve doğruluğu en yüksek tanı aracı MRG'dir. Bilgisayarlı tomografinin tanı ve taramada belirgin üstünlüğü olmamasına rağmen, cerrahi planlamada faydalı olabilir. Femur başı AVN'nin erken tanısı ve tedavisi, bu hastalıktan şüphelenmek ve doğru görüntüleme yöntemlerini tercih etmekle sağlanır.

### KAYNAKLAR

- Lee MS, Hsieh PH, Shih CH, Wang CJ. Non-traumatic osteonecrosis of the femoral head - from clinical to bench. *Chang Gung Med J* 2010;33:351-60.
- Mont MA, Hungerford DS. Non-traumatic avascular necrosis of the femoral head. *J Bone Joint Surg [Am]* 1995;77:459-74.
- Ohzono K, Saito M, Sugano N, Takaoka K, Ono K. The fate of nontraumatic avascular necrosis of the femoral head. A radiologic classification to formulate prognosis. *Clin Orthop Relat Res* 1992;277:73-8.
- Arlet J. Nontraumatic avascular necrosis of the femoral head. Past, present, and future. *Clin Orthop Relat Res* 1992;277:12-21.
- Steinberg ME, Hayken GD, Steinberg DR. A quantitative system for staging avascular necrosis. *J Bone Joint Surg [Br]* 1995;77:34-41.
- Marcus ND, Enneking WF, Massam RA. The silent hip in idiopathic aseptic necrosis. Treatment by bone-grafting. *J Bone Joint Surg [Am]* 1973;55:1351-66.
- Gardeniers JW. A new international classification of osteonecrosis of the ARCO Committee on terminology and classification. *J Jpn Orthop Assoc* 1992;66:18-20.
- Meyers MH. Osteonecrosis of the femoral head. Pathogenesis and long-term results of treatment. *Clin Orthop Relat Res* 1988;231:51-61.
- Stoica Z, Dumitrescu D, Popescu M, Gheonea I, Gabor M, Bogdan N. Imaging of avascular necrosis of femoral head: familiar methods and newer trends. *Current Health Sciences Journal* 2009;35:25-30.
- Ficat RP. Idiopathic bone necrosis of the femoral head. Early diagnosis and treatment. *J Bone Joint Surg [Br]* 1985;67:3-9.
- Kerboul M, Thomine J, Postel M, Merle d'Aubigné R. The conservative surgical treatment of idiopathic aseptic necrosis of the femoral head. *J Bone Joint Surg [Br]* 1974;56:291-6.
- Steinberg ME, Bands RE, Parry S, Hoffman E, Chan T, Hartman KM. Does lesion size affect the outcome in avascular necrosis? *Clin Orthop Relat Res* 1999;367:262-71.
- Koo KH, Kim R. Quantifying the extent of osteonecrosis of the femoral head. A new method using MRI. *J Bone Joint Surg [Br]* 1995;77:875-80.
- Cherian SF, Laorr A, Saleh KJ, Kuskowski MA, Bailey RF, Cheng EY. Quantifying the extent of femoral head involvement in osteonecrosis. *J Bone Joint Surg [Am]* 2003;85:309-15.
- Theodorou DJ, Malizos KN, Beris AE, Theodorou SJ, Soucacos PN. Multimodal imaging quantitation of the lesion size in osteonecrosis of the femoral head. *Clin Orthop Relat Res* 2001;386:54-63.
- Hernigou P, Lambotte JC. Volumetric analysis of osteonecrosis of the femur. Anatomical correlation using MRI. *J Bone Joint Surg [Br]* 2001;83:672-5.
- Steinberg DR, Steinberg ME, Garino JP, Dalinka M, Udupa JK. Determining lesion size in osteonecrosis of the femoral head. *J Bone Joint Surg [Am]* 2006;88 Suppl 3:27-34.
- Lee MJ, Corrigan J, Stack JP, Ennis JT. A comparison of modern imaging modalities in osteonecrosis of the femoral head. *Clin Radiol* 1990;42:427-32.
- Chan TW, Dalinka MK, Steinberg ME, Kressel HY. MRI appearance of femoral head osteonecrosis following core decompression and bone grafting. *Skeletal Radiol* 1991;20:103-7.
- Beltran J, Burk JM, Herman LJ, Clark RN, Zuelzer WA, Freedy MR, et al. Avascular necrosis of the femoral head: early MRI detection and radiological correlation. *Magn Reson Imaging* 1987;5:431-42.
- Kokubo T, Takatori Y, Ninomiya S, Nakamura T, Kamogawa M. Magnetic resonance imaging and scintigraphy of avascular necrosis of the femoral head. Prediction of subsequent segmental collapse. *Clin Orthop Relat Res* 1992;277:54-60.
- Mitchell DG, Rao VM, Dalinka MK, Spritzer CE, Alavi A, Steinberg ME, et al. Femoral head avascular necrosis: correlation of MR imaging, radiographic staging, radionuclide imaging, and clinical findings. *Radiology* 1987;162:709-15.
- Cova M, Kang YS, Tsukamoto H, Jones LC, McVeigh E, Neff BL, et al. Bone marrow perfusion evaluated with gadolinium-enhanced dynamic fast MR imaging in a dog model. *Radiology* 1991;179:535-9.
- Sarikaya I, Sarikaya A, Holder LE. The role of single photon emission computed tomography in bone imaging. *Semin Nucl Med* 2001;31:3-16.
- Oshima M, Yoshihara Y, Ito K, Asai H, Fukatsu H, Sakuma S. Initial stage of Legg-Calve-Perthes disease: comparison of three-phase bone scintigraphy and SPECT with MR imaging. *Eur J Radiol* 1992;15:107-12.
- Murray IP. The role of SPECT in the evaluation of skeletal trauma. *Ann Nucl Med* 1993;7:1-9.