

Çocuk Kırıklarında Yeniden Şekillenmenin Önemi

Önder Kalenderer*

Çocuk kırıklarını göreceli olarak tedavi etmek, kemik yapılarının özellikleri ve yeniden şekillenme potansiyelleri sebebiyle daha basittir. Erişkinlere göre, çocuklarda periost daha kalın ve güçlüdür. Kırık redüksiyonu esnasında genelde konkav tarafta sağlam kalan periost menteşe kolu görevi yapar ve kırığın basit bir şekilde redüksiyonuna ve stabilitesine yardımcı olur. Çocuklarda korteksin hemen tamamı Haversian kanalları ile kaplıdır. Kemiklerin elastik modülü düşüktür ve esnektiler, bu sebeple de kemiklerin deformasyona toleransları fazladır.

Çocuklarda kırık iyileşmesi üç evrede olmaktadır. Bunlar;

- 1- İnflamatuar faz
- 2- Onarım faz
- 3- Yeniden şekillenme fazı

İnflamatuar faz

Başlangıç fazı kemik yapının bütünlüğünün kaybını takip eden akut inflamasyondur. Bu kan damarlarının rüptürü ile hematoma oluşumunun sonucudur. Hematom kollajen ile yer değiştiren fibrin materyali içermektedir. Bu hematoma ayrıca; fibroblastlara, kondroblastlara, osteoblastlara ve anjiyoblastlara değişimini uyaran proteinleri üretmektedir.

Onarım fazı

Bu fazda başlangıç kallusu oluşur. İlk olarak endosteal ve periosteal kaynaklı fibrovasküler doku ile hematoma içi doldurulur. Yeni kemik hem enkontral kemikleşmeden hem de intramembranöz kemikleşmeden oluşmaktadır. Bu erken kemik tipi kırığın kemik uçları arasındaki boşluğu doldurur. Bu yapının daha zayıf olması sebebiyle daha çok üretilmesi gerekmektedir. Bu provizyonel kallusu ve geçici stabilizasyonu oluşturur. Fakat bu kallus tam fiziksel aktivite için gerekli rijid stabiliteyi sağlamamaktadır. Onarım fazı kırığın iyileşmesinin ilk 2-3 ayına denk gelmektedir.

* İzmir Tepecik Eğitim ve Araştırma Hastanesi II. Ortopedi Servisi, Doç. Dr.

Yeniden şekillenme fazı

Bu evre aylar, hatta bazen yıllarca sürmektedir. Provizyonel kallus kaybolmakta, yerini stres çizgileri boyunca uzanan yeni kemik yapı almaktadır. Bu dönem sonunda rijid ve çocuğun normal fiziksel aktivitesini destekleyen 'kaliteli kemik' oluşmaktadır.

Yeniden şekillenme iki farklı alandan kaynaklanmaktadır.

- 1- Kırık hattından
- 2- Büyüme plağından

Kırık hattından olan yeniden şekillenme

Yeniden şekillenmede % 25 oranında etkilidir ve Wolf kanunu prensiplerine göre olmaktadır.¹⁶ Bir kemik üzerine etkiyen kuvvetlere cevap olarak uzar veya yeniden şekillenir. Yani mekanik strese kemiğin bir yanıtı vardır. Yük verilmesi kemiğin kompresyon yüzünde negatif bir potansiyel oluşturur ve bu da kemik oluşumunu uyarır. Özetlemek gerekirse konveks tarafta gerilmeye bağlı stres azalır ve osteoklastlar tarafından kemik rezorpsiyonu olur. Buna karşılık konkav tarafta kompresyon sebebiyle stres artar ve osteoblastlar tarafından yeni kemik oluşturulur. Kemiğin uzunluğu ve çapı arttıkça kırığa bağlı deformite periostun ve büyüme plağının asimetrik büyümesiyle düzeltilir. Kırık hattından olan yeniden şekillenme kırığın metafiz ve diafiz bölgesinde yerleşmesine göre farklılıklar göstermektedir (Tablo 1).

Tablo 1: Yeniden şekillenme tipleri ve özellikleri

METAFİZYEL ŞEKİLLENME	DİYAFİZYEL ŞEKİLLENME
Süngerimsi kemik	Kompakt kemik
Büyüme plağına yakın	Uzak
Aşırı kanlanma	Az kanlanır
Osteojenik potansiyel fazla	Az
İyileşme hızlı	Az
Yeniden şekillenme hızlı	Az

Metafiz kaynaklı yeniden şekillenme

Metafiz normal kemik gelişiminde aktif yeniden şekillendirme alanı olarak görev almaktadır¹. Metafizde süngerimsi kemik yoğun olarak bulunmaktadır. Büyüme plağına yakındır. Aşırı kanlanan bir bölgedir ve bu bölgenin osteojenik potansiyeli oldukça fazladır.¹⁶ Bu alan komşu epifizde üretilen süngerimsi kemiğin diafizdeki yapısal olarak daha sıkı olan kompakt kemiğe dönüştüğü alandır. Bu bölgede iyileşme hızlıdır ve yeniden şekillenme potansiyeli de hızlıdır. Metafiz kaynaklı yeniden şekillenmede osteoklast ve osteoblastlar bağımsız olarak hareket ederler.

Diafiz kaynaklı yeniden şekillenme

Diafiz uyku halinde osteogenik hücrelerin bulunduğu bir alandır.¹⁶ Buradaki kemik üretiminin büyük kısmı subperiosteal intramembranöz kemikleşme ile medüller kanaldaki endosteal kemik rezorpsiyonu arasındaki dengeye bağlıdır. Buradaki kemik sert ve sıkı kortikal kemiktir ve göreceli olarak avaskülerdir.¹ Sonuç olarak daha az yeniden şekillenme potansiyeline sahiptir. Bu alanın kırıkların iyileşmesi ve yeniden şekillenmesi daha uzun sürer. Diafizde osteoklastlar endosteal yüzeyden kemik rezorpsiyonu yaparken osteoblastlar periosteal yüzeyde kemik üretirler.

Büyüme plağından olan yeniden şekillenme

Çocuklarda aşısal yeniden şekillenmenin %75 i büyüme plağından olmaktadır. Kırık hattını etkileyen yükler büyüme plağında asimetric şekillenmeye sebep olurlar. Büyüme plağı kırık hattına dik olana kadar konkav taraftan kemik üretimi uyarılır.^{2,3} Fizisin tekrar dizilimi sağlandıktan sonra simetric büyüme devam eder.

Uzunluk**Femurda aşırı büyüme**

Kemik iyileşmesinin kemik büyümesini uyardığı bilinmektedir. Bu büyüme uyarılması özellikle femur cismini ilgilendiren kırıklarda göze çarpar. Femur cisim kırıkları sonrası gelişen birçok farklı uzunluk bildirilmiştir. Shapiro ve arkadaşları, 13 yaş altı 74 femur kırıklı çocukta ortalama 0.92 cm (0,4-2,7) aşırı büyüme saptamışlardır¹⁰. Aşırı büyümenin yaştan, kırık seviyesinden ya da iyileşme sırasındaki kırık pozisyonundan bağımsız olduğunu göstermişlerdir. Hastaların büyük kısmında yaralanma sonrası 3,5

yıla kadar büyümede uyarılma söz konusuydu. Bunun sebebi büyük ihtimalle kırık sahasına komşu bölgelerden olan kan akımının artışıdır.

Tibiada aşırı büyüme

Tibianın aşırı büyümesi yaşa bağlıdır. En fazla 3-5 yaş arası ve yaklaşık 4,2 mm aşırı büyüme olmaktadır.¹⁶ Daha büyükler çocuklarda uyarılmada azalma söz konusudur. Ayrıca açık kırığı olan çocuklarda tibiada aşırı büyüme artmış bir eğilim vardır.

Geleneksel bilgilere göre açılanma planı;

1- Eklem hareket aksında fazla olabilir

2- Açılanma ekleme yakınsa fazla olması kabul edilebilir

3- Açılanma koronal planda az olmalıdır. Fakat Wallece ve arkadaşları, koronal ve sagittal planda açılanmaların eşit düzeyde önemli olduğunu bildirmişlerdir.¹¹

Yeniden şekillenmeyi etkileyen faktörler

- 1- Yaş:** Yaş ne kadar küçük ise yeniden şekillenme potansiyeli o kadar fazladır. İki yıla kadar olan büyüme sürecinin yeniden şekillenme açısından yeterli olduğu bazı yazarlar tarafından bildirilmektedir.
- 2- Büyüme plağına yakınlık:** Açılanma büyüme plağına ne kadar yakın ise yeniden şekillenme şansında o kadar fazladır.
- 3- Komşu eklemin hareket aksı:** En yakın eklem yönünde açılanma varsa daha kısa sürede yeniden şekillenme olur.
- 4- Açılanmanın derecesi:** 20 derecenin altında olan açılanmalarda genel olarak yeniden şekillenme potansiyeli fazladır.
- 5- Büyüme plağının büyüme katkı oranı:** Kemiklerin uzunlamasına büyümesine distal ve proksimal büyüme plakları farklı olanlarda etki yapmaktadır. Üst ekstremitede proksimal ve distal humerus uzvun ana büyüme merkezleri olarak sayılmaktadır. Yeniden şekillenme potansiyeli, proksimal humerusta çok fazla iken distal humerusta oldukça azdır. Alt ekstremitede ise distal femur ve proksimal tibia ana büyüme merkezleridir. Bu bölgede yeniden şekillenme üst ekstremiteye göre daha azdır.¹⁶
- 6- Rotasyon:** Bu deformite asla yeniden şekillenmez.

Yeniden şekillenme esnasında kemik turnoverini gösteren bazı göstergeler bulunmaktadır. Kanda osteokalsin, alkalen fosfataz ve idrarda piridinolin düzeyi artar.¹

Yeniden şekillenme, ayrılmış eklem içi kırıklarda, özellikle kısalmış, açılı veya rotate uzun kemik ortasının cisim kırıklarında, hareket aksı dışındaki ayrılmış kırıklarda ve büyüme plağını geçen kırıklarda, 20-30 dereceden fazla açılanmanın olduğu büyük çocuk kırıklarında ve rotasyonel deformitelerde işe yaramamaktadır.

Yeniden şekillenmenin süresi konusunda farklı görüşler bulunmaktadır. Genel olarak ana düzelmelerin ilk iki yıl içinde tamamlandığı bildirilmektedir. Fakat Wallace ve arkadaşları 5 yıldan fazla sürdüğünü bildirirken, Perona ve arkadaşları ise 6 yılda yeniden şekillendiğini rapor etmişlerdir.^{11,17}

EL KIRIKLARINDA YENİDEN ŞEKİLLENME

Proksimal ve distal falanksların distal bölümlerinde sagittal planda açılanmalarında bir miktar yeniden şekillenme beklenebilir. Daha az olarak koronal plan açılanmalarında yeniden şekillenme görülür. Proksimal ve orta falankslar da 10 yaş altı tüm planlarda 20-25 dereceye kadar açılanma kabul edilirken 10 yaş üstü 10-15 derecelere kadar düşmektedir.¹ Distal falanksta kabul edilebilir açılanmalara ait dereceler ise bulunmamaktadır. 4.5 metekarpalarda 35-40 dereceye kadar dorsal açılanmalar kabul edilmektedir.⁵

RADIÜS DİSTAL FİZİS KIRIKLARI

Küçük çocuklarda bu bölgenin kırıklarında çok ciddi düzeyde yeniden şekillenme potansiyeli

vardır. Aitken ve arkadaşları, % 50 ayrışma olan kırıklarda bile 1-1,5 yıl içinde yeniden şekillenmenin olduğunu göstermişlerdir.⁴ Sagittal planda 30-35° 'ye ve koronal planda 10° 'ye kadar olan açılanmalar beş yıl içinde tamamen düzelebilir veya açılanma kalsa bile kozmetik ve fonksiyon açısından sorun oluşturmayabilir. Do ve arkadaşları, erkeklerde 14 ve kızlarda 12 yaşına kadar ilk açılanması 15° ve kısalığı 1 cm 'ye kadar olan radius distal uç metafiz kırıklarında redüksiyonun gerekli olmadığını ve kendiliğinden düzeldiklerini bildirmektedir.⁸

RADIÜS VE ULNA CİSİM KIRIKLARI

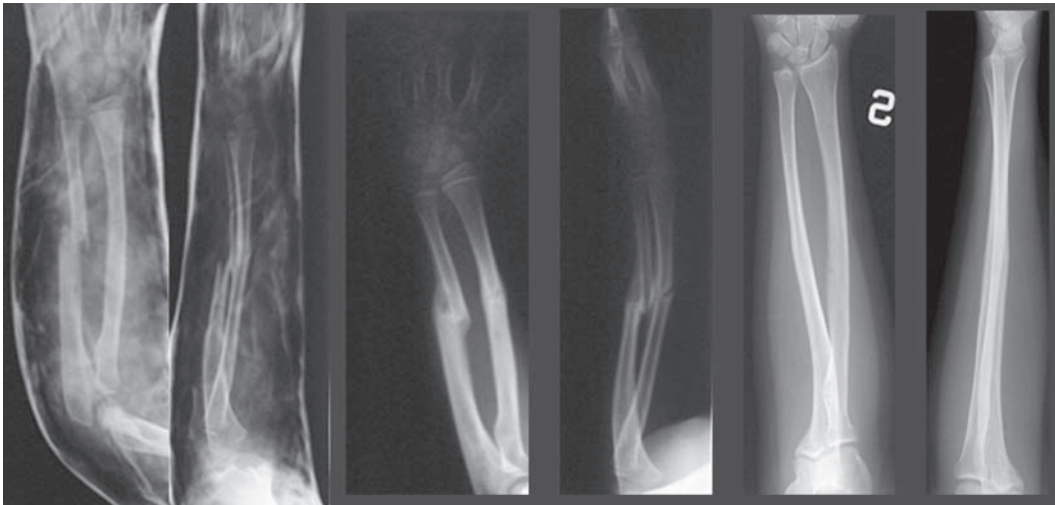
Bu kırıklarda en ayrıntılı çalışma Price ve arkadaşları tarafından yapılmıştır.¹³ Çalışmalarına göre 9 yaşa kadar 15 derece açılanma, 45 derece rotasyon bozukluğu kabul edilirken, bu bozukluklar 9 yaş üstü çocuklarda sırasıyla 10, 30 dereceye düşmektedir (Şekil 1). Price ve arkadaşları radius cisim kırıklarında yaştan bağımsız olarak tam ayrışmanın kabul edilebilir olduğunu da bildirmektedirler.¹³

RADIÜS BOYUN KIRIKLARI

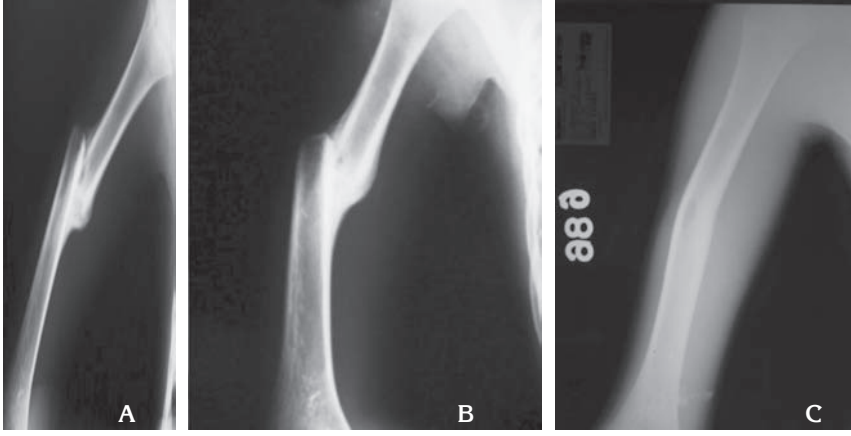
Bu bölge kırıklarında hekimlerin çoğu 30° 'ye kadar açılanmalarda redüksiyon bile yapmamaktadır.^{5,7} Fakat 50° 'ye kadar kabul eden yazarlar da bulunmaktadır.^{7,9} 5mm 'ye kadar translokasyon da yeniden şekillenme ile düzelebilmektedir.⁷

SUPRAKONDİLER HÜMERÜS KIRIKLARI

Sagittal planda 20 dereceye kadar olan açılanmalar kabul edilir. Bu fleksiyon hareket genişliğinde azalma ve hiper ekstansiyonda artma şeklinde klinik



Şekil-1: Önkol kırığı olan hastanın alçı içinde, alçı sonrası ve 20 yıl sonraki ön-arka ve yan grafileri



Şekil-2: Humerus cisim kırığı olan hastanın sırasıyla 2. 4. ve 27. ay kontrol grafileri (A, B, C)

bulgu vermektedir. Koronal planda hiçbir açılanma yeniden şekillenmez. Varus pozisyonunda açılanma kozmetik olarak kötü görünen kubitus varus deformitesi ile sonuçlanır. Her planda % 100'e kadar translokasyonun yeniden şekillenme ile düzeldiği gösterilmiştir.¹²

HÜMERUS CİSİM KIRIKLARI

Özellikle çok küçük çocuklarda yeniden şekillenme potansiyeli oldukça fazladır (Şekil 2). 20-30 dereceye kadar varus-valgus, 20 dereceye kadar ön-arka açılanma, 15 dereceye kadar iç rotasyon kaybı ve 2 cm kısalık humerus kırıklarında sorun olmadığı gösterilmiştir.¹

HÜMERUS PROKSİMAL BÖLGE KIRIKLARI

Yeniden şekillenme potansiyeli oldukça yüksek olan bu bölge kırıklarında 5 yaş altı çocuklarda 70 hatta yenidoğan döneminde 90 dereceye kadar

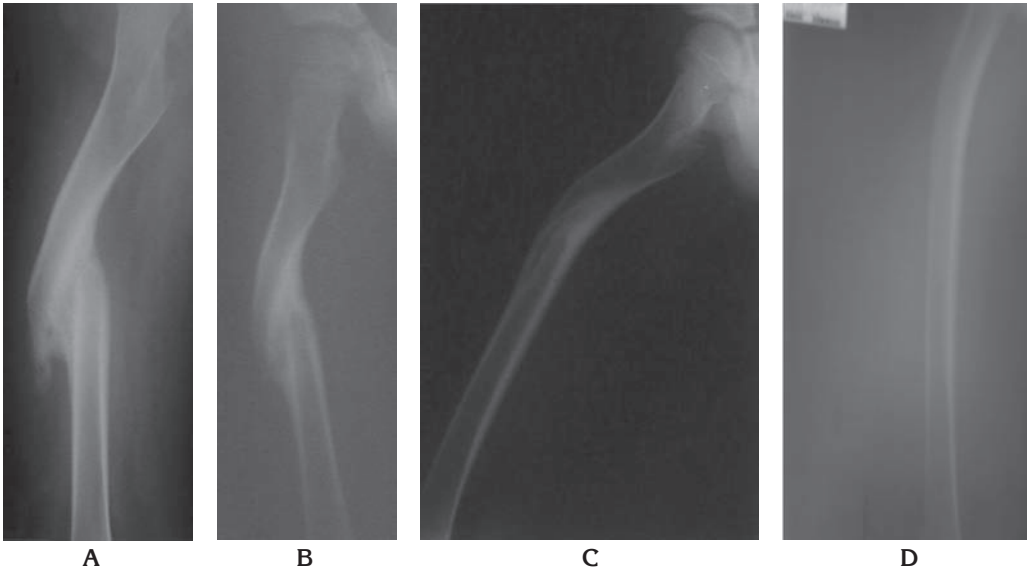
açılanmalar ve tam ayrışmalar kendiliğinden düzelme potansiyeline sahiptir. 5-12 yaşları arası 40-70 ve 12 yaş üstü ise 40 dereceye kadar açısal bozukluklar ve % 50 ayrışma herhangi bir sorun oluşturmamaktadır.⁶

TİBİA CİSİM KIRIKLARI

Tibia az yeniden şekillenen bir kemiktir. Sagittal plan açılanmaları koronal plan açılanmalarından daha iyi düzelir. Varus her zaman valgus pozisyonundan iyidir.¹⁴ Çok küçük çocuklarda % 100 ayrışma bile kabul edilebilirken, adolesan çocuklarda % 50 translokasyona izin verilir. 5-10 derece arası varus, valgus ve öne açılanma, 5 dereceye kadar arkaya açılanma ve 8 yaş altı 10 mm ve üstü 5 mm kısalık kendiliğinden düzelme potansiyeline sahiptirler.^{1, 14}

FEMÜR CİSİM KIRIKLARI

Kasser tarafından bildirilen yaşa bağlı femur



Şekil-3: Femur kırığı olan olgunun ameliyat sonrası olan yeniden şekillenmesi (A. 3.ay, B. 15.ay, C. 55.ay, D. 88.ay).

kırıklarında kabul edilebilir dereceler ayrıntılı olarak bildirilmiştir.¹⁵ İki yaşa kadar sagittal ve koronal planda 30 dereceye kadar açılanmalar kabul edilirken bu değerler sırasıyla 15 ve 20 derecelere düşmektedir (Şekil 3). 11 yaşından sonra ise 5 derece varus, valgus açılanmaları ve 15 dereceye kadar sagittal plan deformiteleri kabul sınırları içindedir.¹⁵

Özet olarak; Çocuklarda özellikle çok küçük yaşlarda rotasyon hariç tüm plan deformitelerinde ciddi derecelerde kendiliğinden düzelme potansiyeli mevcuttur. Fakat bu doğal süreç böyle diye de mevcut kırıklar da ideal sonuçlar elde etmeye çalışmaktan kaçınmamak, ideal tedavi prensiplerini uygulamak, fakat oluşan bir deformite varsa da bunun sonuca etkisinin önemsiz olduğu durumlar da gereksiz girişimlerden kaçınmak ve en önemlisi de çocuk kırıklarını küçümsemek gerekir.

Yazışma Adresi: Doç. Dr. Önder Kalenderer
İzmir Tepecik Eğitim ve Araştırma
Hastanesi II. Ortopedi ve
Travmatoloji Kliniği
okalenderer@yahoo.com

Kaynaklar

- 1- Wilkins KE. Principles of fracture remodeling in children. Injury, Int. J Care Injured, 2005; 36; S-A3- S-A11.
- 2- Ogden JA. Injury to the immature skeleton, Chapt. 2 in: Skeletal injury in the child. 3th ed. Springer, 1999; 57-8.
- 3- Pauwels F. A clinical observation as example and prof of functional adaptation of bone through longitudinal growth. Z Orthop Ihre Grenzgeb, 1975; 113(1); 1-5.
- 4- Ryoppy S, Karaharju. Alteration of epiphyseal growth by an experimentally produced angular deformity. Acta Orthop Scand, 1974;45(4); 490-8.
- 5- Shapiro F. Fractures of the femoral shaft in children. The overgrowth phenomenon. Acta Orthop Scand, 1981; 52(6); 649-55.
- 6- Wallace ME, Hoffman EB. Remodeling of angular deformity after femoral shaft fractures in children. J Bone Joint Surg Br, 1992; 74(5); 765-9.
- 7- Perona PG, Light TR. Remodeling of the skeletally imature distal radius. J Orthop Trauma, 1990;4(3): 356-61.
- 8- Armstrong PF, Joughin VE, Clarke HM et al. Fractures of the forearm, wrist and hand. Chapter 8 in: Skeletal Trauma in Children. 3 rd ed. Phila PA: Saunders 2003: 166-255.
- 9- Aitken AP. Further observations on the fractured distal radial epiphysis. J Bone Joint Surg 1935; 17: 922-7.
- 10- Do TT, Strub Wm, et al. Reduction versus remodeling in pediatric distal forearm fractures: a preliminary cost analysis. J Pediatr Orthop B, 2003;12(2); 109-15.
- 11- Price CT, Mencion GA. Injuries to the shaft of the radius and ulna. Chapter 10 in: Rockwood and Wilkins' Fractures in Children. 5th ed. Philadelphia, PA: Lippincott, Williams and Wilkins, 2001; 443-82.
- 12- Chambers HG. Fractures of the proximal radius and ulna, Chapter 11 in: Rockwood and Wilkins' Fractures in Children. 5th ed. Philadelphia, PA: Lippincott, Williams and Wilkins. 2001: 483-528.
- 13- D'Souza S, Vaishya R, Klenerman L. Management of radial neck fractures in children: a retrospective analysis of one hundred patients. J Pediatr Orthop, 1993; 13(2); 232-8.
- 14- Wilkins KE. Fractures of the distal radius and ulna. Chapter 6 in: Fractures in Children. 4th ed. Philadelphia, PA: Lippincott, Williams and Wilkins, 1996; 486.
- 15- Beaty JH. Fractures of the proximal humerus and shaft in children. AAOS Instr. Course Lect; 1992: 41;368-72.
- 16- Heinrich SD. Fractures of the Shaft of the Tibia. Chapt. 24 in: Fractures in Children, Vol. III, 5th ed., Rockwood, Wilkins and Beaty eds. Lippincott, Williams and Wilkins. Phila. PA, 2001; 1077-119.
- 17- Kasser JR, Beaty JH. Femoral Shaft Fractures. Chapt. 22 in: Fractures in Children, Vol. III, 5th ed., Rockwood, Wilkins and Beaty eds. Lippincott, Williams and Wilkins. Phila. PA, 2001; 941-80.