



Pelvis kırıklarında acil müdahale ve komplikasyonların önlenmesi

Emergency management of pelvic fractures and prevention of complications

Mustafa Işık, Mehmet Subaşı

Gaziantep Üniversitesi Tıp Fakültesi Ortopedi ve Travmatoloji Anabilim Dalı, Gaziantep

Pelvis kırıkları genellikle yüksek enerjili travmalar sonucu oluşan ve hayatı tehdit edebilen ciddi yaralanmalardır. Gerek akut dönemdeki kan kaybı ve sonucunda gelişen hemorajik şok nedeniyle, gerekse komşu organ yaralanmaları nedeniyle mortalite oranları yüksek olabilir. Acil müdahale, pelvis kırıklı hastanın optimal tedavisi için cerraha zaman kazandırması ve şoku önleyerek mortaliteyi azaltması nedeniyle büyük önem arz eder. Pelvis kırıklarına acil müdahaleler arasında sıvı replasmanı, eksternal fiksator uygulamaları, anjiyografik embolizasyon, cerrahi eksplorasyon ile hemostaz ve retroperitoneal paketleme teknikleri yer alır. Diğer taraftan, hemorajik şok, üretral ve perineal yaralanmalar, nörolojik hasar, kronik ağrı ve ekstremitte kısalığı erken ve geç dönemde ortaya çıkması muhtemel pelvis kırığı komplikasyonlarıdır. Zamanında ve uygun şekilde yapılan acil müdahaleler mortaliteyi azaltacağı gibi, komplikasyonların gelişme riskini de minimum düzeye indirir. Bu nedenle ortopedik cerrah pelvis kırıklı hastaya yaklaşımda acil müdahale tekniklerini zaman kaybetmeden uygulamalıdır. Diğer organ yaralanmaları olabileceği akılda tutulmalı ve multidisipliner yaklaşıma uygun hareket edilmelidir.

Anahtar sözcükler: Acil müdahale; kırıklar, kemik/cerrahi; pelvis kırığı.

Pelvic fractures which often result from high-energy trauma are critical and life-threatening injuries. The mortality rate is also high due to bleeding in the acute phase, followed by hemorrhagic shock and associated organ injuries. The emergency management of the patient with pelvic fracture is critical to provide enough time to the surgeon for optimal treatment and to prevent hemorrhagic shock, thereby reducing mortality. Emergency interventions for pelvic fractures include fluid replacement, external fixator applications, angiographic embolization, surgical exploration and hemostasis, and retroperitoneal packing techniques. On the other hand, the possible early and late complications of pelvic fractures include hemorrhagic shock, urethral and perineal injuries, neurological injuries, chronic pain and shortening of the limb. Appropriate emergency management in a timely manner reduces the mortality and complication rate to minimum. Therefore, emergency management of the patient with pelvic fracture should be performed immediately by the orthopedic surgeon using early intervention techniques. Associated organ injuries should be also kept in mind and a multidisciplinary approach should be addressed.

Key words: Emergency management; fractures, bone/surgery; pelvic fracture.

Pelvis kırıkları yüksek morbidite ve mortalite oranları nedeniyle ortopedik travmatolojide önemli bir yere sahiptir. Pelvis halkasının bütünlüğünün bozulması, basit bir bağ yaralanmayla sonuçlanabileceği gibi çok sayıda kemik kırığının eşlik ettiği yaşamı ileri derecede tehdit eden bir seyir gösterebilir. Pelvis kırık tiplerinde görülen bu geniş dağılım tedavinin de geniş bir dağılım göstermesiyle sonuçlanmış ve çeşitli

tedavi algoritmalarının gelişimine yol açmıştır. Buna rağmen tamamen standardize edilmiş bir protokol halen belirlenememiştir. Klinikte karşılaşılan pelvis kırıklarına zamanında müdahale ne kadar önemliyse oluşabilecek komplikasyonların önlenmesi de bir o kadar önem arz etmektedir. Genelde yüksek enerjili bir travma sonucu ortaya çıkan pelvis kırıklarında çoklu organ yaralanmaları söz konusu olabileceği

için tedavi için de multidisipliner yaklaşımlar oldukça önemlidir. Fizik muayenede üretra, anüs ve sfinkter tonüsleri mutlaka değerlendirilmelidir.

EK YARALANMA VE ÖLÜMLER

Pelvis kırıklarında travmanın ciddiyeti, ikincil yaralanmalar veya komplikasyonlar nedeniyle mortalite oranı %10 ile %50 arasında değişmektedir.^[1] Yüksek enerjili yaralanmalarda kas iskelet sistemi yaralanması %60-80, ürogenital sistem yaralanması ise %12 olarak saptanmıştır. Ölümler kırık komplikasyonlarına bağlı olabileceği gibi çevresel organ hasarlarına bağlı da gelişebilmektedir. Böylesine ağır klinik tabloların görülebilmesi pelvis kırıklarında acil müdahalenin de ne derece önemli olduğunu göstermektedir. Ayrıca gerekli acil müdahalelerin yapılmadığı durumlarda ikincil hasarlar ve komplikasyonlar nedeniyle mortalite daha da artabilir. Yani komplikasyonların önlenmesi yapılan acil müdahaleyle yakından ilişkilidir. Tedavi öncesi yapılacak olan kırık sınıflaması tedaviyi yönlendirme açısından önemlidir.

ACIL TEDAVİ

Tedavi iki aşamada değerlendirilecek olursa ilk aşaması hayat kurtarmaya ve hastayı kararlı hale getirmeye yönelik olmalıdır. İkinci aşama kararlı olan hasta için gereken kemik müdahalelerini kapsar. Pelvis kırıklarında en çok korkulan ve en ölümcül komplikasyon kanamadır. Kırık bölgesinden, yırtılan küçük arter ve venlerden olan kanama hayatı tehdit edici olabilir ve bu kanamanın önlenmesi veya kontrol altına alınması tedavide en önemli amaçtır.^[2] Yapılacak acil müdahaleler şu şekilde sıralanabilir:

1. Tedavinin resüsitasyon evresinde klasik olarak öncelikle hava yolunun açılması, solunumun devamlılığının sağlanması, damar yolu ile sıvı desteğine başlanması ve boyunluk ile servikal omurganın stabilizasyonu yer alır. Hemodinamik olarak oturmuş hale geldikten sonra nörolojik değerlendirme yapılır. Buraya kadar yapılanlar acil müdahalenin ilk basamağını oluşturur (A, B, C, D).

2. Hemen sonrasında sıvı takviyesine yönelik 2000 cc. kristaloid (20 cc/kg) veya iki ünite eritrosit süspansiyonu verilmesi önerilir.^[3] Hemodinamik kararsızlığın devamında aynı protokolün tekrarına rağmen düzelme olmuyorsa anjiyografi ve embolizasyon düşünülmelidir. Hipovolemik şok, hastada respiratuar distres sendromu, çoklu organ yetmezliği ve buna bağlı olarak mortaliteyi artırmaktadır. Sıvı tedavisi sırasında 5 L sıvı ile birlikte 2-3 ünite taze donmuş plazma ve 7-8 ünite platelet verilmelidir. Hemoglobin seviyesi erken dönemde anlamlı değildir. Kan basıncı-

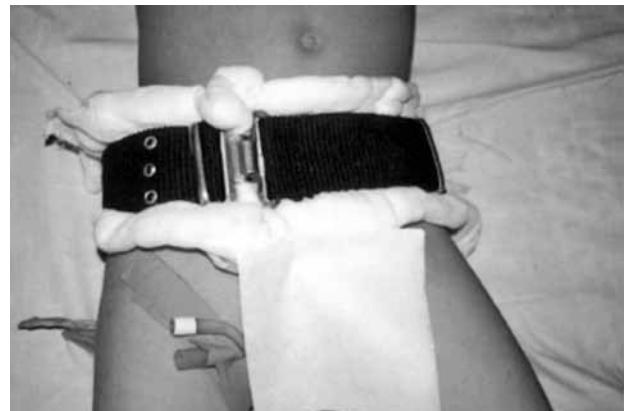nın normal olmasına, nabzın normal seviyelere düşürülmesine, idrar çıkışının saatte 30 ml üzerine çıkarılmasına ve santral venöz basıncın normal olmasına dikkat edilmelidir. Çocuklarda hemodinamik denge çabuk bozulur. Nabza özellikle dikkat edilmelidir.

3. Pelvis kırığı nedeniyle nakledilecek hastalarda veya tedavinin akut evresindeki hastalarda hemodinamik instabiliteye bağlı hipovolemik şok gelişimini önlemek amacıyla MAST (military antishock trousers) denilen anti-şok giysiler kullanılabilir. Bu giysiler geçici olarak alt ekstremitelerde ve pelviste basınç artışı yaparak venöz dönüşü artırır. Erken evrede stabilizasyon için değerli olan bu giysilerin çıkarıldığında ciddi hipotansiyon yapıcı etkilerinin olabilmesi ise dezavantajı olarak kabul edilebilir.^[4] Anti-şok giysiler bulunmayan yerlerde pelvisin bir çarşaf veya kemer yardımıyla çepeçevre sıkıca sarılması (pelvik kuşak) veya özellikle çocuklarda askeri palaska (Şekil 1) ile sarılması nakil sırasında faydalı olabilir.

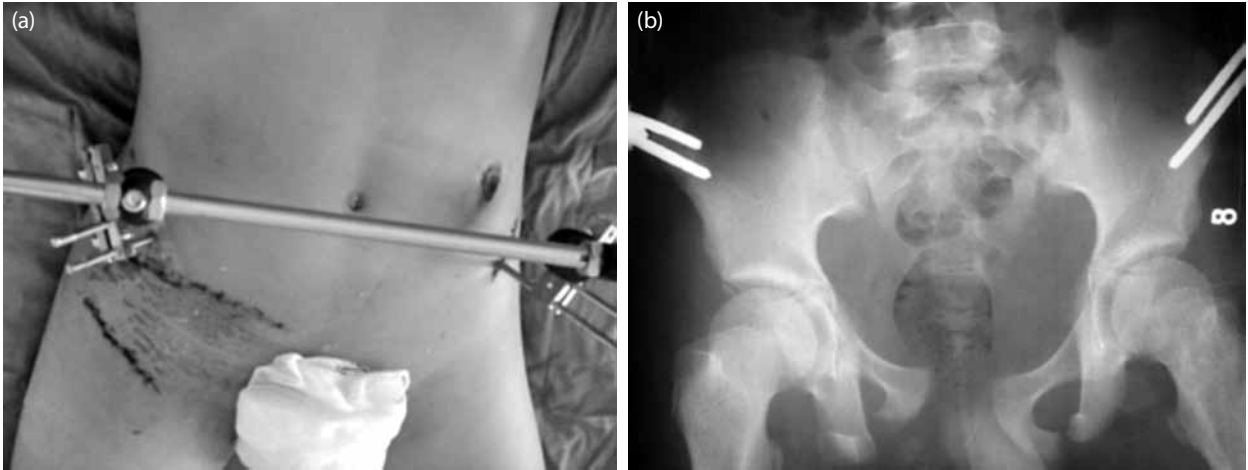
EKSTERNAL FİKSATÖR

Pelvis kırıklarında acil müdahale adına yapılabilecek en yararlı uygulamalardan biri de eksternal fiksator uygulamasıdır (Şekil 2). Eksternal fiksatorler gerektiğinde acil şartlarda lokal anestezi ile bile uygulanabilen, kırık ayrılmasını önleyen, varsa pıhtının bozulmasını önleyip kan kaybını sınırlayan, pelvis volümünü azaltıp hemodinamik stabiliteye katkıda bulunan faydalı implantlardır.^[5] Eksternal fiksator uygulamaları retroperitoneal volümü azaltarak hematoma için tamponad etkisi gösterir. Kırık alanını daraltıp sızıntı şeklindeki kanamayı azaltarak pıhtı oluşumunun artışına katkıda bulunur. Çeşitli tetkikler için hasta naklinin daha emniyetli olmasına katkıda bulunur ve hasta için gereken kan transfüzyonunun daha az olmasını sağlar.^[6]

Standart eksternal fiksator uygulamaları vertikal yönde stabil olmayan kırıklarda posteriyor sakroiliyak

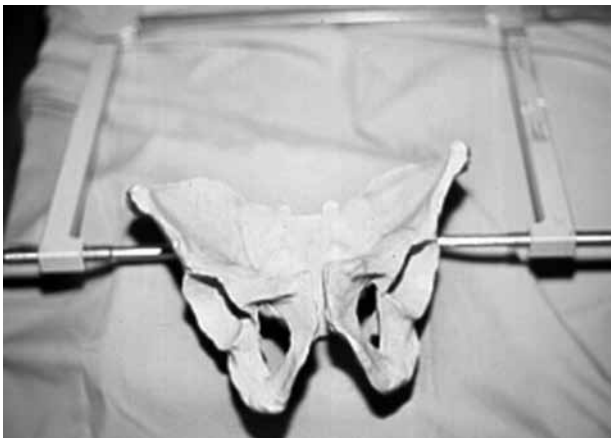

Şekil 1. Palaska uygulaması.



Şekil 2. Eksternal fiksator uygulanan olgunun (a) klinik ve (b) radyolojik görünümü.

kompleksin stabilizasyonunu yeterince sağlayamazsa bu gibi durumlarda Ganz'ın anti-şok pelvis fiksatorü kullanılabilir (C klempe).^[4] Ganz fiksatorü sakroiliyak eklem üzerinden perkütan pinler yardımıyla uygulanarak posteriyor stabilizasyona yardımcı olur (Şekil 3). Acil müdahale kapsamında eksternal fiksator uygulanan hastalarda morbidite ve mortalite önemli oranda azalmaktadır. Riemer ve ark.^[7] da 605 hastalı çalışmalarında bunu bildirmişlerdir. Vertikal yönde stabil olmayan pelvis kırıklarında asıl cerrahi uygulanana kadar eksternal fiksatöre ek olarak distal femurdan iskelet traksiyonu uygulanması yararlı olmaktadır.^[8] Pelvis kırıklarında eksternal fiksator uygulamaları acil müdahalenin vazgeçilmezlerinden olmasına rağmen geçici çözümler olup kan kaybını sınırlayarak hasta stabilizasyonunu sağlama ve uygun cerrahi müdahale yapılana kadar zaman kazandırma gibi yararları vardır. Eksternal tespit yöntemlerine rağmen kontrol altına alınamayan hemodinamik kötüye gidişi önlemek amacıyla kanama kaynaklarına yönelik müdahaleler de akılda bulundurulmalıdır.



Şekil 3. Pelvik klempe.

Pelvis kırıklı hastalarda kanamaların küçük arter ve venden %88 oranında, arterlerden ise %5-10 oranında olabileceği bildirilmiştir.^[9] Açık yaradan olan kanama dışında, göğüs ve periton boşluğuna, retroperitoneal alana ve ayrıca uzun kemik kırıkları bölgesinde de kanama görülebilmektedir. Toraks kanaması direkt grafi, batın kanaması ultrason ve bilgisayarlı tomografi ile değerlendirilebilir. İlk 24 saatte dört üniteden fazla transfüzyon gereken hastalarda yapılan anjiyografi ile kanama odaklarının belirlenip embolizasyon yapılmasının %84 oranında hemodinamik instabiliteyi düzelttiği bildirilmiştir.^[10]

Cerrahi Açılım ve Paketleme

Hemodinamik instabilitesi bulunan hastalarda başvurulabilecek diğer bir yöntem de, kanamanın, cerrahi yöntemle odağından durdurulmasıdır. Ancak bu yöntem, yüksek mortalite oranları nedeniyle pek uygun bir yöntem olarak kabul edilmemektedir.^[11] Çok sıra dışı durumlarda hastanın hayatını kurtarma ve kanama odağına müdahale edebilmek için geçici olarak aortun endoluminal olarak balonla oklüzyonu da literatürde bildirilmiştir.^[12]

Anjiyografik embolizasyona rağmen inatçı hemodinamik instabilite durumlarında venöz kanamayı kontrol altına alarak şok durumunu düzeltmeye yönelik direkt retroperitoneal paketleme tekniği de acil müdahaleler arasında yer alan bir yöntemdir.^[13]

Çocukluk çağı pelvis kırıklarında mümkün olduğu kadar konservatif tedavi tercih edilse de 8-10 yaş sonrasında politravmatize hastalarda ve kırığı ciddi düzeyde ayrılmış olan hastalarda, ilerde gelişebilecek pelvik asimetrisi önlemek için cerrahi müdahale önerilmektedir.^[14] Geeraerts ve ark.^[15] pelvis kırıklı hastaya acil yaklaşımları algoritma halinde yayınlamışlardır.

Pelvis kırıklı hastalarda ölüm riskinin yüksek olduğu birçok çalışmada bildirilmiştir.^[16,17] Bu nedenle erken dönemde ve geç dönemde görülebilecek komplikasyonlar hakkında da dikkatli olunmalıdır. Yukarıda bahsedilen acil müdahale seçeneklerinin hepsinin ortak amacı hayat kurtarmaya yönelik olmakla beraber aynı zamanda görülebilecek komplikasyonlarında önlenmesine katkıda bulunmaktadır. Hastalarda en fazla korkulan komplikasyon hemorajik şoktur.^[9] Bu nedenle erken dönemde stabilizasyona yönelik atılan tüm adımlar bu komplikasyonu önlemeye yönelik olacaktır. Eksternal fiksatorlerin kullanımı bu tür komplikasyonların önlenmesinde çok önemli yere sahiptir. Eksternal fiksator kullanımında en sık görülen komplikasyon pin dibi enfeksiyonları olmakla birlikte literatüre yansıyan ciddi komplikasyonlara pek rastlanmaz.^[5] Pelvis kırıkları sırasında üretra ve mesane yaralanmaları da görülebilecek komplikasyonlardandır.^[18,19] Hem mesane hem de üretra yaralanmaları, hayatı tehdit etmediğinden, hasta stabilize edilene kadar bekletilebilecek komplikasyonlardır. Rastlanabilecek bir diğer komplikasyon sinir yaralanmalarıdır ve bazen %30-40 oranında görülebilmektedir.^[20] L5 sinir kökü ve sfinkterlerin daha çok etkilendiği bildirilmiştir. Pelvis kırıkları sonrasında kronik ağrı komplikasyonları da bildirilmiş olup erken ve mümkün olduğu kadar anatomik rekonstrüksiyonların bu komplikasyonu da azaltacağı bildirilmiştir.^[21] Pelvis kırıklarından sonra görülebilecek bir diğer komplikasyon da seksüel fonksiyon bozuklukları olup hem erkek hem de kadınlarda görülebilir. Hasta iyileşme döneminde bu yönden sorgulanmalıdır ki gerekli müdahaleler yapılabilir.^[22] Tüm iskelet sistemi kırıklarında rastlanabilecek komplikasyonlardan olan kaynamama veya kötü kaynama komplikasyonları pelvis kırıkları için de geçerlidir. Sonuçta bu kırıkların oturma bozuklukları ve bacaklar arasında uzunluk farkı gelişimine yol açabileceği de unutulmamalıdır.^[23,24] Pelvis kırığına yönelik tedavi sürecinde ölümcül olabilen embolik komplikasyonlar için de kontrendikasyon yoksa trombofilaksi kullanımı önerilmektedir.^[25]

Sonuç olarak, tüm iskelet sistemi kırıkları içinde küçük bir yer tutmasına rağmen, gerek mortalitesi gerekse tedavi gücü ve görülen komplikasyonlar nedeniyle pelvis kırıkları ortopedistler için hep zorlu olagelmıştır. Acil müdahalenin hayat kurtarmaya ve hastayı stabil hale getirmeye yönelik olduğu bilinmelidir.^[26-28] En önemli amaç bir şekilde kanamayı kontrol altına alıp hemorajik şok gelişimini önlemek olmalıdır. Tedavi planlanırken multidisipliner yaklaşım ve mümkün olduğu kadar erken müdahale etmeye çalışmanın mortaliteyi azaltarak tedavi sonuçlarını iyileştireceği ve komplikasyonları en az düzeye indireceği akıldan çıkarılmamalıdır.

KAYNAKLAR

1. Poole GV, Ward EF. Causes of mortality in patients with pelvic fractures. *Orthopedics* 1994;17:691-6.
2. Poole GV, Ward EF, Muakkassa FF, Hsu HS, Griswold JA, Rhodes RS. Pelvic fracture from major blunt trauma. Outcome is determined by associated injuries. *Ann Surg* 1991;213:532-8.
3. Miller PR, Moore PS, Mansell E, Meredith JW, Chang MC. External fixation or arteriogram in bleeding pelvic fracture: initial therapy guided by markers of arterial hemorrhage. *J Trauma* 2003;54:437-43.
4. Ganz R, Krushell RJ, Jakob RP, Küffer J. The antishock pelvic clamp. *Clin Orthop Relat Res* 1991;267:71-8.
5. Yang AP, Iannacone WM. External fixation for pelvic ring disruptions. *Orthop Clin North Am* 1997;28:331-44.
6. Moreno C, Moore EE, Rosenberger A, Cleveland HC. Hemorrhage associated with major pelvic fracture: a multispecialty challenge. *J Trauma* 1986;26:987-94.
7. Riemer BL, Butterfield SL, Diamond DL, Young JC, Raves JJ, Cottingham E, et al. Acute mortality associated with injuries to the pelvic ring: the role of early patient mobilization and external fixation. *J Trauma* 1993;35:671-5.
8. Majeed SA. External fixation of the injured pelvis. The functional outcome. *J Bone Joint Surg [Br]* 1990;72:612-4.
9. Velmahos GC, Toutouzas KG, Vassiliu P, Sarkisyan G, Chan LS, Hanks SH, et al. A prospective study on the safety and efficacy of angiographic embolization for pelvic and visceral injuries. *J Trauma* 2002;53:303-8.
10. Fango P, Asehnoune K, Edouard A, Smail N, Benhamou D. Early embolization and vasopressor administration for management of life-threatening hemorrhage from pelvic fracture. *J Trauma* 2005;58:978-84.
11. Goins WA, Rodriguez A, Lewis J, Brathwaite CE, James E. Retroperitoneal hematoma after blunt trauma. *Surg Gynecol Obstet* 1992;174:281-90.
12. Platz A, Friedl HP, Kohler A, Trentz O. Surgical management of severe pelvic crush injuries. *Helv Chir Acta* 1992;58:925-9. [Abstract]
13. Smith WR, Moore EE, Osborn P, Agudelo JF, Morgan SJ, Parekh AA, et al. Retroperitoneal packing as a resuscitation technique for hemodynamically unstable patients with pelvic fractures: report of two representative cases and a description of technique. *J Trauma* 2005;59:1510-4.
14. Silber JS, Flynn JM. Changing patterns of pediatric pelvic fractures with skeletal maturation: implications for classification and management. *J Pediatr Orthop* 2002;22:22-6.
15. Geeraerts T, Chhor V, Cheisson G, Martin L, Bessoud B, Ozanne A, et al. Clinical review: initial management of blunt pelvic trauma patients with haemodynamic instability. *Crit Care* 2007;11:204.
16. Patterson FP, Morton KS. The cause of death in fractures of the pelvis: with a note on treatment by ligation of the hypogastric (internal iliac) artery. *J Trauma* 1973;13:849-56.
17. Rothenberger DA, Fischer RP, Strate RG, Velasco R, Perry JF Jr. The mortality associated with pelvic fractures. *Surgery* 1978;84:356-61.
18. Watnik NF, Coburn M, Goldberger M. Urologic injuries in pelvic ring disruptions. *Clin Orthop Relat Res* 1996;329:37-45.
19. Antoci JP, Schiff M Jr. Bladder and urethral injuries in patients with pelvic fractures. *J Urol* 1982;128:25-6.

20. Semba RT, Yasukawa K, Gustilo RB. Critical analysis of results of 53 Malgaigne fractures of the pelvis. *J Trauma* 1983;23:535-7.
21. Gerbershagen HJ, Dagtekin O, Isenberg J, Martens N, Özgür E, Krep H, et al. Chronic pain and disability after pelvic and acetabular fractures-assessment with the Mainz Pain Staging System. *J Trauma* 2010;69:128-36.
22. Pohlemann T, Tscherne H, Baumgärtel F, Egbers HJ, Euler E, Maurer F, et al. Pelvic fractures: epidemiology, therapy and long-term outcome. Overview of the multicenter study of the Pelvis Study Group. *Unfallchirurg* 1996;99:160-7. [Abstract]
23. Taller S, Srám J, Lukás R, Krivohlávek M. Nonunions or malunions of pelvic fractures. *Acta Chir Orthop Traumatol Cech* 2009;76:121-7. [Abstract]
24. Kanakaris NK, Angoules AG, Nikolaou VS, Kontakis G, Giannoudis PV. Treatment and outcomes of pelvic malunions and nonunions: a systematic review. *Clin Orthop Relat Res* 2009;467:2112-24.
25. Slobogean GP, Lefaivre KA, Nicolaou S, O'Brien PJ. A systematic review of thromboprophylaxis for pelvic and acetabular fractures. *J Orthop Trauma* 2009;23:379-84.
26. Subasi M, Arslan H, Necmioglu S, Onen A, Ozen S, Kaya M. Long-term outcomes of conservatively treated paediatric pelvic fractures. *Injury* 2004;35:771-81.
27. Onen A, Subasi M, Arslan H, Ozen S, Basuguy E. Long-term urologic, orthopedic, and psychological outcome of posterior urethral rupture in children. *Urology* 2005;66:174-9.
28. Subasi M. Pediatric pelvic fractures. *J Pediatr Orthop* 2004;24:597-8.