



Erişkinlerde patella kırıkları

Patella fractures in adults

Mehmet Şükrü Şahin,¹ Ahmet Sinan Sarı,² İbrahim Deniz Canbeyli,² Gökhan Çakmak¹

¹Başkent Üniversitesi Alanya Uygulama ve Araştırma Merkezi, Ortopedi ve Travmatoloji Anabilim Dalı, Antalya

²Başkent Üniversitesi Tıp Fakültesi, Ortopedi ve Travmatoloji Anabilim Dalı, Ankara

Patella, ekstansör mekanizma içerisinde kuadriseps tendonu ile patellar tendon arasında bulunan bir sesamoid kemiktir. Dizin ekstansiyonunda kaldıraç gibi görev yapar ve kuadriseps kasının gücünü kuvvetlendirir. Patella kırıkları tüm iskelet sistemi kırıklarının yaklaşık %0.5-1.5'lik bir bölümünü oluşturur. Patella kırıkları doğrudan veya dolaylı travmalarla olabilir. Patella kırıklarının tedavisi kırığın tipine, kırık parçalarının büyüklüğüne ekstansör mekanizmanın bütünlüğüne ve eklem yüzünün düzgünlüğüne bağlıdır. Modifiye gergi bandı telleme tekniği, patella kırıklarında en sık kullanılan cerrahi tedavidir ve hemen hemen her tip kırıkta kullanılabilir. Tedavinin çeşidinden bağımsız olarak tüm patella kırıklarında erken iyileştirme önerilmektedir. Bu yazıda erişkinlerde görülen patella kırık çeşitleri tartışıldı ve güncel tedavi yöntemleri özetlendi.

Anahtar sözcükler: Erişkin; patella kırığı; patellektomi; gergi bandı ile telleme.

The patella is a sesamoid bone in the extensor mechanism between the quadriceps tendon and the patellar tendon. It functions as a lever for knee extension, augmenting the force of the quadriceps muscle. Fractures of the patella account for approximately 0.5% to 1.5% of all skeletal fractures. Fractures of the patella may result from either direct or indirect traumas. The treatment of patella fractures depends on the type of fracture, the size of the fragments, the integrity of the extensor mechanism and the congruity of the articular surface. Modified tension band wiring is the most commonly used surgical treatment for patella fractures and can be used for almost every type of fracture. Independent of the treatment modality, early rehabilitation is recommended for all type of patella fractures. In this article, types of patella fractures in adults were discussed and available treatment modalities were summarized.

Key words: Adult; patella fracture; patellectomy; tension band wiring.

Hem patellanın fonksiyonu hakkındaki bilgisizlikten hem de cerrahi işlemlerdeki komplikasyonlar nedeniyle 1950 yılına kadar patellektomi patella kırıklarında standart tedavi olmuştur. Ancak 1950'lerin başlarında anteriyör tansiyon band tekniği bildirilmiş ve 1973'te bu yöntem AO grubu tarafından patella kırıkları için önerilmiştir.^[1]

Patella kırıkları tüm kırıkların %1'ini oluşturur ve 20-50 yaş arasında siktir. Direkt veya indirekt kuvvetler sonucu oluşabilir. Yüksek enerjili travmalar sonrası görülen patella kırıklı hasta, aynı taraf femur kırığı açısından muhakkak araştırılmalıdır.

Patella kırıklarının çoğu ister direkt ister indirekt kuvvetler sonucu oluşsun transverstir. Bununla beraber longitudinal veya yıldız şeklinde patella kırıkları da vardır ve genelde ayrışmamış kırıklardır. Superiyör ve inferiyör uçta avülsiyon kırıkları görülebilir hatta bu parçalar o kadar küçük olabilir ki esasen patella veya kuadriseps tendon rüptürü olarak düşünmek daha doğru olur.

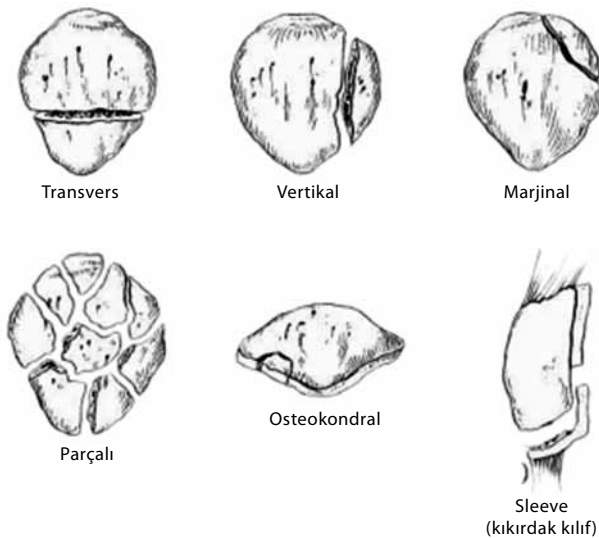
TANI

Patella kırıkları, dizinin ön kısmına gelen direkt yüksek enerjili darbesi olan, düşme sonrası, dizini aktif

olarak açamayan veya dizini düz bir şekilde kaldıramayan hastalarda mutlaka akla gelmelidir.^[2] Yaralanmayı değerlendirirken eğer röntgen filminde kemik yapılar normale kuadriseps tendon rüptür veya patella avülsiyon kırığı mutlaka akla gelmelidir.^[2] Muayenede patella üzerinde hassasiyet saptanır, eğer kırık ayrışmamışsa şişlik minimal olabilir. Patella üzerinde olan kesiler araştırılmalıdır ve açık bir patella kırığı atlanmamalıdır. Burada dikkat edilecek nokta aktif diz ekstansiyonunun varlığı veya yokluğudur. Aktif diz ekstansiyonunun varlığı sadece ekstansör mekanizmanın sağlam olduğunu gösterir. Bununla beraber aktif diz ekstansiyonu yok ise hem medial hem de lateral retinakulumun yırtılmış olduğu düşünülebilir. Hasta alt ekstremitelerini dış veya iç rotasyonda tutuyorsa eşlik eden aynı taraf femur kırığı açısından araştırılmalıdır. Özellikle bilinci kapalı ve çoklu travması olan hastada bu bulgu doğru tedavi planı açısından çok önemli olabilir.

Patella kırıklarında anteroposterior (AP), lateral ve tanjansiyel patella grafileri rutin olarak istenmelidir. Lateral grafi eklem yüzeyi ve ayrışma hakkında bilgi verirken AP ve tanjansiyel patella grafisi vertikal bir kırığı veya osteokondral bir defekti daha net gösterir.^[3,4] Ayrıca lateral grafide dikkat edilecek bir başka nokta da patellanın pozisyonudur. Küçük kemik avülsiyonlarının bulunduğu ve aslen tendon rüptürü olarak değerlendirilecek patella kırıklarında patellanın yerleşimi bozulmuş olabilir. Yetmezlik kırıklarında, osteokondral kırıklarda ve tendon rüptürlerinde MRG faydalı bir yöntemdir.

Patellanın en sık görülen kemiksel anomalisi bipartit patelladır. Aynı taraf bir bipartit patella eski bir kenar kırığı olabilir.^[5]



Şekil 1. Patella kırıkları morfolojik sınıflaması.

SINIFLAMA

Patella kırıkları, kırığın geometrisine göre sınıflandırılabilir (Şekil 1).

i. Transvers kırıklar

Patella kırıklarının yarısından fazlası transversdir. Ekstansör mekanizmanın gerici kuvveti ile oluşabilir ve çoğu patellanın orta ve distal $1/3$ 'ünde görülür (Şekil 2).^[6]

ii. Çok parçalı patella kırıkları

Patella kırıklarının %30'unu oluşturur.^[7] Yarısından fazlası ayrışmamıştır ve genelde direkt darbe sonucu oluşur. Eklem yüzeyi hasarlanabilir.

iii. Vertikal kırıklar

Patella kırıklarının %12-17'sini oluşturur.^[7] Direkt darbe ile oluşur. Ekstansör mekanizma sağlam kalır ve kırık en iyi tanjansiyel grafide görülebilir.

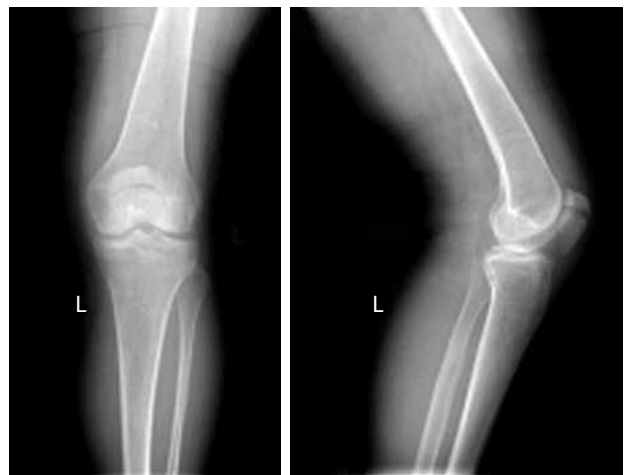iv. Kutup kırıkları

Bu kırıklar kuadriseps veya patellar tendonun kemiksel avülsiyonlarıdır. Aktif diz ekstansiyonu genelde kaybolur.

v. Osteokondral kırıklar

Genelde 15-20 yaş arasında görülür ve genellikle patella çıkığına veya yarı çıkığına (subluksasyon) bağlı olarak medial fasette veya lateral femoral kondilde oluşur.^[8]

Bu çeşit bir sınıflamaya rağmen patella kırıklarını ayrışmış ve ayrışmamış olarak sınıflamak tedavi planı açısından daha kullanışlıdır.



Şekil 2. Hafif ayrışmış sol transvers patella kırığı.

TEDAVİ

Patella kırıklarının tedavisinde amaç düzgün bir eklem yüzeyi, tam ve ağrısız bir eklem hareket açıklığı ile birlikte fonksiyonel bir ekstansör mekanizma elde etmektir.^[2]

Erişkin patella kırıklarında başlıca cerrahi endikasyonlar şunlardır:

- i. 3 mm'den fazla ayrışma veya 2 mm'den fazla basamaklaşma gösteren kemik kırıkları
- ii. Kemik avülsiyonu ile beraber olan veya olmayan tüm ekstansör mekanizma yaralanmaları
- iii. Yer değiştirdiği veya serbest cismin eklem içine düştüğü osteokondral kırıklar
- iv. Açık kırıklar, kompartman sendromunun eşlik ettiği patella kırığı

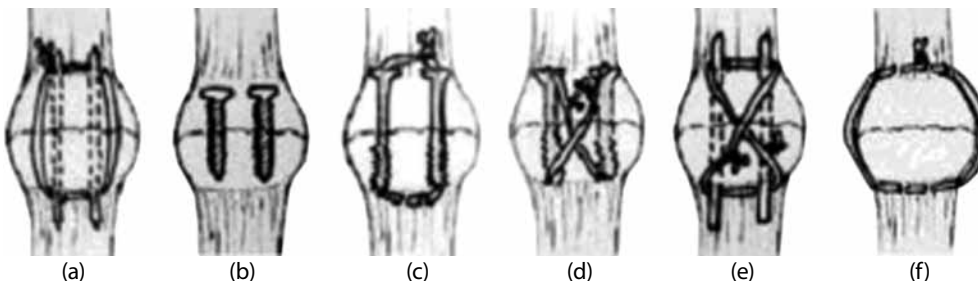
Ekstansör mekanizma sağlam olmak şartıyla transvers, vertikal veya parçalı kırıklar dahi ayrışmamışsa bu kırıklar konservatif izlenebilir (Şekil 2).^[9] Tedavide diz ekstansiyonda uzun bacak veya silindirik alçı ile 4-6 hafta izlem önerilir. Alternatif olarak menteşeli ve açılı ayarlı dizlik kullanılabilir. Hasta tolere ettiği zaman kısmi yük vermeye geçilir ve kırıkta konsolidasyon görüldüğü zaman kontrollü eklem hareketine izin verilir.^[10] Ayrıca genel durumu kötü olan veya cerrahi tedavinin riskleri olası yararlardan fazla olduğu zaman da konservatif tedavi denenebilir.^[11] Ancak böyle bir durumda kırığın kaynamayabileceği ve diz fonksiyonunun bozulabileceği göz önünde bulundurulmalıdır. Semptomatik hastalarda gecikmiş cerrahi ile diz fonksiyonu artırılabilir.

Açık kırıklarda cerrahi debridman sonrası yarının durumuna göre iç tespit geciktirilebilir. Cerrahi tespit için en sık kullanılan yöntem modifiye anterior gergi bandı yöntemidir (Şekil 3). Bu tekniğin esası kuadriseps çekmesine bağlı kemiğin anteriorundaki tansiyon kuvvetini eklem yüzeyinde kompresyona çevirmesidir. İyi kemik stoğu bulunan bireylerde sadece vida kullanımı yeterli tespit sağlarken anterior gergi bandı yöntemi vida ile tespitte göre biyomekanik

olarak daha kuvvetlidir.^[12] Son zamanlarda yapılan bir çalışmada transvers patella kırıklarında kompresyon vidalamasının gergi bandına göre kuvvetli bir tespit yaptığını göstermişlerdir.^[13] Traksiyona karşı Ayrıca vida ile yapılan gergi bandı tespiti Kirschner teli (K teli) ile yapıldığına göre daha da üstün bir tespit sağlar.^[14] Erken harekete başlanabilir ve osteoporotik kemiklerde bile iyi bir tutunma sağlar.^[15] Bununla beraber 2010'da yapılmış bir biyomekanik çalışmada transvers patella kırıklarında iki taraflı plak tespitinin vida ile yapılan anterior gergi bandı tespitine göre bile daha kuvvetli bir tespit sağladığı bildirilmiştir.^[16]

Modifiye anterior gergi bandı yönteminde kırık hattı ortaya konur, debride edilir ve eklem olası serbest cisimler açısından incelenir. Kırık uçları klemp ile tutturulur. Tespitte iki adet 1.6 mm K teli veya 4 mm spongiöz vida anterior korteksten yaklaşık 5 mm posteriyorda olacak şekilde (veya patella kalınlığının 1/3 anteriorunda) tüm patella boyunca geçirilir. Daha sonra serklaj teli 8 şeklinde geçirilir ve gerilerek tespit tamamlanmış olur (Şekil 4).

2001'de kliniğimizde yapılan bir çalışmada transvers patella kırıklarında tespit yöntemi olarak sadece vida, vida ile beraber vidanın içinden geçilip dikdörtgen bağlanan gergi bandı ve vida ile yapılan modifiye anterior gergi bandı yöntemi karşılaştırılmıştır. Çalışma sonucunda sadece vidanın en zayıf tespit yöntemi olduğu saptanmış ancak vida ile beraber çevresel veya 8 şeklinde bağlanan gergi bandı arasında istatistiksel olarak anlamlı bir fark saptanamamıştır.^[17] Yine 2001'de yayınlanan başka bir çalışmada ise seçilmiş patella kırıklarında artroskopi eşliğinde perkütan tespit tanımlanmıştır. Tekniğe göre çok fazla ayrışmamış patella kırıklarına yönelik uygulamada diz öncelikle artroskopi ile yıkanmakta, küçük kemik ve kırık parçalar eksize edilmekte, eklem serbest cisimler açısından araştırılmakta daha sonra da kırık, perkütan fiske edilip iki adet vida ile sabitlenmekte ve vida çevresinden dikdörtgen gergi bandı yapılmaktadır. Bu yöntem minimal invaziv cerrahinin avantajlarını



Şekil 3. (a) AO gergi bandı. **(b)** Spongiöz vida. **(c)** Kanüle vida ve içerisinde dikdörtgen serklaj. **(d)** Kanüle vida ve içerisinde anterior çapraz gergi bandı. **(e)** Anterior çapraz gergi bandı. **(f)** Çevresel serklaj.

sağlamakta ve kuvvetli bir tespite olanak vermektedir ancak kırık fazla ayrılmış ise retinaküler yırtık tamirine izin vermeyeceği için kullanılamamaktadır.^[18]

Bazı kırıklar hem transvers hem de vertikal seyirli hatlara sahip olabilir. Bu durumda çok küçük parçalar çıkarılır, yeterince büyük parçalar vida veya tellerle tespit edilerek oluşturulan iki ana kırık parça anterior gergi bandı yöntemi ile tespit edilebilir. Çok parçalı patella kırıklarında ise anterior gergi bandı uygun olmayabilir. Böyle durumlarda kırığı elle redükte edip, kemiğin çevresinden serklaj teli ile indirekt redüksiyon ve tespit sağlanmış olur (Şekil 3). Osteokondral kırıklarda ise başsız vida ile tespit vida başları eklem içinde olmayacağı için kullanılabilir.

Hem anterior gergi bandı yönteminde hem de indirekt redüksiyonun yapıldığı kırıklarda serklaj telinin kırılması mümkündür. Serklaj teli yerine titanyumdan üretilmiş kablo yüklenmelere karşı, serklaj teline göre daha dayanıklıdır.^[19]

Cerrahi olarak tedavi edilen patella kırıklarının yaklaşık %40'ında implant çıkarma amacıyla ikinci bir cerrahiye gereksinim vardır.^[20] Cilt altındaki tellerin potansiyel tahrişi nedeniyle son yıllarda anterior gergi bandı tespitinde 5 numara örgülü polyester

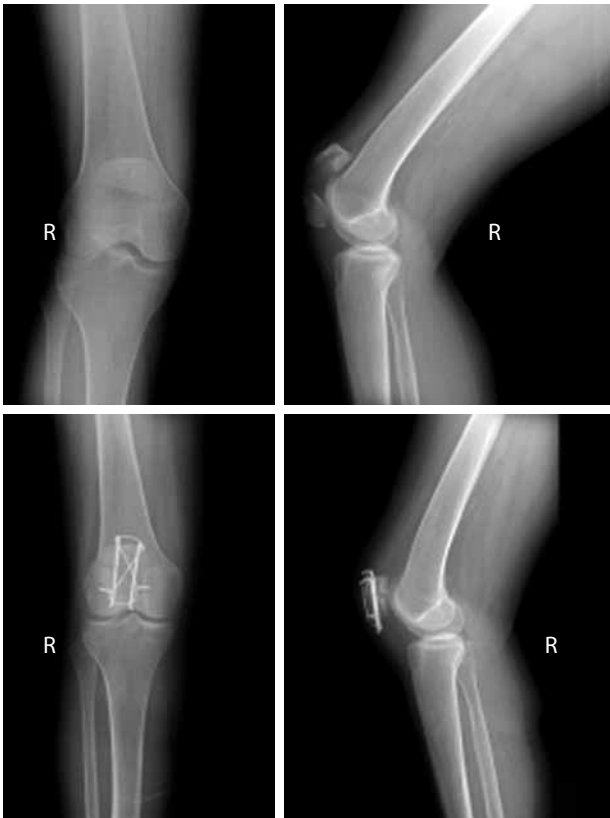(Ethibond) dikiş veya biyobozunur materyal ile tespit gündeme gelmiştir. Yapılan iki çalışmada hem dikişin hem de biyobozunur materyallerin başarıyla kullanımı belirtilmiştir.^[21,22]

Hasarlanmış kötü eklem yüzü olan parçalı kırıklarda bile mümkün olduğunca parçaları eksize etmek yerine, tespit etmek akıllıca bir yoldur. Çünkü bu işlem daha sonra yapılacak bir artroplastide kemik stoğunun korunmasına yardımcı olacaktır.^[2] Proksimal veya distal kutupta çok parçalı bir kırık söz konusu olduğunda ise parsiyel patellektomi düşünülebilir. Ancak mümkün olduğunca patellanın korunması gerekmektedir. Parsiyel patellektomi uygulanacaksa, kuadriseps ve patellar tendon kalın örgü dikişler veya çapa ile patellanın anterior korteksine tutturulur.^[23] Dikişler düğümlemlenirken diz 90 derece fleksiyona alınarak ameliyat sonrası fleksiyon kısıtlılığının önüne geçilmiş olur. Bu gibi durumlarda kemik tendon dizilimini sağlamak önemlidir aksi halde femoral kondiller üzerindeki temas kuvvetleri artar (Şekil 5).^[24]

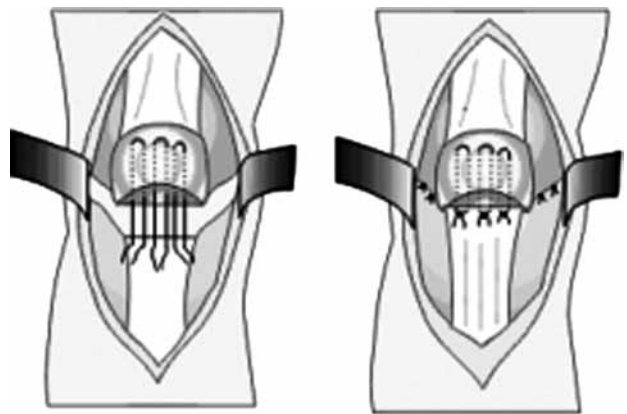
Başarısız cerrahi girişimler sonrası veya yaralanma rekonstrükte edilemeyecek durumda ise total patellektomi kurtarıcı girişim olarak düşünülebilir (Şekil 6). Total patellektomi sırasında ekstansör mekanizma uzayacağı için tendonun kısaltılması ve dikiş üzerindeki gerginliğin diz 90 derece fleksiyondayken olması gerekmektedir. Aksi durum ekstansör yetmezlik oluşturacaktır. Ancak her ne yapılsa yapılsın total patellektominin sonuçları iyi değildir; %40'ın üzerinde ekstansör kuvvet kolunda zayıflama ve yetersiz sonuçlarla birlikte.^[2,25] Yine de kuadriseps gücünü azalttığından ve yetersiz sonuçlarla birlikte olduğundan total patellektomi bir kurtarma (salvage) girişimi olarak düşünülmelidir.

SONUÇ

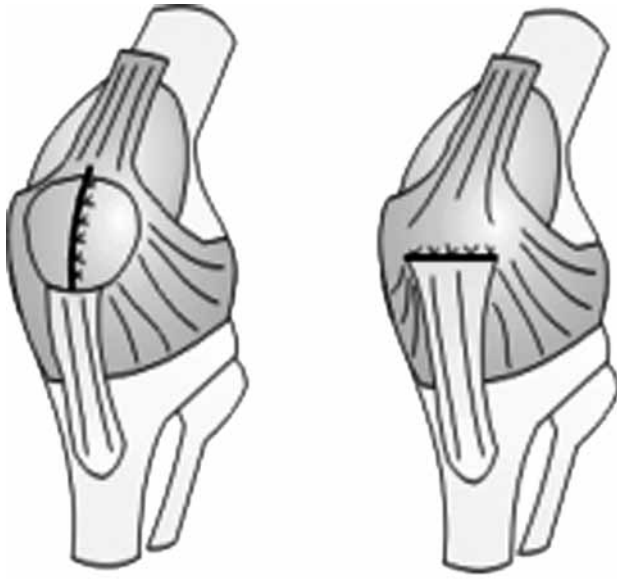
Ayrılmamış ve konservatif izlenen patella kırıklarında erken hareketle beraber izometrik kuadriseps egzersizleri ile birlikte çok iyi sonuç almak mümkündür.



Şekil 4. Ayrılmış transvers sağ patella kırığının modifiye gergi bandı yöntemi ile tespiti.



Şekil 5. Parsiyel patellektomi.



Şekil 6. Total patellektomi.

Bununla birlikte patellanın korunduğu ve anatomik redüksiyonun sağlandığı kırıklarda da erken hareketle beraber çok iyi sonuç almak mümkündür.^[25] Güçlü bir iç tespit, ameliyat sonrası erken dönemde rehabilitasyona başlanabilmesine olanak tanır. Böylece diz eklemi, uzun süren immobilizasyonun getireceği kapsüller ve perikapsüller kontraktürler, eklem içi ankiloza kadar gidebilen eklem içi morfolojik değişiklikler ve rezidüel hareket kısıtlılığı gibi sekellerden korunmuş olacaktır.^[17] Ancak patellanın kısmi veya tam çıkarılması gereken durumlarda ekstansör mekanizma yetmezliği gelişebilir. Bu durumun önüne geçmek için kısaltma yapılmalıdır. Ayrıca cerrahi olarak tendonun fazla kısaltıldığı durumda ise fleksiyon yetmezliği gelişecektir. Açık kırıklar, kompartman sendromu veya uzun süreli immobilizasyon sonucu kötü yönde etkileyecektir. Sonuç olarak, patella kırıklarında sonuç kırık tipi, uygulanan cerrahi ve eşlik eden travmalar gibi birçok faktöre bağlıdır.

KAYNAKLAR

1. Szyszkowitz R. Group members: Allgöwer M, Burch HP, Teitge R, Vasey H. Technique recommended by the AO group. In: Muller ME, Algower M, Schneider R, Willenegger H, editors. Manual of internal fixation. New York: Springer-Verlag; 1979. p. 248-53.
2. Scolaro J, Bernstein J, Ahn J. Patellar fractures. Clin Orthop Relat Res 2011;469:1213-5.
3. Hughston JC. Subluxation of the patella. J Bone Joint Surg [Am] 1968;50:1003-26.
4. Wiberg G. Roentgenographic and anatomic studies on the patellofemoral joint. Acta Orthop Scand 1941;12:319-410.
5. Dowd GS. Marginal fractures of the patella. Injury 1982;14:287-91.
6. Nummi J. Fracture of the patella. A clinical study of 707 patellar fractures. Ann Chir Gynaecol Fenn Suppl 1971;179:1-85.
7. Bohler J. Behandlung der kniescheibenbrüche: osteosynthese, teilexstirpation, extirpation. Dtsch Med Wochenschr 1961;86:1209-212.
8. Rees D, Thompson SK. Osteochondral fractures of the patella. A method of fixation. J R Coll Surg Edinb 1985;30:88-90.
9. Larsen E, Lauridsen F. Conservative treatment of patellar dislocations. Influence of evident factors on the tendency to redislocation and the therapeutic result. Clin Orthop Relat Res 1982;171:131-6.
10. DePalma AF. The Management of fractures and dislocations. Philadelphia: W.B. Saunders; 1959.
11. Pritchett JW. Nonoperative treatment of widely displaced patella fractures. Am J Knee Surg 1997;10:145-7.
12. Benjamin J, Bried J, Dohm M, McMurtry M. Biomechanical evaluation of various forms of fixation of transverse patellar fractures. J Orthop Trauma 1987;1:219-22.
13. Baydar ML, Atay T, Gürbüz Ö, Baykal YB, Burç H, Kırdemir V, et al. Compressive screwing of transverse patella fractures provides better resistance to traction than tension band. Eur J Orthop Surg Traumatol 2011;21:105-10.
14. Burvant JG, Thomas KA, Alexander R, Harris MB. Evaluation of methods of internal fixation of transverse patella fractures: a biomechanical study. J Orthop Trauma 1994;8:147-53.
15. Berg EE. Open reduction internal fixation of displaced transverse patella fractures with figure-eight wiring through parallel cannulated compression screws. J Orthop Trauma 1997;11:573-6.
16. Wild M, Eichler C, Thelen S, Jungbluth P, Windolf J, Hakimi M. Fixed-angle plate osteosynthesis of the patella - an alternative to tension wiring? Clin Biomech (Bristol, Avon) 2010;25:341-7.
17. Cesur N. Transvers patella kırıklarında tespit yöntemlerinin karşılaştırılması. [Uzmanlık Tezi], Ankara: Başkent Üniversitesi Adana Uygulama ve Araştırma Merkezi Ortopedi ve Travmatoloji Anabilim Dalı; 2001.
18. Tandogan RN, Demirors H, Tuncay CI, Cesur N, Hersekli M. Arthroscopic-assisted percutaneous screw fixation of select patellar fractures. Arthroscopy 2002;18:156-62.
19. Yang L, Yueping O, Wen Y. Management of displaced comminuted patellar fracture with titanium cable cerclage. Knee 2010;17:283-6.
20. Kumar G, Mereddy PK, Hakkalamani S, Donnachie NJ. Implant removal following surgical stabilization of patella fracture. Orthopedics 2010;33. doi: 10.3928/01477447-20100329-14.
21. Chen A, Hou C, Bao J, Guo S. Comparison of biodegradable and metallic tension-band fixation for patella fractures. 38 patients followed for 2 years. Acta Orthop Scand 1998;69:39-42.
22. Patel VR, Parks BG, Wang Y, Ebert FR, Jinnah RH. Fixation of patella fractures with braided polyester suture: a biomechanical study. Injury 2000;31:1-6.
23. Anand A, Kumar M, Kodikal G. Role of suture anchors in management of fractures of inferior pole of patella. Indian J Orthop 2010;44:333-5.
24. Duthie HL, Hutchinson JR. The results of partial and total excision of the patella. J Bone Joint Surg [Br] 1958;40:75-81.
25. Wild M, Windolf J, Flohé S. Fractures of the patella. Unfallchirurg 2010;113:401-11.