

# Aşil Tendon Yırtıklarına Yaklaşım

M. Karahan\*, B. Erol\*\*

Aşil tendonu, insan vücudundaki en kalın ve en güçlü tendondur. Bu tendon ismini Homer'in İliadası'nın savaşçısı ve kahramanı olan Achilles'den almıştır. Aşil tendon yaralanmalarıyla ilgili ilk tanımlamalar Hipokrat tarafından yapılmıştır; Hipokrat "bu tendon, eğer ezilir veya yırtılırsa, akut ateş yapar, zihni bulandırır, ve zamanla ölümü getirir" şeklinde bir ifade kullanmıştır. Onaltıncı yüzyılda Ambroise Pare, yırtılmış aşil tendonlarının şaraba ve baharata bulanmış bandajlarla sarılmasını tavsiye etmiş, fakat sonuçların hayal kırıklığı yarattığını vurgulamıştır. Onikinci yüzyılda İtalyan cerrah Guglielmo di Faliceto, doğanın aynılmış olan tendon uçlarını birleştiremeyeceğini belirtmiş, ve operatif tedavinin gerekli olduğunu söylemiştir. Ondokuzuncu yüzyılın sonlarında ise Gustave Palaillon aşil tendon yırtıklarının operatif tedavisini savunmuştur. Tıp literatüründe aşil tendon yırtıklarının tedavisiyle ilgili, özellikle son üç dekada yapılmış, çok sayıda çalışma bulunmaktadır, fakat buna rağmen en uygun tedavi yöntemi konusundaki tartışma halen devam etmektedir.

## Aşil Tendonu

### Anatomi

Aşil tendonu insan vücudundaki en büyük tendondur ve gastroknemius ile soleus kaslarının tendinöz kısımlarının birleşmesiyle oluşur. Gastroknemius tendonu kas göbüklerinin distal sınırında geniş bir aponevroz şeklinde başlarken, soleus tendonu, proksimalde, soleus kasının posterior yüzeyinden bir band şeklinde orijin alır. Gastroknemius komponentinin uzunluğu 11 cm ile 26 cm arasında değişmekte iken, soleus komponenti 3 cm ile 11 cm arasındadır. Aşil tendonun yüzey alanı distale doğru gittikçe, kalkaneusun 4 cm proksimaline kadar, yuvarlaklaşır ve bu seviyeden sonra, superior kalkaneal tuberositeye yapışana kadar yassılaşır. Aşil tendonun distale doğru seyri

sırasında, tendon lifleri 90 derecelik bir dönüş yaparlar; tendonun proksimal kısımlarında medialde bulunan lifler, distalde posteriora yer alır. Aşil tendonun kalkaneusa yapışma yeri oldukça özelleşmiş bir bölgedir; bu bölge tendonun distal ucuyla birlikte, bir hyalin kartilaj tabakası, ve periost ile kaplı olmayan bir kemik parçasını içerir.<sup>(1)</sup> Tendon ile cilt arasında yer alan subkütan bursa, tendon ve çevre dokular arasındaki sürtünmeyi azaltır. Tendon ile kalkaneus arasında ise retrokalkaneal bursa bulunur.

Aşil tendon kanlanması, diğer tüm tendonlar gibi, üç farklı yerden kaynaklanan damarlardan sağlar; muskültendinöz bileşke, çevre bağ dokusu, ve kemik-tendon bileşkesi.<sup>(2)</sup> Aşil tendonun kanlanması yaşla ilişkilidir; yaş ilerledikçe tendonun kanlanması azalır. Tendon boyunca kanlanmanın dağılımıyla ilgili tartışma halen devam etmektedir. Bazı yazarlar aşil tendonun orta kısmının, diğer kısımlarına göre daha az kanlandığını göstermişlerdir.<sup>(3)</sup> Lazer Doppler akım ölçer kullanılarak yapılan bazı çalışmalarda ise, kan akımının aşil tendon boyunca eşit dağıldığı ortaya konmuştur.<sup>(4)</sup>

### Yapısı

Tendonlar, kas kontraksiyonu sonucu oluşan kuvveti kemiğe aktaran iletili yapılarıdır. Bir tendonun kuru ağırlığının %70'ini kollajen oluşturur.<sup>(5)</sup> Tendon yapısında yer alan kollajenin yaklaşık %95'i tip-I kollajendir. Bu kollajen az miktarda elastin ile birleşir. Kollajen fibrilleri birleşerek, kan ve lenfatik damarları ve sinirleri de içeren, fasikülleri oluşturur. Fasiküller biraraya gelerek, epitenon ile sarılır ve tendonun kaba yapısı ortaya çıkar. Bu yapı paratenon ile çevrelenir; paratenon epitenondan, sürtünmeyi azaltarak tendon hareketine izin veren, ince bir sıvı tabakası ile ayrılır.

Normal aşil tendonu hemen hemen tamamıyla tip-I kollajen içermekteyken, yırtılmış olan tendon önemli oranda tip-III kollajen içerir. Yırtılmış aşil tendonunda bulunan fibroblastların, kültürlerde hem tip-I hem de tip-III kollajen ürettiği gösterilmiştir. Tip-III kollajen germe (tensil) kuvvetlerine karşı daha

\*: Doçent Dr, Marmara Üniversitesi Tıp Fakültesi, Ortopedi ve Travmatoloji Anabilim Dah, İstanbul \*\* : Uzman Dr, Marmara Üniversitesi Tıp Fakültesi, Ortopedi ve Travmatoloji Anabilim Dah, İstanbul

az dirençlidir, ve bu nedenle tendonu spontan yırtıklara karşı daha duyarlı hale getirir.<sup>(2)</sup>

Normal aşıl tendonu, yırtılmış tendonun aksine, çok organize bir hücresel düzenlemeye sahiptir. Özelleşmiş fibroblastlar olan tenositler, transvers kesitlerde satelit hücreler olarak gözlenirken, longitudinal kesitlerde diziler şeklinde düzenlenirler.<sup>(6)</sup> Bu düzenleme, muhtemelen kollajenin tenosit kolonları çevresinde muntazam sentrifugal sekresyonuna bağlıdır. Tenositler ekstraselüler matriksin hem fibriller, hem de nonfibriler komponentlerini üretir, ve aynı zamanda kollajen liflerini absorbe eder.

#### Biyomekanik

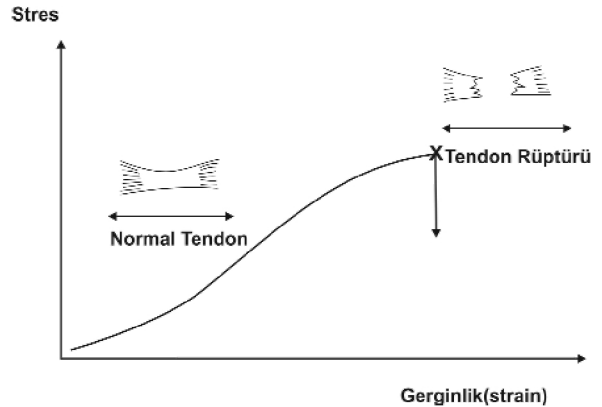
Aşıl tendon gastroknemius ve soleus kasları tarafından yaratılan gerilmeyi (tansiyonu) kalkaneusa iletir. Gastroknemius ve soleus kasları ve bu kasların triseps sura muskületendinoz kompleks içinde yer alan tendonları, ayakta durma, postural kontrol ve yürüme, koşma ve sıçrama gibi aktiviteler sırasında aktiftirler. Yürüme siklusu sırasında, aşıl tendon içindeki kuvvet topuk yere çarpmadan yükselir, ve daha sonra aniden düşer. Takiben, "push-off" fazının sonundaki tepe noktasına ulaşana kadar oldukça hızlı bir şekilde tekrar yükselir.<sup>(7)</sup> Tendonların etkili bir şekilde çalışabilmeleri için yüksek tensil kuvvetlere, sınırlı bir elongasyon ile karşı koyabilmeleri gerekmektedir.<sup>(8)</sup> Tendonlar sadece kontrakte kasların yarattığı gücü kemiklere iletmekle kalmaz, aynı zamanda deforme olup, daha sonra tekrar orijinal uzunluklarına dönebilirler.

Tendon rotasyonu, aşıl tendon patolojilerinde önemli bir rol oynar. Dönmüş kollajen lifleri tendon içinde yüksek stres konsantrasyonlarının oluşumuna yol açar.<sup>(9)</sup> Bu durum aşıl tendonu içinde temel olarak tendonun kalkaneusa yapışma yerinin 2-5 cm proksimalinde oluşur ki, burası aşıl tendon yırtıklarının en sık olduğu bölgedir.<sup>(10)</sup> Yük iletimi tendonun önemli görevlerinden birisidir. Buna ek olarak, kasların hasar görmesini engellemek için, tendonun şok absorbe edici özelliğinin de bulunması gerekir.

İn-vivo durumlarda, tensil kuvvetlere yönelik yapılan in-vitro testlerin değeri sınırlıdır.<sup>(11)</sup> Fakat, aşıl tendon için in-vivo veriler elde edilebilmiştir. İlk olarak Komı ve ark.<sup>(7,12)</sup>, ayak bileklerine iletilen yerleştirilen gönüllüler üzerinde yaptıkları çalışmalarda, insan aşıl tendonunda çeşitli aktiviteler sırasında gelişen kuvvetleri incelemişlerdir. Aşıl tendonu, insan vücudundaki en güçlü tendondur. Pedal

çevirme sırasında aşıl tendonda yaklaşık 1000N'luk bir güç oluşurken, yavaş yürüme ve koşma sırasında oluşan güçler sırasıyla 2,600N ve 9,000N olarak belirlenmiştir. Saniyede 6 metre koşma sırasında oluşan güç, vücut ağırlığının yaklaşık 10 katıdır.

İstirahat halindeki tendonlar, kollajen fibrillerinin kıvrılmasına bağlı olarak, dalgalı bir konfigürasyona sahiptirler. Bu dalgalı konfigürasyon, tendon %2 seviyesinde gerildiği zaman kaybolur; tendonun tensil kuvvetlere karşı ilk cevabı liflerin düzleşmesidir.<sup>(13)</sup> Bu durum temel olarak kollajenin elastik özelliklerine bağlıdır, ve "stres-gerginlik (stress-strain)" eğrisinin başlangıcını oluşturur. Eğrinin ikinci kısmında, kollajen lifleri deforme olur ve yüke doğrusal olarak cevap verirler; eğer tendondaki gerilme %4'den fazla değilse lifler orijinal konfigürasyonlarına geri dönerler. %4 ile %8 arasındaki gerilmelerde ise kollajen lifleri birbirleri üzerinde kayar ve çapraz bağlantılar arasında kopmalar başlar. Gerilme seviyesi %8'den fazla olduğunda ise, lifler tensil kuvvetlere karşı koyamadığından makroskopik kopmalar görülür.<sup>(5)</sup> (Şekil 1)



Şekil 1: Stres-gerginlik (strain) diyagramı

## Aşıl Tendon Ruptürü

### Epidemiyoloji

Aşıl tendon yırtığı oldukça sık görülmekle birlikte genel popülasyondaki insidansının saptanması güçtür, fakat son zamanlarda sıklığının arttığı düşünülmektedir. Aşıl tendon yırtıkları çoğunlukla (%44-%83) sportif aktiviteler sırasında meydana gelir, ve erkeklerde, kadınlara oranla daha sık görülür(1.7:1-12:1).<sup>(14,15,16)</sup> Sol aşıl tendon yırtığı sağa göre daha sıktır; bu büyük olasılıkla, sağ taraf dominant bireylerin prevalansının yüksek olması ve

dolayısıyla "push-off"un sol alt ekstremiteyle olmasına bağlıdır. Aşil tendon yırtığı, tipik olarak, üçüncü-dördüncü dekatta, büroda çalışan, ve nadiren spor yapan erkeklerde görülür.<sup>(17)</sup>

### *Etyoloji*

Aşil tendon yırtıklarının etiyolojisi halen tam olarak aydınlatılamamıştır. Öne sürülen çeşitli teoriler vardır. Bunların başlıcalarından biri olan dejenerasyon teorisine göre, tendonda meydana gelen kronik dejenerasyon aşırı yüklenmeler olmaksızın tendonun yırtılmasına yol açabilir. Tekrarlayan mikrotravmalar ve tendonun belli alanlarındaki hipovaskülaritesi şüphelenilen predispozan faktörlerdir. Dejenerasyon teorisi, anjiyografik<sup>(18)</sup> ve histolojik bulgularla<sup>(19)</sup> desteklenmiştir. Tendondan alınan biyopsilerde mukoid ve ödematöz değişiklikler ve yer yer iyileşme alanları görülmüş ve bunun olayın kronik gidişatını desteklediği öne sürülmüştür.

McMaster, sağlıklı bir tendonun, şiddetli gerilmelere maruz kalsa dahi yırtılmayacağını öne sürmüştür.<sup>(20)</sup> Barfred ise yaptığı deneysel çalışmalar sonucunda, aşırı yüklenmeler uygulandığı takdirde normal tendonda yırtılma meydana gelebileceğini belirtmiştir.<sup>(21,22)</sup> Barfred, bir tendona düz traksiyon uygulanması durumunda (McMaster'ın deneylerinde olduğu gibi) yırtılma riskinin, kas-tendon-kemik kompleksinin tüm bölgelerine eşit dağıldığını, oblik traksiyon sırasında ise büyük ölçüde tendona lokalize olduğunu göstermiştir. Bu çalışmalarda, 1.5 cm kalınlığında insan aşil tendonu kalkaneusa göre 30 derece supinasyonda traksiyona maruz bırakılınca, tendonun konveks tarafında yer alan liflerin, konkav taraftaki lifler henüz gerilmeye başlamadan, %10'luk bir elongasyona uğradığı hesaplanmıştır. Buna göre tendon oblik olarak yüklendiğinde, kas kontraksiyonu maksimum seviyeye ulaştığında, ve tendonun başlangıç boyu kısa olduğunda yırtık riski en üst düzeye çıkmaktadır. Bu faktörler muhtemelen hızlı "push-off"un gerekli olduğu tüm sporlarda mevcuttur. Barfred'in teorisi Guillet ve ark.<sup>(23)</sup> tarafından büyük ölçüde desteklenmiş, sağlıklı bir tendonun belirli fonksiyonel ve anatomik koşulların varlığında yırtılabileceği belirtilmiştir. Yazarlar bu koşulları, agonist kas kontraksiyonlarının inkomplet sinerjizmi ve kas ve tendon kalınlıkları arasındaki orantısızlık olarak özetlemişlerdir.

Ingles ve Sculco<sup>(24)</sup> yaptıkları histolojik çalışmada, aşil tendon yırtıklarında kronik dejenerasyon

bulguları yerine, kanama ve inflamasyonla seyreden akut bulguların baskın olduğunu göstermişlerdir. Yazarlar aynı zamanda, normalde muskültendinöz üniteye aşırı yük bindiği durumlarda gerilmeyi önleyen refleks sisteminde bozukluk olduğunu, ve buna bağlı olarak kas gücünün tendon dayanma gücünü geçerek kopma meydana getirdiğini belirtmişlerdir.

Aşil tendon yırtığı oluşumuna eğilimi arttıran bazı faktörler bulunabilir. Bunların başlıcaları gut, romatoid artrit, ve sistemik lupus eritematozis (SLE) gibi hastalıklar, sistemik veya lokal kortikosteroidler veya siproksin uygulamalarıdır. Kortikosteroidler, aşil tendon yırtıklarının oluşumundan sıklıkla sorumlu tutulmuşlardır. Tavşanların aşil tendonlarına hidrokortizon enjeksiyonu yapılması sonucu enjeksiyon bölgesinde nekroz geliştiği ve kortikosteroid enjeksiyonun bu tendonlarda iyileşme işlemini geciktirdiği gösterilmiştir.<sup>(25)</sup> Intratendinöz kortikosteroid enjeksiyonu, tendonda yaklaşık 14 gün süren bir zayıflama sürecini başlatır. Bu yüzden, aşil tendonu komşuluğunda yapılan kortikosteroid enjeksiyonlarını takiben en az iki hafta süreyle kuvvetli aktiviteden kaçınılmalıdır.<sup>(26)</sup> Sporcularda, tendinopati nedeniyle yapılan kortikosteroid enjeksiyonları sonrası aşil tendon yırtıkları rapor edilmiştir. Uzun süreli oral kortikosteroid kullanımı sonrası da aşil tendon yırtığı geliştiği bildirilmiştir.<sup>(2)</sup>

Lokal veya sistemik kortikosteroid kullanımı ile aşil tendon yırtıkları arasındaki ilişki halen net olarak ortaya konamamıştır. Örneğin, McWhorter ve ark., travmatize sıçan aşil tendonuna yaptıkları tek seferlik hidrokortizon asetat enjeksiyonu sonrası tendonda önemli histolojik veya biyokimyasal ters etkilerin görülmediğini kanıtlamışlardır.<sup>(27)</sup> Fakat eldeki kanıtlar doğrultusunda, kortikosteroidlerin uzun süreli oral kullanımından ve tekrarlayan peritendinöz enjeksiyonlarından muhtemelen kaçınmak gerekir.

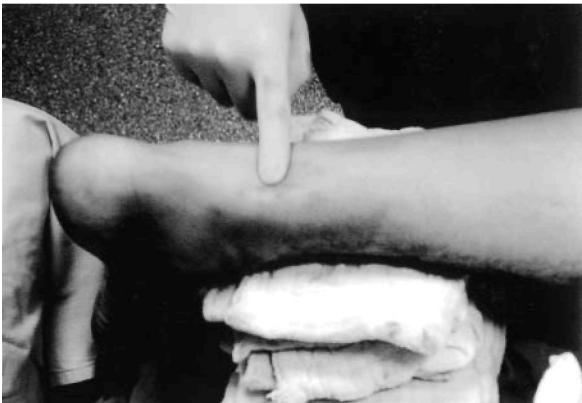### **Klinik Bulgular ve Tanı**

Aşil tendon yırtığı genellikle orta-yaş erkeklerde sportif aktiviteler sırasında meydana gelir. Aşil tendon yırtığı olasılığı akılda tutulduğunda, tanıya ulaşmak genellikle kolaydır, fakat yırtıkların bir kısmı hastalar veya hekimler tarafından gözden kaçırılabilir. Özellikle yaşlı hastalarda veya hekime geç başvuran vakalarda karşılaşılan bu durumun insidansı, çeşitli çalışmalarda % 12-28 olarak rapor edilmiştir.<sup>(14,28)</sup>

Hikaye birçok olguda oldukça tipiktir. Aşıl tendonla ilgili daha önceye ait şikayetler nadiren mevcuttur. Hastalar genellikle etkilenen bacakta ani, keskin bir acı, veya bacak arkasına vurulma hissi tariflerler.<sup>(29,30)</sup> Bazıları bacak arkasında patlama tarzında bir ses duyduklarını ifade edebilir. Aşıl tendon yırtığı sonrası görülen en belirgin klinik bulgu, bacak üzerine yüklenilmesi ile belirginleşen ağrıdır. Bunu, yürümede güçlük veya yürüme şeklinde bozukluk takip eder.

Fizik muayenede, tendon trasesi boyunca şişlik ve ödem saptanır. Eğer şişlik çok ileri düzeyde değilse, yırtık bölgesinde oluşan boşluk ("gap"), özellikle tam yırtıklarda, rahatlıkla palpe edilebilir. Yırtıklar genellikle aşıl tendonun kalkaneusa yapışma yerinin 2-6 cm proksimalinde meydana gelir.<sup>(30)</sup> Her iki malleol alt ucuna ve fasya altından parmak uçlarına doğru uzanan ekimoz alanları gözlenebilir. (Şekil 2) Thompson testi, gastrosoleusun sıkıştırılması sonrası ayakta plantar fleksiyonun olmamasıdır; bu bulgu tam yırtıklarda % 100 güvenilirdir. Tam yırtıklarda dahi, tibialis posterior ve uzun parmak fleksörlerinin etkisiyle ayakta aktif plantar fleksiyon görülebilir ki, bu durum bazen yanılmalara sebep olabilir. Yırtığın olduğu taraftaki ayak bileğinin dorsifleksiyonunda, sağlam tarafa kıyasla, artış saptanabilir.

Klinik semptomlar ve fizik muayene bulguları, aşıl tendon yırtıklarının tanısının konmasında genellikle yeterlidir. Nadiren, özellikle geç tanı almış uzun süreli vakalarda, yardımcı radyolojik tetkiklere ihtiyaç duyulabilir. Geçmişte, aşıl tendon yırtıklarının indirekt olarak görüntülenmesinde radyografilerden faydalanılmıştır, fakat bu tekniğin günümüzde artık



Şekil 2: Akut aşıl tendon yırtığı sonrası, tendonun yırtılma bölgesinde boşluk (gap) oluşumu ve ayak bilek çevresinde ekimoz gelişimi görülmektedir.

değeri yoktur. Magnetik rezonans görüntüleme (MRG) ve ultrasonografi (USG), yumuşak doku radyografisine göre daha duyarlı olduklarından, tanının desteklenmesinde faydalı olabilirler. Bu tetkikler tedavi öncesi yırtık tendon uçlarının pozisyonunun belirlenmesinde, konservatif tedavinin takip edilmesinde, ve iyileşmenin değerlendirilmesinde kullanılabilirler.<sup>(9)</sup> Geç aşıl tendon yırtıklarında MRG ile doğru tanıya rahatlıkla ulaşılabilir, fakat USG'de, özellikle parsiyel yırtıklarda, %20 oranında yanılma payı vardır.

### Akut Aşıl Tendon Yırtıklarının Tedavisi

Akut aşıl tendon yırtıklarının tedavisinde birçok değişik teknik ve işlem tanımlanmıştır. Bu tedaviler üç ana başlık altında toplanabilir: konservatif (non-operatif), açık cerrahi, ve perkütan cerrahi. Üzerinde geniş ölçüde mutabakat sağlanmış bir tedavi protokolü olmaması nedeniyle, aşıl tendon yırtıklarına yaklaşım halen cerrahın ve hastanın tercihinine göre belirlenmektedir.<sup>(2,31)</sup> Konservatif tedaviyi savunanlar günümüzde halen mevcuttur, fakat operatif yöntemler son iki dekadadır, özellikle sporcular, genç yetişkinler, ve tedavisi gecikmiş aşıl tendon yırtığı olan hastalarda tercih edilmektedir.

### Açık Cerrahi Tamir

Aşıl tendon yırtıklarının cerrahi tedavisinde açık veya perkütan yöntemler kullanılabilir. Açık tamirin yelpazesi basit uç-uca (end-to-end) dikişten, tendon greftleri veya fasya takviyelerinin kullanıldığı, daha komplike tamirlere kadar uzanır. Cerrahi müdahalenin temel amacı yırtılmış tendon uçlarının düzgün bir şekilde apozisyonunu sağlamaktır ki, bu çoğu zaman basit uç-uca dikişlerle başarılabılır. Düğüm, yırtık bölgesinde yer alan zedelenmiş tendon uçlarının uzağına yerleştirilmelidir. Eğer tamirin, uç-uca dikişe ilave bir güç sağlamak amacıyla takviye edilmesi (augmentasyon) planlanıyorsa, bu operasyonun ikinci basamağını oluşturur.

Basit uç-uca dikiş teknikleri ve takviye yöntemlerini karşılaştıran çeşitli çalışmalar yapılmış, fakat aralarında belirgin bir fark saptanmamıştır. Farklı tamir tekniklerinin in-vitro güçlerini ölçen, bazıları karşılaştırmalı, çok sayıda çalışma yayınlanmıştır. Tendon tamirini takviye etmek amacıyla lokal veya uzak dokular kullanılabilir. Tendon takviyesinde kullanılabilen lokal dokular gastrocnemius fasyasını ve baldır bölgesindeki diğer tendonları (Ö. Plantaris

tendonu, peroneal tendonlar) içerir. Gastroknemius fasyasının orta bölümünden boylamasına devrilen tendinöz şerit, yırtık tendonun proksimal ve distal uçlarından dikiş materyali gibi geçirilerek tamirde kullanılmıştır.<sup>(32)</sup> Diğer bazı tekniklerde ise, gastroknemius fasyası devrilerek rotasyona uğratılmış ve tek veya çift şerit halinde tendon tamirine katkıda bulunmuştur.<sup>(33)</sup> Yakın bir zamanda ise gastroknemius fasyasının tamir bölgesini örten serbest flep şeklinde kullanımı rapor edilmiştir.<sup>(9)</sup> Plantaris, fleksör digitorum longus, veya fleksör hallucis longus tendonları ve peroneal tendonlar basit takviyeler şeklinde veya bir tendon transferi prosedürü içinde kullanılabilirler.

Aşıl tendon tamirinde kullanılabilir uzak dokular ise fasya lata (serbest flep şeklinde) veya, kalkaneal insersiyosundan avülze olmuş tendonların tekrar tutturulmasında kullanılan, patella-tendon-kemik şeritlerini içerir. Daha kompleks takviyelerin kullanımı genellikle geç tanı almış yırtıklar, gözardı edilmiş vakalar, veya re-rüptürler ile sınırlıdır. Yapay tendon implantları (Ör. Marlex mesh, Dacron) veya allogreftler de kullanılmıştır.<sup>(34,35)</sup>

Aşıl tendon yırtıklarının erken dönem tamirinde en sık kullanılan operatif yöntem, tendon uçlarının primer olarak uç-uca dikilmesidir. Literatürde bu amaçla en sık Kessler, Bunnell ve Krackow (locking-loop) tekniklerinin kullanıldığı görülmektedir.<sup>(33,36,37,38,39,40,41)</sup> Tarif edilmiş diğer dikiş teknikleri ise üç-band (triple-bundle) tekniği, dikiş weave, pull-out teller ve birçok diğer teknikleri içerir.<sup>(9)</sup>

Aşıl tendon yırtıklarının cerrahi tedavisi sonrası gelişen komplikasyonlar (Ör. Yara açılması, enfeksiyon, yapışıklıklar, sinir yaralanmaları) nedeniyle cilt kesisinin yerleşimi zaman zaman tartışma konusu olmuştur.<sup>(37,42)</sup> En sık, değişen uzunluklarda longitudinal cilt kesileri kullanılmıştır. Fakat, iyi sonuçların alındığı, düşük komplikasyon oranına sahip trans-vers kesiler de bildirilmiştir.<sup>(43)</sup> Genellikle düz olan longitudinal kesi, aşıl tendonun medialinden, lateralinden, veya tam üzerinden yapılabilir. Cilt kesisini, genellikle aynı hatta yapılan, fasya (yüzeysel ve derin krural fasyalar) kesisi takip eder. Aşıl tendonu saran gerçek bir paratenon yoktur, bunun yerine yüzeysel ve derin krural fasyalar tendonu çevreler ve bunların operasyon sonrası dikkatli bir şekilde kapatılmalı gerekir. Genel olarak, daha kısa ve tendona göre medial yerleşimli cilt kesilerinin tercih edilmesi yönünde bir eğilim vardır, çünkü lateral kesileri

takiben sural sinir yaralanmaları ve geniş kesiler sonrası yara problemleri sıklıkla rapor edilmiştir.

### Perkütan Cerrahi Tamir

Ma ve Griffith, aşıl tendon yırtıklarının tamirinde açık cerrahi tamir ve konservatif tedavi arasında kalan bir yöntemi, tendon kopma bölgesi açılmadan yapılan perkütan tamiri geliştirmişlerdir.<sup>(44)</sup> Perkütan tamir, tendonun lateral ve medial kenarı boyunca altı adet küçük "stab" kesi yapılmasını ve dikiş materyalinin bu kesiler yardımıyla tendondan geçirilmesini içermektedir. Ma ve Griffith, 18 hastadan oluşan kendi serilerinde sadece iki minör cilt komplikasyonu (enfeksiyöz olmayan) bildirmiş, hiçbir hastada re-rüptür ile karşılaşmadıklarını rapor etmişlerdir. Perkütan tamir daha sonra birçok yazar tarafından kullanılmış, tekniğin modifikasyonları geliştirilerek çeşitli çalışmalarla sunulmuştur. Rowley ve Scotland, akut aşıl tendon yırtığı sonrası konservatif tedavi-ayak bilek ekinde alçı ile immobilizasyon (14 hasta) ve perkütan tamir (10 hasta) uyguladıkları hastaları karşılaştırmışlar ve perkütan yöntem sonrası aktivitelere dönüşün daha kısa olduğunu ve normal plantar fleksiyon gücünün büyük ölçüde tekrar kazanıldığını belirtmişlerdir.<sup>(45)</sup> Bu çalışmada, bir hastada görülen sural sinir sıkışması dışında başka bir komplikasyonla karşılaşmamıştır. Daha sonraları yapılan çalışmalarda ise, perkütan teknikle ilgili olarak daha düşük başarı ve daha yüksek komplikasyon oranları bildirilmiştir. Klein ve ark., perkütan teknikle opere ettikleri 38 hastanın %13'ünde sural sinir sıkışması geliştiğini rapor etmişlerdir.<sup>(46)</sup> Hockenbury ve Johns, tazedonmuş kadavra aşıl tendonlarında yaptıkları in-vitro çalışmada açık (Bunnell dikiş tekniğiyle) ve perkütan tamir uyguladıkları örnekleri iki eşit gruba (n=5) ayırmışlar, ve açık yöntemin perkütan tekniğe kıyasla iki kat daha fazla tamir gücü sağladığını ortaya koymuşlardır.<sup>(47)</sup> Yazarlar ayrıca, perkütan tekniğin uygulandığı tendonlarda sural sinir sıkışması (%60) ve tendon uçlarında dizilim bozukluğu (%80) geliştiğini de bildirmişlerdir. Perkütan ve açık tamir sonuçlarını karşılaştıran diğer çalışmalarda genellikle benzer sonuçlar ortaya konmuş, buna göre perkütan tamirin gücünün açık tamire kıyasla daha düşük ve re-rüptür oranının da daha yüksek olduğu bildirilmiştir. Bu çalışmalarda sural sinir sıkışması da genellikle yüksek oranlarda rapor edilmiştir.

## Konservatif Tedavi

İlk olarak tanımlanmasından sonra, aşil tendon yırtıklarının tedavisi uzunca bir süre konservatif olarak yapılmıştır. Günümüzde ise bu uygulama, genellikle sedanter bir yaşantı süren ve cerrahi tamirden herhangi bir fayda sağlamayacak, yaşlı hastaların tedavileriyle sınırlı kalmıştır. Fakat halen konservatif tedavi sonrası, cerrahi tedavilerle elde edilen fonksiyonel sonuçlara yakın sonuçların alınabileceğini savunan yazarlar vardır.<sup>(14\_48\_49\_50\_51)</sup> Konservatif tedavi, hastaya hiçbir tedavi uygulanmasından, alçı içinde immobilizasyona veya erken hareketin başlandığı fonksiyonel rehabilitasyona kadar uzanan bir yelpazeyi içerir. Konservatif tedavinin en sık uygulanan formu ayak bileğinin, genellikle alçı içinde, değişen derecelerde plantar fleksiyonda veya nötral pozisyonda immobilizasyonudur. Alçı tedavisi genellikle üç ila beş hafta sonra ayak bileği daha az plantar fleksiyona getirilerek modifiye edilir. Alçı içinde geçen süre genellikle altı ila sekiz hafta arasındadır.<sup>(15)</sup> Alçı tedavisi, ayak bilek ve diz eklemi içine alan uzun-bacak alçısı şeklinde olabileceği gibi, sadece ayak bileğini immobilize eden kısa-bacak alçısı şeklinde de olabilir. Bazı yazarlar birkaç haftalık uzun-bacak alçısı uygulamasını takiben kısa-bacak alçısına geçerek tedaviyi bu şekilde sonlandırır. Ayak bilek dorsifleksiyonunu kısıtlayan ve topuğa artmış yükseklik sağlayan çeşitli ortezlerin kullanımı da tarif edilmiştir.

Aşil tendonu yırtıldığı zaman paratenon genellikle intakt kalır. Operasyon sırasında paratenonun sıyrılması, yaralanma yerinde daha sonra oluşacak reaktif dokunun miktarının azalmasına sebep olur.<sup>(51)</sup> Konservatif tedaviyi savunan yazarlar, paratenon hasar görmüş tendona çok değerli bir kan takviyesi yaptığından, cerrahi tedaviden kaçınılmasını önerirler. Lea ve Smith, sekiz hafta alçı immobilizasyon uyguladıkları 55 akut aşil tendon yırtığının sadece yedisinde (%13) re-rüptür saptamış, ve hastaların çoğunluğunun sonuçlardan memnun kaldıklarını ifade etmişlerdir.<sup>(49)</sup> Bu sonuçların tersine, Persson ve Wredmark konservatif tedavi uyguladıkları 20 hastanın yedisinde (%35) re-rüptür saptamış, ve hastaların yarıya yakınının da sonuçlardan tatmin olmadıklarını bildirmişlerdir.<sup>(52)</sup> Daha sonra yapılan çalışmaların geneline bakıldığında görülmektedir ki, konservatif tedavi sonrası fonksiyon iyi olmakla birlikte, re-rüptür oranları kabul edilemez düzeyde yük-

sektir.<sup>(28,48,49,52,53)</sup> Diğer bir önemli nokta ise, aşil tendon yırtıklarının tedavisinde primer hedeflerden biri olan tendon uzamasının engellenmesi ve dolayısıyla plantar fleksiyon gücünün korunması, konservatif tedavi ile sağlanamaz.<sup>(28\_53\_54)</sup>

Son yıllarda, fonksiyonel postoperatif ortezleme sonrası alınan sonuçlara dayandırılarak, konservatif takip edilen aşil tendon yırtıklarının fonksiyonel ortezleme protokolüyle (fonksiyonel rehabilitasyonla) tedavisi gündeme gelmiştir. Saleh ve ark. tarafından, alçıyla immobilize edilen hastalar ile erken fonksiyonel rehabilitasyon uygulanan hastalar kıyaslanmış, dorsifleksiyonu kısıtlayan ortez kullanımının mobiliteyi daha iyi restore ettiği ve daha iyi hasta memnuniyeti sağladığı gözlenmiştir.<sup>(55)</sup> Eames ve ark., alçı tedavisiyle ortez uygulamasını kombine etmiş ve iyi sonuçlar elde etmişlerdir.<sup>(56)</sup> McComis ve ark. tarafından fonksiyonel ortezleme protokolüyle tedavi edilen 15 hastanın sonuçları, erken yük verme ve hareket açıklığı egzersizlerini takiben, iyi olarak bildirilmiştir.<sup>(57)</sup> Yazarlar fonksiyonel ortezlemenin, seçilmiş hastalarda, iyi fonksiyonel sonuçlar verdiğini ve akut aşil tendon yırtıklarının tedavisinde cerrahi müdahale veya alçı immobilizasyonuna alternatif olabileceğini vurgulamışlardır.

Bazı hastalarda, özellikle oldukça yaşlı kişilerde, uzun süreli aşil tendon yırtıkları tesadüfen saptanabilir. Bu kişiler tendon yırtığı sonrası gelişen fonksiyon kaybına genellikle çok iyi adaptasyon sağlarlar. Bu hastalar düzenli aralıklarla takip edilmeli ve şikayetleri kötüye giderse cerrahi müdahaleye gereksinim duyabilecekleri konusunda uyarılmalıdırlar.

## Cerrahi ve Konservatif Yöntemlerin Karşılaştırılması

Aşil tendon yırtıkları sonrası uygulanan cerrahi ve konservatif tedavilerin sonuçlarını karşılaştıran çok sayıda çalışma yapılmıştır, fakat bu çalışmaların çok azı kontrollü, randomize çalışmalardır.<sup>(15H158)</sup> Cerrahi ve konservatif tedaviler objektif (Ör. Ayak bilek plantar fleksiyon gücü, kas atrofisi, rerüptür oranları) ve subjektif (Ör. Yaralanma öncesi aktivite düzeyine ulaşma, hasta memnuniyeti) değişkenler kullanılarak karşılaştırılmış, ayrıca komplikasyon oranlarına bakılmıştır. Fakat, aşil tendon yırtıkları sonrası uygulanan bu tedavileri objektif ve subjektif açılardan değerlendirebilecek güvenilir bir protokolün olmaması temel bir sorun olarak var-

olagelmıştır.

Aşil tendon yırtıklarında cerrahi ve konservatif yöntemleri karşılaştıran çalışmaların (özellikle retrospektif olanların) temel ilgi odaklarından biri, bu farklı tedaviler sonrası gelişen komplikasyon oranlarıdır. Bu komplikasyonlar genellikle majör ve minör komplikasyonlar olarak gruplanmış, buna göre derin ven trombozu, pulmoner emboli, re-rüptür, ve önemli yara problemleri (derin enfeksiyon, yara ayrılması, ve cilt nekrozu) majör komplikasyonlar olarak; yüzeysel yara enfeksiyonları, cilt yapışıklıkları, ve sural sinir yaralanmasına bağlı duyu problemleri de minör komplikasyonlar olarak tanımlanmıştır. Cetti ve ark. tarafından yürütülen prospektif, randomize bir çalışmada 56 hastaya cerrahi, 45 hastaya ise konservatif tedavi uygulanmış, ve grupların re-rüptür oranları sırasıyla %5 ve %15 olarak belirlenmiştir.<sup>(15)</sup> Aynı çalışmada ortalama komplikasyon (majör ve minör) oranları cerrahi ve konservatif gruplar için sırasıyla %9 ve %16 olarak hesaplanırken, konservatif grupta yer alan hastaların %2.6'sında tendonlarda aşırı uzama olduğu tespit edilmiştir. Yazarlar aynı zamanda 4597 hastalık bir literatür taraması da gerçekleştirmiş, ve re-rüptür oranlarını cerrahi tedavi sonrası %1.4 (aralık, %0-%7.1) (basit uç-uca tamir sonrası %0.7), konservatif tedavi sonrası ise %13.4 (aralık, %3.9-%50) olarak hesaplamışlardır. Lo ve ark. ise çok sayıda makaleyi derledikleri çalışmalarında, cerrahi tedavi uygulanan hastalarda %2.8, konservatif takip edilen hastalarda ise %11.7 oranında re-rüptür saptamışlardır.<sup>(M)</sup> Bu derlemede, cerrahi tedavi sonrası gelişen majör ve minör komplikasyon oranlarının konservatif tedaviye göre belirgin şekilde yüksek olduğu da vurgulanmıştır.

Ayak bilek plantar fleksiyon gücü, aşil tendon yırtıkları sonrası üzerinde çalışılan diğer bir parametreye olmuştur. Cerrahi ve konservatif yöntemleri takiben yırtığın olduğu taraftaki plantar fleksiyon gücü sağlam taraf ile karşılaştırılmış, ve birçok çalışmada yaralanmanın olduğu tarafta %5-40 oranında bir azalma tespit edilmiştir. Kellam, yaptığı Cybex II ölçümlerinde, plantar fleksiyon gücündeki azalmayı cerrahi tedavi sonrası %16, konservatif tedavi sonrası ise %35 olarak belirlemiştir.<sup>(53)</sup> Beskin de benzer bir çalışma yaparak, konservatif tedavi sonrası plantar fleksiyon gücündeki azalmayı %30 olarak rapor etmiştir.<sup>(60)</sup> Cetti ve ark.'nın yaptığı derlemede ise, yaralanmanın olduğu taraftaki azalma cerrahi ve

konservatif tedaviler sonrası sırasıyla %13 ve %22 olarak belirlenmiştir.<sup>(15)</sup>

Aşil tendon yırtıklarında tedavinin temel amaçlarından birisi hastanın işe çabuk dönebilmesini sağlamaktır. Birçok hasta için geçerli olan diğer bir amaç ise, hastaları yaralanma öncesi sahip oldukları sportif düzeylerine döndürebilmektir. Nistor, cerrahi ve konservatif tedavi uygulanan hastaların ortalama işe dönüş sürelerini sırasıyla 91 ve 63 gün olarak belirlemiştir (p<0.05), spora dönüş süresi (heriki grupta ortalama 11 ay) veya yaralanma öncesi aktivite düzeyine ulaşma açılarından gruplararası bir fark saptamamıştır.<sup>(50)</sup> Cetti ve ark., ortalama işten uzak kalma süresini cerrahi olarak tedavi edilen hastalarda 43 gün, konservatif yöntemlerle izlenen hastalarda ise 56 gün olarak rapor etmişlerdir (istatistiksel fark yok).<sup>(15)</sup> Bu çalışmada grupların spora dönüş süreleri belirtilmemekle birlikte, yaralanma öncesi sportif düzeye ulaşma açısından gruplar arasında belirgin bir fark saptanmıştır (cerrahi grup: %57, konservatif grup: %29). Kellam ve ark., cerrahi tedavi sonrası %83, konservatif tedavi sonrası ise %69 oranında yaralanma öncesi aktivite düzeyine dönüş saptamışlardır (p<0.05).<sup>(53)</sup> Lo ve ark. tarafından yapılan derlemede ise spora dönüş, cerrahi ve konservatif tedavi alan gruplar için sırasıyla %74 ve %76 olarak rapor edilmiştir.<sup>(M)</sup>

### Eski Aşil Tendon Yırtıklarının Tedavisi

Aşil tendon yırtığı olan hastaların %20'den fazlasında tanı ancak geç dönemde konabilmektedir. Bu olgularda tendon uçları düzenli hale getirildikten sonra mümkünse, aşırı bir gerginlik oluşturmadan, primer uç-uca tamir gerçekleştirilmeye çalışılır. Eğer tendon uçları belirgin bir tansiyon olmaksızın yaklaştırılmıyorsa, boşluk gastroknemius fasyasının devrilmesiyle elde edilecek tek (santral) veya çift (bir medial, bir lateral) flep ile köprülenebilir.<sup>(32,61)</sup> Eğer mevcutsa, plantaris longus tendonu takviye edici bir membran şeklinde kullanılabilir. Yırtık sonrası oluşan boşluğun direkt dik-işe izin vermediği, aşırı derecedeki yırtıklarda, tibialis posterior ve peroneus brevis tendonlarının longitudinal olarak ayrılarak, pediküllü transplantlar şeklinde kullanıldığı rapor edilmiştir. Wapner ve ark., fleksör hallucis longus kas ve tendonunun transferiyle dinamik bir tamir sağlamışlar ve iyi fonksiyonel sonuçlar bildirmişlerdir.<sup>(62)</sup> Yapay tendon

implantları da (Ör.Marlex meş, Dexon meş, kollajen tendon protezleri) tendon uçlarının hiçbir şekilde biraraya gelmediği durumlarda kullanılabilir.

### Tedavinin Zamanlaması

Aşil tendon yırtıklarının tedavisi erken veya gecikmiş (bir haftadan fazla) olabilir ve, birçok çalışmada hasta popülasyonu her iki zaman diliminde tedavi edilmiş hastaların karışımını içerir. Erken ve geç tamirlerin sonuçlarını karşılaştıran çalışmalar yapılmış, fakat genellikle belirgin bir fark bulunamamıştır.<sup>(14)</sup> Son yıllarda erken rehabilitasyon ve takiben işe ve sportif aktivitelere erken dönüş şeklindeki yaklaşım popülerite kazandığından, günümüzde artık birçok cerrah erken tamiri tercih etmektedir. Cerrahi tamirin geciktirilmesi Myerson tarafından savunulmuş ve bu şekilde ameliyat sırasında daha uygun doku koşullarıyla karşılaşılacağı vurgulanmıştır.<sup>(63)</sup> Özellikle konservatif tedavi söz konusu olduğunda, tedavi erken, tercihen iki gün içinde, başlatılmalıdır.<sup>(14)</sup>

### Ameliyat Sonrası Bakım

Hastalar genellikle ameliyat sonrası birinci gün taburcu edilirler. Cerrahi alanda ödem gelişimini engellemek için, hastalara ameliyatlı ekstremitelerini mümkün olduğunca yüksekte tutmaları (elevasyon uygulamaları) gerektiği anlatılır, ayrıca tolere edebildikleri ölçüde yük vermelerine izin verilir. Hastalar iki haftalık aralıklarla kontrollere çağrılır; ameliyat sonrası ekin pozisyonunda yapılmış olan kısa bacak alçı/ateli ikinci ve dördüncü hafta kontrollerinde, dorsifleksiyon yavaş yavaş arttırılarak, nötral pozisyona getirilmeye çalışılır.<sup>(64)</sup> Alçı/atel ameliyattan altı hafta sonra tamamen çıkartılır. Alçı/atelin çıkarılmasını takiben parsiyel yük verme, germe ve güçlendirme egzersizlerine, hasta tarafından tolere edilebildiği düzeyde, başlanır. Hastalar ameliyatı takiben sekiz ila 10 hafta sonra yavaş yavaş tam yük vermeye geçerler. Alçı/atel içindeki immobilizasyon süresince, hastalara gastrocnemius-soleus kas kompleksine yönelik izometrik kontraksiyonlar yapmaları önerilebilir. Ayak bilek hareket açıklığı egzersizlerine alçı/atel çıkartıldıktan sonra bir fizyoterapist eşliğinde başlanır ve derecesi giderek arttırılır. Bu egzersizlerle birlikte hastaya yüzme, bisiklet sürme (spor salonlarında pedal çevirme) gibi aktiviteler de önerilebilir. Normal şartlarda hastalar ameliyat sonrası üçüncü

veya dördüncü aylarda sportif aktivitelere geri dönerler.

### Yazarların Tercih Ettiği Tedavi Şeması

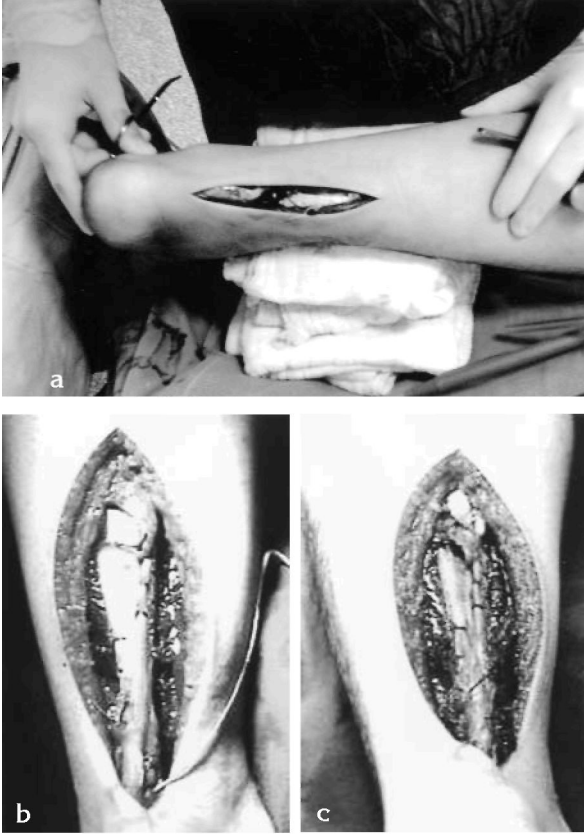Yazarlar son yıllardaki literatür bilgisi doğrultusunda sporcular, genç yetişkinler, ve tedavisi gecikmiş hastalarda açık cerrahi tamir uygulamaktadırlar. Aktif bir yaşantı süren yaşlı hastalarda da genellikle cerrahi tedavi tercih edilmektedir; bu hastalara cerrahi önerilmekle birlikte, hem cerrahi hem de konservatif tedavi modaliteleri hakkında detaylı bilgi verilmekte ve tercih hastanın kendisine bırakılmaktadır. Açık cerrahi tedavide çoğunlukla Krackow (locking-loop) tekniğiyle primer uç-uca tamir tercih edilmekte, nadiren Bunnell dikiş tekniği de kullanılmaktadır. Bu iki dikiş tekniğinin tendon tutma kapasiteleri (ve dolayısıyla tamir gücünü arttırmaları) açısından birbirlerine üstünlükleri yoktur.<sup>(65)</sup> Uç-uca tamir genellikle plantaris tendonuyla (plantaris tendonunun mevcut olduğu hastalarda) takviye edilmektedir. (Şekil 3A-B-C) Yazarların, Krackow tekniğiyle primer uç-uca tamir ve plantaris tendonuyla takviye uyguladıkları yaklaşık 40 hastalık serilerinde (ortalama takip süresi 4,5 yıl) objektif ve subjektif açılardan iyi sonuçlar elde edilmiştir (yayınlanmamış veri). Hastalara ameliyat sonrası dönemde daha önce belirtilen standard bakım şeması uygulanmıştır. Krackow tekniğiyle primer uç-uca tamir ve plantaris tendon takviyesi geç vakalarda da başarıyla tatbik edilmekte, ve komplike tamir yöntemlerine genellikle ihtiyaç duyulmamaktadır. Tamir gücünün az, re-rüptür oranının ise yüksek olması nedeniyle perkütan cerrahi tamir yazarlar tarafından genellikle tercih edilmemektedir.

Sedanter bir yaşantı süren ve cerrahi tedaviden herhangi bir fayda görmeyecek yaşlı kişilerde konservatif tedavi yöntemleri tercih edilmektedir. Konservatif tedavi, genellikle altı-sekiz hafta alçı içinde immobilizasyonu içermektedir. Kliniğimizin fonksiyonel ortezleme konusundaki tecrübesi ise oldukça sınırlıdır.

### Sonuç

Aşil tendon yırtıklarının tedavisi büyük ölçüde cerrahın ve hastanın kişisel tercihlerine bağlıdır. Eğer en uygun sonuçların alınması hedefleniyorsa, cerrahi tedavi muhtemelen seçilmesi gereken tedavi yöntemidir. Sporcular ve yüksek fiziksel aktivite düzeyine sahip hastalar cerrahi olarak tedavi





**Şekil 3 a,b,c:** Akut aşil tendon yırtığı nedeniyle opere edilen orta-yaşlı bir erkek hasta. a: Tendona göre medial yerleşimli longitudinal cilt kesisi ve bunu takip eden fasya kesileri sonrası tendondaki total yırtık tam olarak ortaya kondu; b: Bu yırtığın tedavisinde, Krackow (locking-loop) dikiş tekniğiyle primer uç-uca tamir uygulandı; c: Tamir, plantaris tendonu ile takviye edildi.

edilmelidirler. Açık tamir istemeyen hastalarda, muhtemelen kozmetik sebepler veya açık tamirin daha büyük bir operasyon olduğunu düşünmeleri nedeniyle, perkütan tamir düşünülmelidir. Konservatif tedavi ise operatif tedaviden belirgin bir fayda sağlaması beklenmeyen, yaşlı hastalar için saklanmalıdır.

**Yazışma adresi:** Doçent Dr. Mustafa Karahan  
Marmara Üniversitesi Hastanesi Ortopedi  
ve Travmatoloji Anabilim Dalı  
Tophanelioğlu Cad., No: 13/15  
Altunizade-İstanbul

### Kaynaklar

1. Rufai A, Ralphs JR, Benjamin M: Structure and histopathology of the insertional region of the human Achilles tendon. J Orthop Res 1995, 13(4): 585-93.
2. Maffulli N: Rupture of the Achilles tendon. J Bone Joint Surg 1999, 81-A(7): 1019-36.

3. Lagergren C, Lindholm A: Vascular distribution in the Achilles tendon. An angiographic and microangiographic study. Acta Chir Scandinavica 1959, 116(5-6): 491-6.
4. Astrom M, Westlin N: Blood flow in the human Achilles tendon assessed by laser Doppler flowmetry. J Orthop Res 1994, 12(2):246-52.
5. O'Brien M: Functional anatomy and physiology of tendons. Clin Sports Med 1992, 11(3), 505-20.
6. Ross MH, Romrell LJ: Connective tissue. In: Histology: A Text and Atlas. Ed 2, Williams and Wilkins, Baltimore, 1989, s: 85-116.
7. Komi PV, Fukashiro S, Jarvinen M: Biomechanical loading of Achilles tendon during normal locomotion. Clin Sports Med 1992, 11(3), 521-31.
8. Best T, Garrett W: Basic science of soft tissue: Muscle and tendon. In: Orthopaedic Sports Medicine, DeLee J, Drez D (eds), WB Saunders, Philadelphia, 1994, s: 1-45.
9. Moller M: On the treatment of Achilles tendon rupture: a prospective randomised study of the results after surgical and nonsurgical treatment. Phd Thesis, Institute of Surgical Sciences, Göteborg, İsveç, 2001.
10. Barfred T: Achilles tendon rupture. Aetiology and pathogenesis of subcutaneous rupture assessed on the basis of the literature and rupture experiments on rats. Acta Orthop Scand 1973, 152 (suppl):3-126.
11. Josza L, Kannus P: Histopathological findings in spontaneous tendon ruptures. Scand J Med Sci Sports 1997, 7(2): 113-8.
12. Komi P: Relevance of in-vivo force measurements to human biomechanics. J Biomechanics 1990, 23(Suppl 1): 23-34.
13. Renstrom P, Johnson RJ: Overuse injuries in sports. A review. Sports Med 1985, 2(5): 316-33.
14. Carden DG, Noble J, Chalmers J, Lunn P, Ellis J: Rupture of the calcaneal tendon. The early and late management. J Bone Joint Surg 1987, 69-B(3):416-20.
15. Cetti R, Christensen SE, Ejsted R, Jensen NM, Jorgensen U: Operative versus nonoperative treatment of Achilles tendon rupture. A prospective randomized study and review of the literature. Am J Sports Med 1993, 21(6): 791-9.
16. Puddu G, Ippolito E, Postacchini F: A classification of Achilles tendon disease. Am J Sports Med 1976, 4(4):145-50.
17. Hattrup SJ, Johnson KA: A review of ruptures of the Achilles tendon. Foot and Ankle 1985, 6(1): 34-8.
18. Carr A, Norris S: The blood supply of the calcaneal tendon. J Bone Joint Surg 1989, 71-B(1): 100-1.
19. Kannus P, Josza L: Histopathological changes preceding spontaneous rupture of a tendon. A controlled study of 891 patients. J Bone Joint Surg 1991, 73-A(10): 1507-25.
20. McMaster PE: Tendon and muscle ruptures. Clinical and experimental studies on the causes and location of subcutaneous ruptures. J Bone Joint Surg 1933, 15: 705-22.
21. Barfred T: Kinesiological comments on subcutaneous rup-

- tures of the Achilles tendon. *Acta Orthop Scandinavica* 1971, 42(5): 397-405.
22. Barfred T: Experimental rupture of the Achilles tendon. Comparison of various types of experimental rupture in rats. *Acta Orthop Scandinavica* 1971, 42(6): 528-43.
23. Postacchini F, Puddu G: Subcutaneous rupture of the Achilles tendon. *Int Surg* 1976, 61(1): 14-8.
24. Inglis AE, Sculco TP: Surgical repair of ruptures of the tendo Achillis. *Clin Orthop* 1981, 156: 160-9.
25. Balasubramaniam P, Prathap K: The effect of injection of hydrocortisone into rabbit calcaneal tendons. *J Bone Joint Surg* 1972, 54-B(4): 729-34.
26. Kennedy JC, Willis RB: The effects of local steroid injections on tendons: a biomechanical and microscopic correlative study. *Am J Sports Med* 1976, 4(1): 11-21.
27. McWhorter JW, Francis RS, Heckmann RA: Influence of local steroid injections on traumatized tendon properties. A biomechanical and histological study. *Am J Sports Med* 1991, 19(5): 435-9.
28. Inglis AE, Scott WN, Sculco TP: Ruptures of the tendo achillis. An objective assessment of surgical and non-surgical treatment. *J Bone Joint Surg* 1976, 58-A(7): 990-3.
29. Bradley JP, Jibone JE: Percutaneous and open surgical repairs of Achilles tendon ruptures. A comparative study. *Am J Sports Med* 1990, 18(2): 188-95.
30. DiStefano VJ, Nixon JE: Achilles tendon rupture: Pathogenesis, diagnosis, and treatment by a modified pull-out wire technique. *J Trauma* 1972, 12(8): 671-7.
31. Leppilahti J, Foroman K, Puranen J: Outcome and prognostic factors of Achilles tendon rupture repair using a new scoring method. *Clin Orthop* 1998, 346: 152-61.
32. Bosworth DM: Repair of defects in the tendo Achillis. *J Bone Joint Surg* 1956, 38-A(1): 111-4.
33. Arner O, Lindholm A, Lindvall N: Subcutaneous rupture of the Achilles tendon. A new roentgendiagnostic method. *Acta Chir Scand.* 1960 15; 119:523-5.
34. Ozaki J, Fujiki J, Sugimoto K, Tamai S, Masuhara K: Reconstruction of neglected Achilles tendon rupture with marlex mesh. *Clin Orthop* 1987, 238: 204-8.
35. Giannini S, Girolami M, Ceccarelli F, Catani F, Stea S: Surgical repair of Achilles tendon ruptures using polypropylene braid augmentation. *Foot Ankle Int* 1994, 15(7): 372-5.
36. Cetti R, Christensen SE, Reuther K: Ruptured achilles tendons treated surgically under local anaesthesia. *Acta Orthop Scand.* 1981, 52(6):675-7.
37. Andersen E, Hvass I: Suture of Achilles tendon rupture under local anesthesia. *Acta Orthop Scand* 1986, 57(3): 235-6.
38. Sejberg D, Hansen L, Dalsgaard S: Achilles tendon ruptures operated on under local anesthesia. Retrospective study of 81 nonhospitalized patients. *Acta Orthop Scand* 1990, 61(6): 549-50.
39. Soldatis J, Goodfellow DF, Wilber J: End-to-end operative repair of Achilles tendon rupture. *Am J Sports Med* 1997, 25(1): 90-5.
40. Krackow K, Thomas S, Jones L: A new stitch for ligament-tendon fixation. *J Bone Joint Surg* 1986, 68-A(5): 764-6.
41. Jaakkola J, Hutton W, Beskin J, Lee GP: Achilles tendon rupture repair: biomechanical comparison of the triple bundle technique versus the Krackow locking loop technique. *Foot Ankle Int* 2000, 21(1): 14-7.
42. Webb J, Moorjani N, Radford M: Anatomy of the sural nerve and its relation to the Achilles tendon. *Foot Ankle Int* 2000, 21(6): 475-7.
43. Aldam C: Repair of calcaneal tendon ruptures. A safe technique. *J Bone Joint Surg* 1989, 71-B(3): 486-8.
44. Ma GW, Griffith TG: Percutaneous repair of acute closed ruptured Achilles Tendon. *Clin Orthop* 1977, 128: 247-55.
45. Rowley DI, Scotland TR: Rupture of the Achilles tendon treated by a simple operative procedure. *Injury* 1982, 14(3): 252-4.
46. Klein W, Lang DM, Saleh M: The use of the Ma-Griffith technique for percutaneous repair of fresh ruptured tendo Achillis. *Chir Organi Mov.* 1991, 76(3):223-8.
47. Hockenbury RT, Johns JC: A biomechanical in vitro comparison of open versus percutaneous repair of tendon Achilles. *Foot Ankle* 1990, 11(2):67-72.
48. Gillies H, Chalmers J: The management of fresh ruptures of the tendo Achillis. *J Bone Joint Surg* 1970, 52-A(2): 337-43.
49. Lea RB, Smith L: Non-surgical treatment of tendo Achillis rupture. *J Bone Joint Surg* 1972, 54-A(7): 1398-1407.
50. Nistor L: Surgical and non-surgical treatment of Achilles Tendon rupture. A prospective randomized study. *J Bone Joint Surg*, 1981, 63-A(3):394-9.
51. Stein SR, Luekens CAJr: Closed treatment of Achilles tendon ruptures. *Orthop Clin North Am* 1976, 7(1): 241-6.
52. Persson A, Wredmark T: The treatment of total ruptures of the Achilles tendon by plaster immobilisation. *Int Orthop* 1979, 3(2): 149-52
53. Kellam JF, Hunter MB, McElwain JP: Review of the operative treatment of Achilles tendon rupture. *Clin Orthop* 1985, 201: 80-3.
54. Washburn SD, Caiozzo VJ, Wills CA, Hunt BJ, Prietto CA: Alterations in the in vivo torque-velocity relationship after Achilles tendon rupture. Further evidence of speed-specific impairment. *Clin Orthop* 1992, 279:237-45.
55. Saleh M, Marshall PD, Senior R, MacFarlane A: The Sheffield splint for controlled early mobilisation after rupture of the calcaneal tendon. A prospective, randomised comparison with plaster treatment. *J Bone Joint Surg* 1992, 74-B(2):206-9.
56. Eames M, Eames N, McCarthy K, Wallace R: An audit of the combined non-operative and orthotic management of ruptured tendo Achillis. *Injury* 1997, 28(4): 289-92.
57. McComis GP, Nawoczenski DA, DeHaven KE: Functional bracing for rupture of the Achilles tendon. Clinical results and analysis of ground-reaction forces and temporal data. *J*

- Bone Joint Surg 1997, 79-A(12): 1799-808.
58. Winter E, Weise K, Weller S, Ambacher T: Surgical repair of Achilles tendon rupture. Comparison of surgical with conservative treatment. Arch Orthop Trauma Surg 1998, 117(6-7):364-7.
59. Lo IK, Kirkley A, Nonweiler B, Kumbhare D: Operative versus nonoperative treatment of acute Achilles tendon ruptures: a quantitative review. Clin J Sport Med 1997, 7(3):207-11.
60. Beskin JL, Sanders RA, Hunter SC, Hughston JC: Surgical repair of Achilles tendon ruptures. Am J Sports Med 1987,
61. Lindholm A: A new method of operation in subcutaneous rupture of the Achilles tendon. Acta Chir Scandinavica 1959, 117: 261-70.
62. Wapner KL, Pavlock GS, Hecht PJ, Naselli F, Walther R: Repair of chronic Achilles tendon rupture with flexor hallucis longus tendon transfer. Foot and Ankle. 1993, 14(8): 443-9.
63. Myerson M: Instructional course lecture. American Academy of Orthopaedic Surgeons, Annual Meeting, San Francisco, 2001.
64. Maffuli N, Dymond NP, Regine R: Surgical repair of ruptured Achilles tendon in sportsmen and sedentary patients: a longitudinal ultrasound assessment. Int J Sports Med 1990,
65. Yıldırım Y, Esemeli T: Initial pull-out strength of tendon sutures: an in vitro study in sheep Achilles tendon. Foot Ankle Int 2002, 23(12): 1126-30.

