

Dinamik Sonografik İnceleme

Muharrem İNAN*, Leslie E. GRISSOM**, H. Theodore HARCKE **

Gelişimsel kalça çıkığıında (GKÇ) erken tanı başarılı tedavinin değişmez şartı olarak kabul edilmektedir. Bu amaçla, bazı tarama yöntemleri tüm dünyada kullanılmaktadır. Ortoloni, Barlow testleri ve abduksiyon kısıtlılığı kolay uygulanabilir olmaları ve maliyetlerinin düşük olması nedeniyle uzun yıllar kullanılmışlardır. Ancak yalancı negatif ve pozitif sonuçlar tedavide gecikmeye yada gereksiz tedaviye neden olmaktadır^(1,2). Son yıllarda klinik testlerle birlikte uygulanan Ultrasonografik (USG) tarama yöntemlerinin gelişmiş ülkeler tarafından standart tarama programı olarak kullanıldığını ve cerrahi tedavi gerektiren GKÇ oranının hızla azaldığını görmekteyiz⁽³⁻⁷⁾.

USG yönteminin en önemli avantajı, özellikle doğumdan sonraki altı ayda henüz kemiksel gelişimini tamamlamamış kalça eklemine çok planlı olarak görüntülenebilmesidir. Pek çok farklı yöntem bildirilmesine rağmen, USG yöntemleri statik ve dinamik olarak iki gruba ayrılabilir. Statik yöntem, Dr Graf tarafından 1978 yılında dünyaya tanıtılmış ve geniş kabul görmüştür⁽⁸⁻¹⁰⁾. Bu teknikte amaç, femur başının pozisyonunu belirlemek ve asetabulum gelişimini açısız olarak ortaya koymaktır. Statik USG yönteminin dezavantajı stabil olmayan yada çökabilir kalçanın tespit edilememesi ve interobserver-intraobserver hata sonuçlarının literatürde yüksek olarak bildirilmesidir. Dinamik USG, Dr Harcke tarafından 1982 yılında geliştirildi^(2,7,11-13). Dinamik USG ile temel olarak belirlenmeye çalışılan nokta, kalça eklemine morfolojisinden çok femur başının pozisyonu ve stabilitesidir. Kalça eklemi normal pozisyonda ise stabilite kaybı yoksa bu kalça normal kabul edilir.

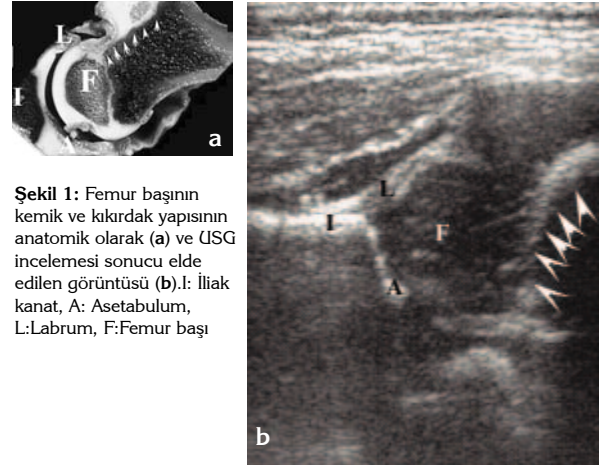
1993 yılında Graf ve Harcke, statik ve dinamik tekniğin birleştirilmesi ve "dinamik standart minimum inceleme" olarak adlandırılması konusunda görüş birliğine varmıştır. Bu inceleme Graf yöntemine (koronal nötral) ek olarak yapılacak transvers

fleksiyon incelemesini kapsar. Ülkemizde, Graf yöntemi ortopedistler tarafından kullanılmaktadır ve bu konuda düzenlenen kurslar ile yöntemin başarılı uygulaması sağlanmaktadır. Bu çalışmanın amacı, dinamik standart minimum incelemenin avantajlarını vurgulamaktır.

Anatomi ve muayene tekniği

Yeni doğanda asetabulumun büyük bölümü, femur başı ve boynu henüz kırkdak yapısındadır. USG ile hipoekoik yapıda olan kırkdak yumuşak dokudan kolaylıkla ayrılabilir. İleum, ischium ve pubis kemikleşme merkezleri birbirinden kırkdak doku ile ayrılır ve asetabulumun şeklini USG ile anlamamıza yardımcı olur (Şekil 1.A,B). Bu üç yapı ve asetabulumdan laterale doğru uzanan labrum normalde femur başını kaplar. Çok keskin sınırları olmamakla birlikte femur hareket ettirildiğinde femur başı ve asetabulum kırkdak yapıları bir birinden ayırt edilebilir. Labrumun hyalin kırkdaktan fibröz kırkdığa değiştiği uç bölgesi hiperekomenik nokta olarak görülür. Eklem kapsülü lateralden femur başını kaplar. Eklem kapsülünün üzerinde gluteus medius ve minimus hipoekojenik olarak görülür.

Femur başı kemikleşme merkezi doğumdan sonra 2 ay ile 8 ay arasında radyolojik olarak görünür hale gelir. Kalça çıkığı olan tarafta kemik-



Şekil 1: Femur başının kemik ve kırkdak yapısının anatomik olarak (a) ve USG incelemesi sonucu elde edilen görüntüsü (b). I: İliak kanat, A: Asetabulum, L: Labrum, F: Femur başı

*Ortopedi ve Travmatoloji Uzmanı, Malatya, TÜRKİYE

** Radyoloji Uzmanı, Al duPont Hospital for Children, Wilmington, DE, USA

leşme gecikmesi klasik bulgu olarak beklenir. Ancak, sağ ve sol femur başı kemikleşme merkezleri normal kaçada da birbirinden farklı görünümde olabilir. USG ile ilk olarak femur başında görüntülenen yapılar kan damarlarıdır ve zamanla gerçek kemikleşme gözlenir. Femur başında kemikleşmenin tamamlanması ile USG ile kalça eklemine incelenmesi imkansız hale gelir. Bizim deneyimize göre bu bir yaş civarındadır.

USG muayenesi için, yenidoğan döneminde (0-3 ay) 7.5 MHz, 3-7 ay arasında 5 MHz lineer baş tercih edilir. Büyük bebeklerde bazen 3 MHz baş kullanılabilir.

Hastanın hazırlanması

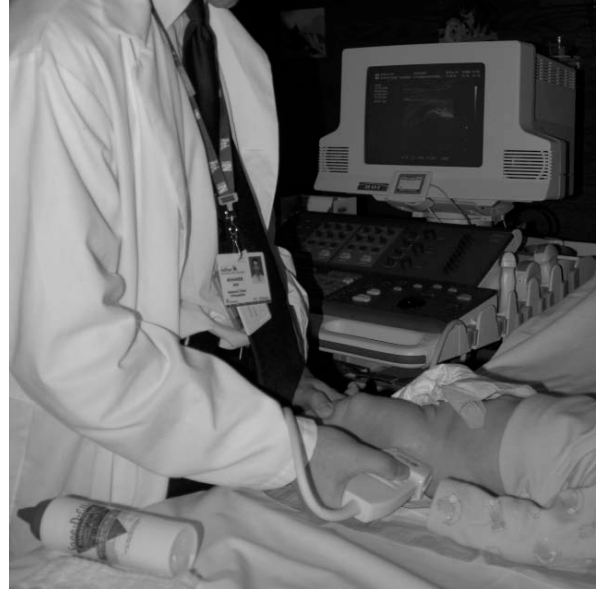
3 aylık ve daha küçük olan bebekler muayeneden 2-3 saat önce anne sütü ile beslenir. Muayene sırasında biberon ile besleme muayeneyi kolaylaştırır. Bebekler kullanılan örtülerle mümkün olduğu kadar sıcak tutulmaya çalışılır. 3 aydan büyük bebeklerde muayene sırasında rahatlamayı sağlamak için oyuncaklar kullanılabilir.

Hastanın hikayesi

USG muayenesi öncesinde, daha önce gerçekleştirilen kalça muayenesi, ailesel kalça çıkığı öyküsü, doğum şekli ve ek patolojiler sorularak kayıt edilir.

USG incelemesi

Dinamik USG incelemesi yapılırken adlandırma, vücuda göre transducer pozisyonu (Koronal ve Transvers) ve kalça eklemine hareketi (Nötral ve Fleksiyon) ile belirlenir (koronal nötral yada transvers fleksiyon v.b.). Görüntüleme işlemi, bebeğin ayakları incelemeyi yapan kişiye dönük olacak şekilde sırt üstü yatarken kalça eklemine lateralinden yada posterolateralinden yapılır (Şekil 2). Sağ kalça incelenirken, sağ el ile hastanın bacağı tutulur ve sol el ile transducer kontrol edilir. Başlangıçta sol el ile transduceri kullanmak zor olsa da kısa zamanda alışılabilir. Yeni hasta için, koronal nötral, transvers fleksiyon/abduksiyon, transvers fleksiyon/adduksiyon kaydedilen resimler değerlendirilir (dinamik standart minimum inceleme). Eğer gerekiyorsa, transvers nötral, koronal fleksiyon transducer midastebulumda, koronal fleksiyon nötralde ve transducer posterior asetabulumda, son olarak da coronal fleksiyon stres ile birlikte ve transducer pos-

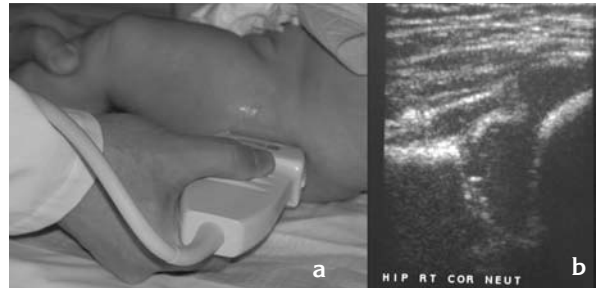


Şekil 2: Muayene sırasında bebeğin ve incelemeyi yapan kişinin pozisyonu.

terior asetabulum da iken ek görüntüler elde edilebilir.

Koronal nötral inceleme

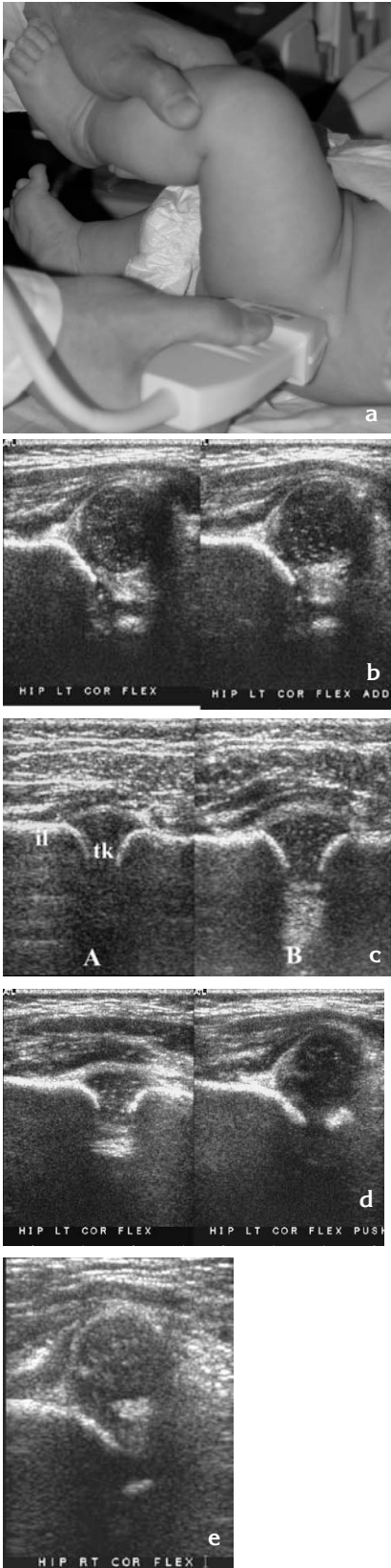
Bu inceleme Graf yöntemi ile aynıdır ancak hasta yan değil sırtüstü yatırılır. Muayene edilecek tarafta bacak fizyolojik ekstensiyondadır. Transducer vücut uzun eksenine paralel olacak şekilde kalça lateralinden yerleştirilir (Şekil 3A-B). Bu aşamadaki inceleme Graf tekniği ile benzer olduğundan ayrıntılar vermiyoruz. Ancak, Harcke tekniğinde asetabulumun gelişimini göstermek için açılmalı ölçüm yapılmaz.



Şekil 3: Koronal nötral incelemede transducer pozisyonu ve normal kalça eklemine USG görüntüsü.

Koronal Fleksiyon inceleme (isteğe bağlı)

Transducer pozisyonu değiştirilmeden femur 90° fleksiyona getirilir (Şekil 4A). Bu görünümde, incelemeyi yapan kişi transduceri anterior-posterior yönde hareket ettirerek tüm kalça eklemine



Şekil 4. A. Koronal fleksiyon incelemesinde transducer ve kalça ekleminin pozisyonu. **B.** Koronal fleksiyonda, femur başının ortasından geçen kesitte normal kalçanın nötral ve adduksiyonda çekilen USG görüntüsü. **C.** Koronal fleksiyonda asetabulumun posteriyordan geçen kesitte normal kalça ekleminin istirahat halinde ve posteriora doğru baskı yapılırken elde edilen USG görüntüleri. **D.** Koronal fleksiyonda, stabil olmayan kalça ekleminde, istirahat halinde posterior asetabulumda görünmeyen femur başının dizden baskı uygulandığında görünür hale gelmesi. **E.** Çıkık kalça ekleminin koronal fleksiyon incelemesinde USG görüntüsü.

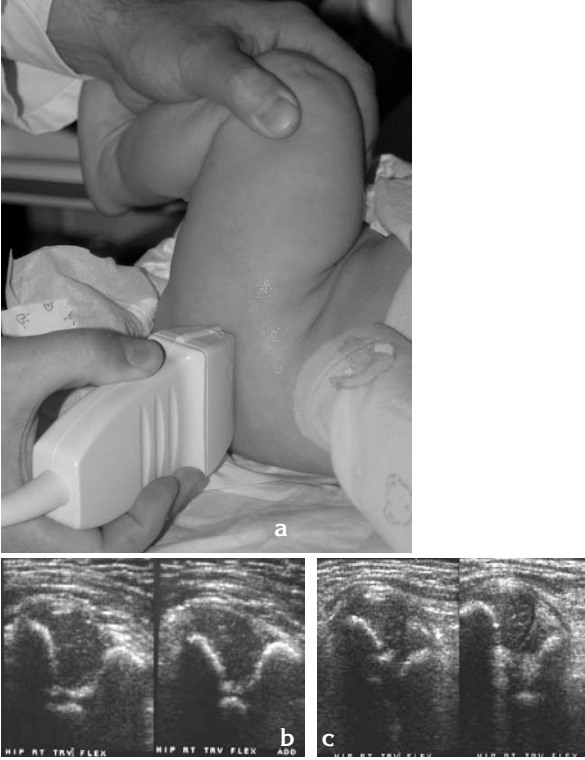
incelemelidir. Orta noktada asetabulumun tüm femur başını kapladığı izlenir. İliak kanat lateral sınırı bu görünümde belirlenir ve bu görünüm kullanılarak transducerin pozisyonunun horizontal olması sağlanmalıdır. Normal kalçada "kaşık içinde top" görünümü karakteristiktir. Bu şekilde femur başı top, asetabulum kaşık ve iliak kanat kaşığının sapını oluşturur (Şekil 4B). Koronal fleksiyon incelemesinde kalça 90° fleksiyon pozisyonunda iken; Transducer asetabulumun posterior sınırını gösterecek şekilde yerleştirilir. Asetabulumun posterior sınırını belirlemek için triradiate kırıkdağın posterior dudağı önemli bir referans noktasıdır. Bu incelemede yukarı ve aşağıda kemik yapı, orta noktada ise hipoekoik triradiat kırıkdağ görünür (Şekil 4C). Normalde bu incelemede femur başı görünmez. Stabil olmayan kalçada, dizden baskı uygulandığında femur başı görünür hale gelir (Şekil 4D).

Yarı çıkık kalçada, asetabulum referans olarak alındığında femur başı posteriora ve laterale hareket eder. USG ile femur başı ve asetabulum arasında yumuşak doku yoğunluğu izlenir. Tam çıkıkta femur başı iliak kemik üzerinde izlenir (Şekil 4E). Posterior çıkıklarda, femur başı asetabulumun posterior sınırının lateralinde izlenir. Ancak, proksimal femurun asetabulumu perdelemesinden dolayı asetabulum görülemez.

Asetabulumun şekli net olarak koronal fleksiyon görünümünde ortaya konabilir. Burada yapılan inceleme Graf yöntemiyle benzerlik gösterir. Ancak, açısal ölçümler yerine labrumun pozisyonu, asetabulumun eğimi ve femur başı ile ilişkisi subjektif olarak değerlendirilir.

Transvers Fleksiyon İnceleme

Kalçanın 90° fleksiyon pozisyonu korunurken, transducer 90° döndürülerek vücut uzun eksenine dik duruma getirilir (Şekil 5A). Bu görünümde, femur diafiz ve metafizi hipoekoik femur başının yanında güçlü eko verirler. Asetabulum femur başının posteriorunda bulunur ve "U" şeklinde görünür. Femur abduksiyon ve adduksiyon pozisyonuna getirilirken, femur başı hareketi USG ile izlenir. Bu hareket sırasında asetabulumun şekli değişir. Kalça ekleminin maksimum abduksiyonda iken asetabulum U şeklinde, adduksiyonda iken V şeklinde görülür (Şekil 5B). Tam çıkık kalçada asetabulum da izleyeceğimiz U ve V şekli bozulur (Şekil 5C).

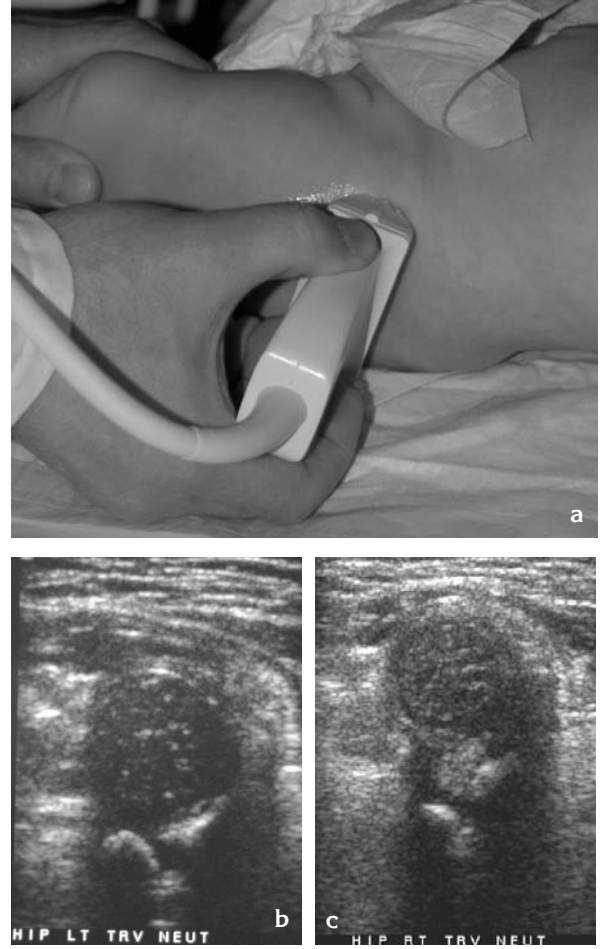

Şekil 5: Transvers fleksiyon inceleme.
A. Transducer ve kalça ekleminin pozisyonu
B. Transvers fleksiyon incelemesinde, normal kalça ekleminin nötralde ve adduksiyon pozisyonunda USG görünümü.
C. Çıkık kalça ekleminin transvers fleksiyon incelemesinde görünümü.

Daha sonra stabil olmayan kalça eklemi tespit etmek için, adduksiyon pozisyonunda kalça kibarca posteriora doğru bastırılır (Barlow testi). Bu incelemenin amacı koronal fleksiyon incelemesinde tespit edilen çıkabilir kalçanın yada stabilite kaybını ikinci defa kontrolüdür. Son olarak kalça eklemi maksimum abduksiyona getirilir (Ortoloni testi) ve kalçanın redükte olup olmadığı kontrol edilir (Şekil 5D). Stabil olmayan kalçada çıkığın redüksiyonu da en iyi bu incelemede belirlenebilir.

Transvers nötral inceleme (isteğe bağlı)

Transducerin pozisyonu korunurken, kalça eklemi ekstensiyona getirilir (Şekil 6A). Bu incelemede femur başı ve triradiat kırık merkezinden geçen bir kesit alınır. Transducer kaudal yönde hareket ettirilerek bu nokta bulunmaya çalışılır. Normal kalçada eko vermeyen femur başı triradiat kırıkdağın karşısında bulunur. Elde edilen bu görünüm bir çiçeğe benzetilmektedir. Bu görünümde femur başı çiçeğin ortasındaki kısmı, iskiüm ve pubis taban kısmını, triradiat kırıkdaktan yansıyan ekoda sap kısmını oluşturur (Şekil 6B). Femur başı oluş-



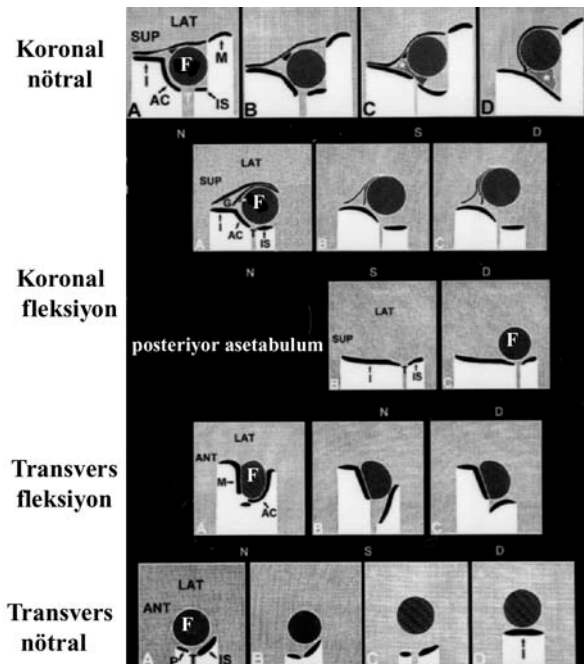
Şekil 6: Transvers nötral inceleme.
A. Transducer ve kalça ekleminin pozisyonu.
B. Normal kalça ekleminin transvers nötral incelemede görünümü.
C. Transvers nötral incelemede çıkık kalçanın USG görünümü.

tuktan sonra meydana gelen eko görünümü triradiat kırıkdağ ile karışabileceği için dikkatli olunmalıdır.

Eğer incelenen kalçada femur başının pozisyonu normal değilse, femur başı ile triradiat kırıkdağ arasında mesafe artar ve yumuşak doku yoğunluğu görünür (Şekil 6C). Yarı çıkık kalçada, femur başı posteriora doğru hareket eder, ancak asetabulum ile temas halindedir. Femur başı çıkık kalçada posterior ve superiora doğru hareket eder. Çıkık daha fazla ilerlediğinde femur başı ile umun üzerinde izlenir ve femur başının ekoik gölgesi medialde izlenir. Bunu normal kalçadan ayırmak için triradiat kırıkdağın hipoeoik gölgesine bakmalıyız. Çıkık kalçada bu hipoeoik görünüm kaybolur (Şekil 6C). Bu görünümde femur başı kemikleşme merkezi de incelenir.

USG raporunun hazırlanması

1. Muayene sonucu, normal, yarı çıkık ve çıkık olarak rapor edilir (Şekil 7).
2. Kalça stabilitesi Ortoloni ve Barlow manevrası sırasında değerlendirilir ve sonuçlar; normal, stabil olmayan, yarı çıkık, redükte edilebilir çıkık ve redükte edilemez çıkık şeklinde rapor edilir. Stabil olmayan kalça tanısı için kalça eklemine istirahatte yarı çıkık pozisyonda olması, stresle pozisyonunun değişmesi ve tam çıkık görülmemesi gerekmektedir.
3. Kalça eklemine gelişimi, asetabulum derinliği ve eğimi, labrum gelişimi ve femur başı ile ilişkisi not edilir.



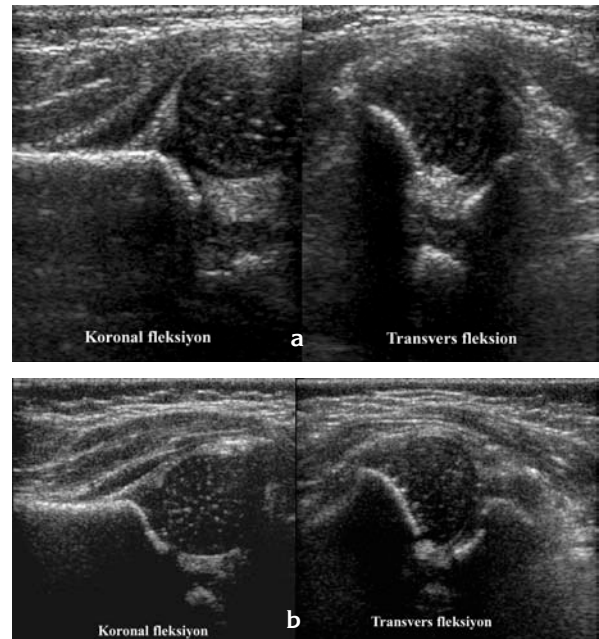
Şekil 7: Dinamik USG sınıflaması (N:Normal, S:Sublukse, D: Disloke)

Niçin dinamik standart minimum inceleme?

Ülkemizde USG incelemesi genellikle klinik muayene sırasında kalça çıkığında şüphelenilen bebeklerde uygulanır. Klinik muayene sırasında bebeğin tam olarak rahat olmaması muayenede güçlükler ve yanlış tanıya neden olur. Klinik muayene sonucunda pozitif Barlow testi olan bebekler USG de normal olarak izlenebilir. Ayrıca, USG ile stabil olmayan kalça tanısı konulan bebekler klinik muayenede normal olabilir. Klinik muayene ile USG incelemesi arasında düşük korelasyon olmasına rağmen, USG daha duyarlı bir yön-

tem olarak kabul edilir. Ayrıca, USG incelemesi sırasında klinik muayenelerin tekrarlanması, statik yöntemden farklı olarak, çıkabilir, stabil olmayan yada redükte olabilir kalçanın tanınması açısından önemlidir. Doğumdan sonra ilk bir ayda USG ile stabil olmayan kalça tanısı konulan bebekler 4-6 hafta sonra tekrar kontrol edilmelidir. Çünkü; stabilite kaybı bu dönem içinde genellikle kendiliğinden düzelir.

Dinamik USG tekniğinin diğer bir avantajı, incelemenin Pavlik bandajı varken de yapılabilmesidir^(15,16). Dinamik yöntemde, pavlik bandajı içinde tedavinin etkinliğini ve asetabulumun gelişimini takip etmek için tranvers fleksiyon ve koronal fleksiyon görüntüleri yeterlidir (Şekil 8A,B). Dinamik USG aynı zamanda bandajın pozisyonunun ayarlanmasına da yardımcı olmaktadır. Koronal fleksiyon da stres testi genellikle tedavinin sonlandırılmasına karar vermede kullanılır. USG ile normal kalça gelişimi ve stabilitesi elde edilen hastalarda muayene sonlandırılmadan önce radiografik tetkik uygulanarak hasta kaydının yapılması ileriki yıllarda meydana gelecek olası sorunlarda geriye dönük inceleme yapmamızı kolaylaştırır.



Şekil 8: Pavlik bandajı içerisinde koronal fleksiyon ve transvers fleksiyon US incelemesi.

A. Yarı çıkık kalça tanısı konulan bebeğin Pavlik bandajı içerisindeki ilk kontrolü. Bu inceleme sonucuna göre Pavlik bandajının pozisyonu ayarlanabilir.

B. Pavlik bandajı sonlandırılmadan önce kalçanın USG görüntüsü.

Şu ana kadar dinamik USG ile incelenen yaklaşık 12.000 hastadan elde edilen bilgiler ışığında, bu yöntemin başarıya ulaşması için tedaviyi gerçekleştiren hekim ile muayeneyi yapan hekim arasındaki iyi bağlantı son derece önemlidir. Günümüzde bu tanı yönteminin ortopedistler tarafından uygulanması kuşkusuz başarı şansını arttıracaktır. Ancak, yeterli tecrübe elde edilene kadar, muayene bulgularının daha tecrübeli radyologlar yada ortopedistler tarafından konsültasyonu uygun olabilir.

Sonuç olarak, uygulanan teknikten bağımsız olarak (statik yada dinamik) kalça çıkığının erken dönemde tanınabilmesi ve tedavi edilebilmesi için USG incelemesi tartışmasız gereklidir. Dinamik USG muayenesinin statik yöntemle birlikte kullanılması muayene süresini uzatabilir. Ancak, yanlış pozitif yada negatif tanıyı azaltarak hata payını en aza indireceği ayrıca stabil olmayan yada redükte olabilir kalça çıkığı tanısını koyarak ortopedistlere tedaviyi yönlendirmeleri konusunda daha çok yardımcı olacağından günümüzde USG standart olarak uygulanmalıdır.

*Yazışma Adresi: Dr Muharrem İNAN
İnönü Üniversitesi, Tıp Fakültesi
Ortopedi ve Travmatoloji AD
44069 Malatya, TÜRKİYE
e-posta: minan@inonu.edu.tr*

Kaynaklar

1. Omeroglu H, Koparal S: The role of clinical examination and risk factors in the diagnosis of developmental dysplasia of the hip: A prospective study in 188 referred young infants. Arch Orthop Trauma Surg 2001, 121: 7-11.
2. Polanuer PA, Harcke HT, Bowen JR: Effective use of ultrasound in the management of congenital dislocation and/or dysplasia of the hip. Clin Orthop 1990, 176-81
3. Tonnis D, Storch K, Ullbrich H: Results of newborn screening for CDH with and without sonography and correlation of risk factors. J Pediatr Orthop 1990, 10: 145-52
4. Suzuki S, Kasahara Y, Futami T, Ushikubo S, Tsuchiya T: Ultrasonography in congenital dislocation of the hip. Simultaneous imaging of both hips from in front. J Bone Joint Surg Br 1991, 73: 879-83
5. Omeroglu H, Bicimoglu A, Koparal S, Seber S: Assessment of variations in the measurement of hip ultrasonography by the Graf method in developmental dysplasia of the hip. J Pediatr Orthop B 2001; 10: 89-95
6. Graf R: The diagnosis of congenital hip-joint dislocation by the ultrasonic Compound treatment. Arch Orthop Trauma Surg 1980, 97: 117-33
7. Harcke HT, Grissom LE: Infant hip sonography: Current concepts. Semin Ultrasound CT MR 1994, 15: 256-63
8. Graf R: New possibilities for the diagnosis of congenital hip joint dislocation by ultrasonography. J Pediatr Orthop 1983, 3: 354-9
9. Graf R: Classification of hip joint dysplasia by means of sonography. Arch Orthop Trauma Surg 1984, 102: 248-55
10. Graf R: Fundamentals of sonographic diagnosis of infant hip dysplasia. J Pediatr Orthop 1984; 4: 735-40
11. Harcke HT, Grissom LE, Finkelstein MS: Evaluation of the musculoskeletal system with sonography. AJR Am J Roentgenol 1988, 150: 1253-61
12. Harcke HT, Clarke NM, Lee MS, Borns PF, MacEwen GD: Examination of the infant hip with real-time ultrasonography. J Ultrasound Med 1984, 3: 131-7
13. Harcke HT, Grissom LE: Performing dynamic sonography of the infant hip. AJR Am J Roentgenol 1990; 155: 837-44
14. Harcke HT, Grissom LE: Pediatric hip sonography. Diagnosis and differential diagnosis. Radiol Clin North Am 1999, 37: 787-96
15. Grissom LE, Harcke HT, Kumar SJ, Bassett GS, MacEwen GD: Ultrasound evaluation of hip position in the Pavlik harness. J Ultrasound Med 1988, 7: 1-6
16. Harding MG, Harcke HT, Bowen JR, Guille JT, Glutting J: Management of dislocated hips with Pavlik harness treatment and ultrasound monitoring. J Pediatr Orthop 1997, 17: 189-98