



# Sporcularda basit dirsek çıkıkları

## Simple elbow dislocations in athletes

Alper Gamlı<sup>1</sup>, Arel Gereli<sup>1,2</sup>

<sup>1</sup>Acıbadem Altunizade Hastanesi, Ortopedi ve Travmatoloji Bölümü, Sporcu Sağlığı Merkezi, İstanbul

<sup>2</sup>Acıbadem Üniversitesi Tıp Fakültesi, Ortopedi ve Travmatoloji Ana Bilim Dalı, İstanbul

Dirsek, omuz eklemi sonrası en sık çıkık görülen eklemdir. Çıkıkların çoğu, kırığın eşlik etmediği basit çıkıklardır. Dirsek çevresi bağları çeşitli derecelerde yaralanır, nadiren cerrahi tedavi gerekir. Çıkık eklem redüksiyonunu takiben klinik muayene ve radyolojik görüntülemelerle stabiliteden emin olunmalıdır. İnstabilite varlığında bağ tamiri veya rekonstrüksiyonu planlanmalıdır. Yaralanma sonrası erken dönemde spora dönüş çoğunlukla mümkün olmaz. Sporcu, eklem stabilitesi sağlandıktan sonra fizyoterapi desteğiyle spora dönüş için hazırlanmalıdır.

**Anahtar sözcükler:** basit dirsek çıkığı; dirsek instabilitesi; spor yaralanmaları

Elbow is the second most commonly dislocated joint following shoulder dislocations. Most of the elbow dislocations are simple dislocations that are not accompanied by fractures. Elbow ligaments are injured at various severity, rarely requiring surgical treatment. After the reduction of the dislocated joint, stability should be ensured with the help of clinical examination and radiological imaging. In the presence of instability, ligament repair or reconstruction should be planned. It is often not possible to return to sports in the early period. After providing joint stability, the athlete should be prepared for returning to sports with physiotherapy support.

**Key words:** simple elbow dislocations; elbow instability; sports injury

**D**irsek çıkıklarının neredeyse yarısı sportif faaliyetler sırasında meydana gelir.<sup>[1]</sup> Adolesan erkeklerde risk daha fazladır. En sık karşılaşılan travma türü diğer oyuncuyla çarpışmadır.<sup>[2]</sup> Kadınlarda jimnastik, dirsek çıkığının en sık görüldüğü spor dalıdır. *Snowboard* yaparken meydana gelen dirsek travmaları, kayak sporuyla karşılaştırıldığında daha sık olarak çıkığa neden olmaktadır. Bu durum, *snowboard* üzerinde her iki alt ekstremitenin fikse olması ve travma sonrası yükün görece üst ekstremiteye aktarılmasıyla açıklanabilir.<sup>[3]</sup>

### ANATOMİ

Dirsek eklemi menteşe tarzında bir eklemdir ve üç parçadan oluşur. Radiokapitellar eklemden, radiusun konkavitesi ve kapitellumun konveksitesi önemli bir sekonder stabilizatördür.<sup>[4]</sup> Dirseğin primer statik stabilizatörleri ulna troklear eklem, medial kollateral ligament kompleksi (MKLK) ve lateral kollateral ligament kompleksidir (LKLK). Eklem kapsülü, fleksör ve ekstansör origolar ise sekonder statik stabilizatörlerdir.

Anconeus, brachialis, triceps ve biceps ise dinamik stabilizatörlerdir.

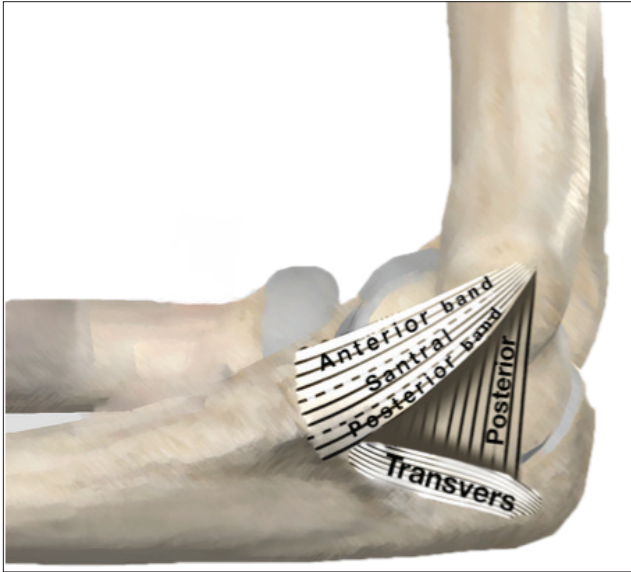
Medial kollateral ligament kompleksi üç parçadan oluşur (Şekil 1); anterior demet, posterior demet ve transvers (oblik) ligament. Anterior demet ya da sıkça bahsedildiği şekliyle medial ulnar kollateral ligament (MUKL), dirsek ekleminde valgus stresine karşı primer statik stabilizatördür. Anterior demet de kendi içinde anterior bant, posterior bant ve santral bant olarak üçe ayrılır.<sup>[5]</sup> Anterior bant hasarında oluşan valgus laksitesi 30-40° fleksiyonda maksimumdur, fleksiyona devam edildiğinde laksite azalır. Tüm anterior demetin hasarında ise laksite artışı 70-80° fleksiyona kadar devam eder.<sup>[6]</sup>

Lateral kollateral ligament kompleksi dört kısma ayrılır; radial kollateral ligament, lateral ulnar kollateral ligament (LUKL), anuler ligament ve aksesuar kollateral ligament. Lateral kollateral ligament kompleksi, dirsekte varusa karşı statik stabilizatördür ve posterolateral rotator stabiliteden sorumludur.

**İletişim / Contact:** Dr. Alper Gamlı • E-posta / E-mail: [alpergamli@gmail.com](mailto:alpergamli@gmail.com)

**ORCID iD:** Alper Gamlı, 0000-0002-7337-8149 • Arel Gereli, 0000-0002-4414-6701

**Geliş / Received:** 20 Şubat 2023 • **Revizyon / Revised:** 12 Mart 2023 • **Kabul / Accepted:** 18 Mart 2023



Şekil 1. Medial kollateral ligament kompleksi.

Basit dirsek çıkıkları herhangi bir kırık olmadan ulno-humeral eklemdaki çıkığı tanımlar. Kompleks çıkıklarda radius başı, koronoid, medial veya lateral epikondil kırıkları eşlik edebilir. Çoğu dirsek çıkığı, basit, posteriora veya posterolaterale çıkıktır.<sup>[7]</sup> Uzanmış kol üzerine düşme sonrası, el sabitken dirsek üzerindeki rotasyonel kuvvetlerle meydana gelen çıkık için posterolateral rotator instabilite tanımlanmıştır.<sup>[8]</sup> Bu yaralanmanın şu aşamalarla gerçekleştiği kabul edilir.

**1. Aşama:** Lateral ulnar kollateral ligament (LUKL) yırtılır, radial kollateral ligament ve posterolateral kapsül yaranılır.

**2. Aşama:** Koronoid distal humerusa kilitlenir. Anterior ve posterior kapsül yırtılır. Bu aşamada lateral *pivot shift* testi pozitifdir ve varus instabilitesi mevcuttur.<sup>[8]</sup> Medial ulnar kollateral ligament hâlâ sağlam olduğu için valgus instabilitesi beklenmez.

**3. Aşama:** Eksternal rotasyonun devam etmesiyle beraber MKLK posterioru yırtılmaya devam eder. Aksiyal kompresyonla beraber dirsek posteriora çıkar. Koronoid trokleanın altından kayarak posterioruna yerleşir. Kuvvet devam eder ve MUKL bu aşamada yırtılırsa valgus instabilitesi oluşur.

Posterolateral çıkığının medialden başladığını öne süren görüşler de vardır.<sup>[9]</sup> Valgus-hiperekstansiyon teorisine göre hiperekstansiyondaki dirsek üzerine düşme sonrası çıkık oluşumun ilk adımı medial yapıların hasarıdır. Medial ulnar kollateral ligament yetmezliği gelişirse koronoid, troklea üzerinde laterale kaymaya başlar ve ön kol supinasyonuyla dirsek posterolaterale çıkar.<sup>[10]</sup>

## KLİNİK DEĞERLENDİRME

Basit çıkıkta dirsekteki deformite belirgindir. Nörovasküler muayene redüksiyon öncesinde ve sonrasında derhâl değerlendirilmeli ve kaydedilmelidir. Sıklıkla ulnar sinir yaranılır, nadiren median ve radial sinir arazları bildirilmiştir.<sup>[11]</sup> Brakiyal arter yaranılması kapalı basit dirsek çıkıklarına %0,5 oranında eşlik eder.<sup>[12]</sup> Bazı yazarlar dirsek çıkıklarının sahada derhâl redükte edilmesini önerse de redüksiyon öncesi grafinin ek patolojileri göstermede faydası olacağı da düşünülmektedir.<sup>[13,14]</sup>

## REDÜKSİYON

Tüm çıkıklarda olduğu gibi hastanın rahatlatılarak kas gevşekliği sağlanması esastır. Redüksiyon basit bir traksiyonla kolaylıkla sağlanır. Koronoidi humerusun altından atlamak için ön kola supinasyon ve dirseğe valgus uygulanabilir. Redüksiyon hissi ve hastada rahatlama belirgindir. Redüksiyon sonrası en önemli aşama stabilitenin değerlendirilmesidir. Dirsek eklemi fleksiyon ve ekstansiyona getirilerek stabilitesi değerlendirilir. Tam ekstansiyonda dirsek sublukse oluyorsa, ön kol pronasyona alınarak değerlendirilir ve stabil olduğu görülürse 90° fleksiyonda ön kol pronasyonda tespit edilir. Dirsek bu pozisyonda da stabil değilse cerrahi planlanmalıdır.

Redükte edilmiş dirsek lateral grafide troklear sulkustan olekranona kadar ölçülen ulnohumeral mesafenin 4 mm veya daha fazla olması drop bulgusu olarak tanımlanır ve cerrahi tespit gerekliliğini gösterir.<sup>[15]</sup> Floroskopik muayene altında tam ekstansiyonda ve 30° fleksiyonda valgus ve varus stres ile instabilite gösterilebilir.<sup>[16]</sup> Bilgisayarlı tomografi (BT), eklem içi serbest cisimler için uyarıcı olabilir. Akut dönemde manyetik rezonans (MR) ihtiyacı sınırlı olsa da yumuşak doku yaralanmalarını detaylı olarak gösterir.<sup>[17]</sup> Kronik dönemde ise özellikle semptomatik hastalarda kıymetli bilgiler verir. Dirseğin 30° fleksiyonunda alınan koronal kesitlerde kollateral ligamentlerin avülsiyonu tipiktir, radius başı ve ulnanın, humerusa göre posteriora yer değiştirdiği görülebilir.<sup>[18]</sup> Sagittal kesitlerde radiokapitellar uyumsuzluğun 2 mm'yi aşması, aksiyal kesitlerde ulnohumeral uyumun 1 mm üzerinde bozulması instabilite açısından uyarıcıdır.<sup>[19]</sup>

## KONSERVATİF TEDAVİ

Çoğu basit dirsek çıkığı cerrahi müdahale gerekmeden mükemmel olarak iyileşir.<sup>[20]</sup> Üç hafta uzun kol atelde dirsek eklemi hareketsiz bırakmak, eklem sertliği ve hareket açıklığında azalmaya sebep olmaktadır.<sup>[21]</sup> Hemen harekete başlamak rekürren instabilite riski oluşturmaz.<sup>[22]</sup> Erken hareket verilen tedavi protokollerinde altıncı hafta dirsek skorlamalarında ve hareket açıklığında olumlu fark oluşurken, birinci yıl

sonunda fark görülmediği gösterilmiştir.<sup>[22]</sup> Redüksiyon sonrası muayenede dirsek stabilse, birkaç gün içinde valgus ve varus streslerini nötralize eden dinamik bir dirsek splinti takılarak erken hareket verilmeli ve fizyoterapi başlanmalıdır. Eğer ekstansiyonda instabilite meydana geliyorsa, stabilizasyonun kaybedildiği noktada ortez (*splint*) yardımıyla dirsek ekstansiyonu bloke edilmelidir fakat fleksiyon kısıtlanmamalıdır. Haftalık takiplerle hastanın endişesinin kaybolduğu açılarla ekstansiyon derecesi artırılır. Redüksiyon sonrası üçüncü ve dördüncü hafta grafilerde drop bulgusu instabilite göstergesi olarak kabul edilir ve cerrahi endikasyonu olarak değerlendirilebilir.<sup>[15]</sup> Bazı hastalarda sadece yeterli kas güçlendirme egzersizleriyle bu bulgunun kaybolduğu gösterilmiştir.<sup>[23]</sup> Altıncı hafta ortez kullanımı sonlandırılır, günlük aktivitelere izin verilir ve kas kuvvetlendirme egzersizlerine başlanır. Spora dönüş üç aydan önce önerilmez.

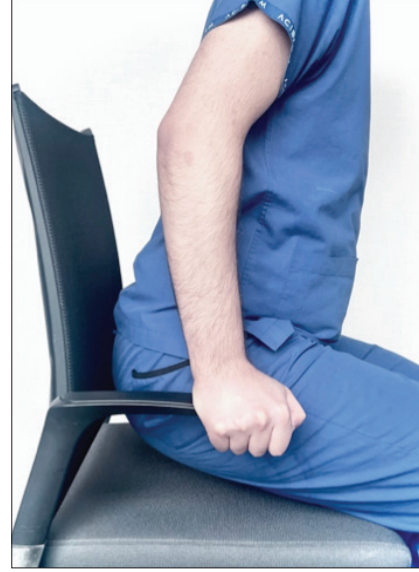### Konservatif Tedavi Sonrası Spora Dönüş

Profesyonel sporcularda spora dönüş ağrısız, tam veya tama yakın eklem hareket açıklığı kazanıldıktan sonra mümkündür. Bağ iyileşmesinde trombositten zengin plazma (*platelet-rich plasma*, PRP) gibi biyolojik faktörlerin uygulanmasının iyileşmeye etkisi sınırlıdır.<sup>[24]</sup> Dirsek çıkığı sonrası her on sporcudan biri üç hafta içinde spora dönebilmişse de sporculardan altısı sezonu sonlandırmıştır.<sup>[2]</sup> Redüksiyon sonrası immobilizasyon ne kadar uzarsa, spora dönüş de o kadar gecikir.<sup>[25]</sup> Spora dönüş için uzlaşmış bir süre yoktur, tedavi ve tedavinin süresi sporcunun kliniğine göre belirlenir. Ağrısız, normal veya normale yakın bir hareket aralığına ulaşıldığında, karşı ekstremitelere benzer kas gücüne kavuşana kadar tedavi sürer.

### Kronik Dirsek İnstabilitesi

Dirsek çıkığını takip eden dördüncü ve altıncı haftada eklem hareketiyle oluşan ağrılı atlama, takılma hissi veya subluksasyon varlığı kronik instabiliteyi gösterir. Çeşitli testler tanımlanmıştır;

- **Lateral pivot testi:** Hasta supin pozisyonda kolu baş üstünde olacak şekilde uzanır. Omuz eklemine eksternal rotasyonda olması, hekimin ön kolu tam supinasyona almasını kolaylaştırır. Dirsek eklemine valgus ve aksial kompresyon stresi uygulanırken, dirsek yavaşça fleksiyona alınır. Yirmi-30° fleksiyonda radius başının deplasmanı cilt altında gözle görülür, 40°'de deformite belirginleşir ve hastada endişe oluşturur. Fleksiyon devam ettirildiğinde redüksiyon görülür veya hissedilir.<sup>[8]</sup>
- **Şınav testi:** Düz zeminde dirsekler 90° fleksiyonda, ön kol supinasyonda ve kollar omuz genişliğinden daha fazla abduksiyonda başlanır, dirsekler ekstansiyona geldikçe endişe oluşur, radius başı disloke



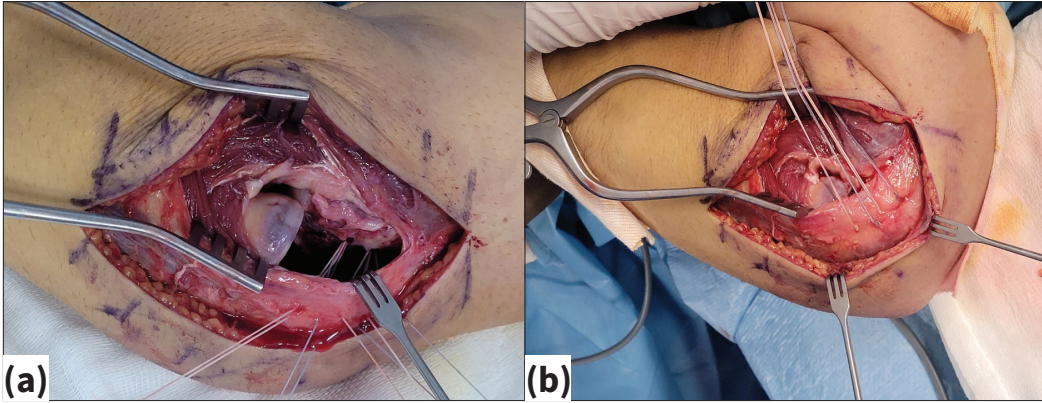
Şekil 2. Chair push-up test.

olur.<sup>[26]</sup> Kişi kendi vücudunu koltuğun kolçaklarından tutup kaldırmaya çalıştığında da aynı bulgu ortaya çıkar.<sup>[26]</sup> (Şekil 2) Radius başı sabitlendiğinde subluksasyonun ve endişenin kaybolduğu görülür.

### CERRAHİ TEDAVİ

Basit dirsek çıkıklarının %2,3'ü cerrahi tedavi gerektirir.<sup>[27]</sup> Profesyonel sporcularda bu oran %13,6'ya kadar yükselir.<sup>[2]</sup> Fizik muayeneye stabil olmadığı düşünülen dirseklerde bağ tamiri gereklidir. Dört-6 haftaya kadar akut yaralanmalarda primer tamir mümkündür, 4-6 haftadan sonra rekonstrüksiyon gerekebilir.

Cerrahi tedavi öncesi anestezi altında floroskopik muayene kıymetli bilgiler verir. Supinasyonda valgus stres altında medial eklem aralığında, pronasyonda varus stres testiyle lateral eklem aralığında açılma değerlendirilir. Çoğu hastada LUKL primer tamiri yeterlidir. Lateral epikondil üzerinde LUKL izometrik yapışma yerine sütür ankor yerleştirilir ve bağlar, eklem kapsülü ve ekstansör kas grubu, emilemeyen sütürler ile tespit edilir (Şekil 3a,b). Tamir sonrası eklem stabilitesi floroskopi altında değerlendirilir, eklem hareket açıklığının tamamında stabilite sağlanamadıysa medial yapıların tamiri planlanır. Medialden ikinci bir insizyonla MUKL ve fleksör kas grubu, bir sütür ankor veya kemikten açılan tüneler yardımıyla primer tamir edilir. Nadiren çift taraflı tamir sonrası stabilite sağlanmadığı görülür, menteşeli eksternal fiksator uygulanabilir. Dinamik fiksator erken hareketi mümkün kılar fakat fiksatorün menteşesi ile dirsek rotasyon merkezini denk getirmek oldukça güçtür. Popülarite kazanan internal breysleme, fiksatöre alternatif olarak görülmektedir.<sup>[28]</sup>



**Şekil 3.a-b.** Lateral ulnar kollateral ligament yapışma yerinde kemik çapaları (a). Kemik çapaları ile LUKL'nin kemiğe tamiri: Radius başı redükte (b).

Medial ulnar kollateral ligament yetmezliğinde primer tamir, internal breyslemeyle desteklendiğinde en az rekonstrüksiyon kadar iyi sonuç verdiği gösterilmiştir.<sup>[29]</sup> Lateral ulnar kollateral ligament primer tamiri internal breyslemeyle birlikte cerrahi sonrası hemen hareket verilmesinin mümkün olduğu gösterilmiştir.<sup>[30]</sup> Basit dirsek çıkıklarında instabilite varlığında çift taraflı tamirle birlikte uygulandığında yeterli stabiliteyi sağlamakta, erken harekete izin vermektedir.<sup>[28]</sup> Profesyonel sporcularda bağ rekonstrüksiyonuyla internal breyslemenin spora daha hızlı dönüş sağladığı bildirilmiştir.<sup>[31]</sup> Çıkık mekanizmasının medialden başladığı görüşünün yaygınlaşmasıyla beraber, sadece medial tamirin stabilite sağladığı görülürse, LUKL tamiri yapılmadan iyi sonuçlar alındığı bildirilmiştir.<sup>[32]</sup> Gençlerde anterior kapsülün koronoide tespitinin stabiliteyi arttırdığı düşünülse de basit dirsek çıkıklarında çalışmalar yeterli değildir.<sup>[33]</sup> Bağ tamiri sonuçları tatmin edicidir.<sup>[34]</sup> Heterotopik ossifikasyon ve travma sonrası artrit başlıca ameliyat sonrası komplikasyonlar olarak bildirilmiştir.<sup>[35]</sup> Primer tamir veya rekonstrüksiyon sonrası iyileşme tamamlandığında dirsek hareket açıklığı ortalama 3-138° olduğu görülmüştür.<sup>[36]</sup>

Basit dirsek çıkıklarının tedavisi konservatiftir. Profesyonel sporcularda spora hızlı dönüş için dirsek eklemine erken hareket verilmez. Dirsek stabilitesi klinik ve radyolojik olarak değerlendirilmeli, instabilite varlığında cerrahi tedavi planlanmalıdır. Cerrahi sonrası erken harekete başlamak mümkündür. Profesyonel sporcuların eski performanslarını yakalamaları tedavinin ana hedefidir. Hızlı sahaya dönüş beklentileri, spor fizyoterapiyle çalışarak yönetilmelidir.

## KAYNAKLAR

1. Stoneback JW, Owens BD, Sykes J, Athwal GS, Pointer L, Wolf JM. Incidence of elbow dislocations in the United States population. *J Bone Joint Surg Am* 2012;94(3):240-5. [Crossref](#)
2. Dizdarevic I, Low S, Currie DW, Comstock RD, Hammoud S, Atanda A. Epidemiology of elbow dislocations in high school athletes. *Am J Sports Med* 2016;44(1):202-8. [Crossref](#)
3. Takagi M, Sasaki K, Kiyoshige Y, Ida H, Ogino T. Fracture and dislocation of snowboarder's elbow. *J Trauma Inj Infect Crit Care* 1999;47(1):77-81. [Crossref](#)
4. Kovacevic D, Vogel LA, Levine WN. Complex elbow instability. *Hand Clin* 2015;31(4):547-56. [Crossref](#)
5. Labott JR, Aibinder WR, Dines JS, Camp CL. Understanding the medial ulnar collateral ligament of the elbow: Review of native ligament anatomy and function. *World J Orthop* 2018;9(6):78-84. [Crossref](#)
6. Floris S, Olsen BS, Dalstra M, Søjbjerg JO, Sneppen O. The medial collateral ligament of the elbow joint: Anatomy and kinematics. *J Shoulder Elbow Surg* 1998;7(4):345-51. [Crossref](#)
7. Rettig AC. Traumatic elbow injuries in the athlete. *Orthop Clin North Am* 2002;33(3):509-22. [Crossref](#)
8. O'Driscoll SW, Bell DF, Morrey BF. Posterolateral rotatory instability of the elbow. *J Bone Joint Surg Am* 1991;73(3):440-6. [Crossref](#)
9. Rhyou IH, Kim YS. New mechanism of the posterior elbow dislocation. *Knee Surg Sports Traumatol Arthrosc* 2012;20(12):2535-41. [Crossref](#)
10. Schreiber JJ, Warren RF, Hotchkiss RN, Daluiski A. An online video investigation into the mechanism of elbow dislocation. *J Hand Surg* 2013;38(3):488-94. [Crossref](#)
11. Adams JE, Steinmann SP. Nerve injuries about the elbow. *J Hand Surg* 2006;31(2):303-13. [Crossref](#)
12. Masionis P, Bobina R, Uvarovas V, Porvaneckas N, Šatkauskas I. Thrombosis of the brachial artery - a rare and devastating complication after a simple closed posterolateral elbow dislocation. *Acta Medica Litu* 2020;26(3):167-72. [Crossref](#)
13. Skelley NW, McCormick JJ, Smith MV. In-game management of common joint dislocations. *Sports Health Multidiscip Approach* 2014;6(3):246-55. [Crossref](#)
14. McGuire DT, Bain GI. Management of dislocations of the elbow in the athlete. *Sports Med Arthrosc Rev* 2014;22(3):188-93. [Crossref](#)

15. Coonrad RW, Roush TF, Major NM, Basamania CJ. The drop sign, a radiographic warning sign of elbow instability. *J Shoulder Elbow Surg* 2005;14(3):312-7. [Crossref](#)
16. Schnetzke M, Aytac S, Studier-Fischer S, Grützner PA, Guehring T. Initial joint stability affects the outcome after conservative treatment of simple elbow dislocations: A retrospective study. *J Orthop Surg* 2015;10(1):128. [Crossref](#)
17. Parsons BO, Ramsey ML. Acute elbow dislocations in athletes. *Clin Sports Med* 2010;29(4):599-609. [Crossref](#)
18. Beltran L, Bencardino J, Beltran J. Imaging of sports ligamentous injuries of the elbow. *Semin Musculoskelet Radiol* 2013;17(5):455-65. [Crossref](#)
19. Hackl M, Wegmann K, Ries C, Leschinger T, Burkhart KJ, Müller LP. Reliability of magnetic resonance imaging signs of posterolateral rotatory instability of the elbow. *J Hand Surg* 2015;40(7):1428-33. [Crossref](#)
20. de Haan J, Schep NWL, Zengerink I, van Buijtenen J, Tuinebreijer WE, den Hartog D. Dislocation of the elbow: A retrospective multicentre study of 86 patients. *Open Orthop J* 2010;4(1):76-9. [Crossref](#)
21. Kesmezacar H. The results of conservatively treated simple elbow dislocations. *Acta Orthop Traumatol Turc* 2010;199-205. [Crossref](#)
22. Iordens GIT, Van Lieshout EMM, Schep NWL, De Haan J, Tuinebreijer WE, Eygendaal D, et al. Early mobilisation versus plaster immobilisation of simple elbow dislocations: Results of the FuncSiE multicentre randomised clinical trial. *Br J Sports Med* 2017;51(6):531-8. [Crossref](#)
23. Duckworth AD, Kulijidian A, McKee MD, Ring D. Residual subluxation of the elbow after dislocation or fracture-dislocation: Treatment with active elbow exercises and avoidance of varus stress. *J Shoulder Elbow Surg* 2008;17(2):276-80. [Crossref](#)
24. Apostolakis JM, Lin KM, Carr JB, Bedi A, Camp CL, Dines JS. The role of biologic agents in the non-operative management of elbow ulnar collateral ligament injuries. *Curr Rev Musculoskelet Med* 2020;13(4):442-8. [Crossref](#)
25. Verrall GM. Return to Australian rules football after acute elbow dislocation: A report of three cases and review of the literature. *J Sci Med Sport* 2001;4(2):245-50. [Crossref](#)
26. Regan W, Lapner PC. Prospective evaluation of two diagnostic apprehension signs for posterolateral instability of the elbow. *J Shoulder Elbow Surg* 2006;15(3):344-6. [Crossref](#)
27. Modi CS, Wasserstein D, Mayne IP, Henry PDG, Mahomed N, Veillette CJH. The frequency and risk factors for subsequent surgery after a simple elbow dislocation. *Injury* 2015;46(6):1156-60. [Crossref](#)
28. Rausch V, Königshausen M, Schildhauer TA, Geßmann J. Augmented primary sutures “internal bracing” following ligamentous elbow dislocation. *Oper Orthop Traumatol* 2023;35(1):43-55. [Crossref](#)
29. Dugas JR, Walters BL, Beason DP, Fleisig GS, Chronister JE. Biomechanical comparison of ulnar collateral ligament repair with internal bracing versus modified jobe reconstruction. *Am J Sports Med* 2016;44(3):735-41. [Crossref](#)
30. Greiner S, Koch M, Kerschbaum M, Bhide PP. Repair and augmentation of the lateral collateral ligament complex using internal bracing in dislocations and fracture dislocations of the elbow restores stability and allows early rehabilitation. *Knee Surg Sports Traumatol Arthrosc* 2019;27(10):3269-75. [Crossref](#)
31. Leasure J, Reynolds K, Thorne M, Escamilla R, Akizuki K. Biomechanical comparison of ulnar collateral ligament reconstruction with a modified docking technique with and without suture augmentation. *Am J Sports Med* 2019;47(4):928-32. [Crossref](#)
32. Rhyou IH, Lim KS, Kim KC, Lee JH, Ahn KB, Moon SC. Drop sign of the elbow joint after surgical stabilization of an unstable simple posterolateral dislocation: Natural course and contributing factors. *J Shoulder Elbow Surg* 2015;24(7):1081-9. [Crossref](#)
33. Greiwe RM. *Shoulder and elbow trauma and its complications*. Amsterdam: Woodhead Publishing; 2015.
34. Olsen BS, Sjøbjerg JO. The treatment of recurrent posterolateral instability of the elbow. *J Bone Joint Surg Br* 2003;85(3):342-6. [Crossref](#)
35. Sanchez-Sotelo J, Morrey BF, O'Driscoll SW. Ligamentous repair and reconstruction for posterolateral rotatory instability of the elbow. *J Bone Joint Surg Br* 2005;87(1):54-61. [Crossref](#)
36. Anakwenze OA, Kwon D, O'Donnell E, Levine WN, Ahmad CS. Surgical treatment of posterolateral rotatory instability of the elbow. *Arthrosc J Arthrosc Relat Surg* 2014;30(7):866-71. [Crossref](#)