



## Kas iskelet ve yumuşak doku lezyonlarında ultrasonografi

### Ultrasonography in musculoskeletal and soft tissue lesions

Samet Verim,<sup>1</sup> Sebahattin Sarı<sup>2</sup>

<sup>1</sup>Ankara Mevki Asker Hastanesi Radyoloji Kliniği, Ankara  
<sup>2</sup>Gülhane Askeri Tıp Akademisi Radyoloji Anabilim Dalı, Ankara

Ultrasonografi (US) birçok kas iskelet sistemi lezyonlarında hızlı ve güvenilir tanı sağlar. İleri teknoloji ve yüksek çözünürlüklü transdüserlerin geliştirilmesi ile kas-iskelet sistemi yapılarının sonografisi mümkün hale gelmiştir. Sonografinin bazı avantajları vardır; ucuzdur, radyasyon içermez ve hasta başında uygulanabilir. Bu derlemede US görüntülemenin kas-iskelet sistemi ve yumuşak dokuda başlıca kullanım amaçları ve bulguları sunulmuştur.

Anahtar sözcükler: Kas-iskelet; yumuşak doku; ultrasonografi.

The ultrasonography (US) provides a rapid and reliable diagnosis in many musculoskeletal lesions. Improved technology and the development of high-resolution transducers allow sonography of the structures of the musculoskeletal system. Sonography has some advantages: it is inexpensive, uses no radiation and can be performed at bedside. In this review, we present the main utilization purposes and findings of US in musculoskeletal system and soft tissue.

Key words: Musculoskeletal; soft tissue; ultrasonography.

Kas iskelet ve yumuşak doku hastalıklarının tanısında ultrasonografi (USG) çok önemli bir role sahiptir. Ultrasonografi tanının yanı sıra hastalığın tedavi sonucu ve olası komplikasyonlarının takibinde de önemli rol oynar. Ultrasonografi ile görüntüleme ses dalgalarından yararlanılarak yapılır. İnsan kulağının duyamayacağı frekansta ses dalgaları problar vasıtasıyla vücuda gönderilir ve ilgili organlardan yansıyan ses dalgaları ekranda görüntü oluşturur.

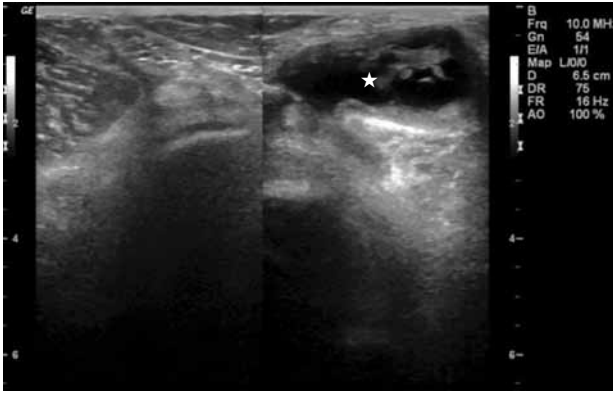
Ultrasonografi kolay ve hızlı uygulanabilir olması, radyasyon içermemesi ve ucuz maliyeti nedeniyle kas-iskelet lezyonlarında tercih edilen bir yöntem haline gelmiştir. Özellikle yüksek çözünürlüklü propların devreye girmesiyle birlikte başta romatolojik hastalıklar olmak üzere yüzeysel doku patolojilerinde tanı değeri günden güne yükselen bir yöntem olmuştur. Ultrasonografide kemik gibi sert dokular beyaz, kistik

organlar siyah, yumuşak dokular ise grinin tonları şeklinde görülür (Şekil 1).

Gelişen teknoloji ile birlikte kan damarlarındaki sıvının yönü ve hızı renkli Doppler ultrasonografi (RDUS) inceleme ile yapılabilir hale gelmiştir. Renkli Doppler USG'de cihaza doğru olan akımlar kırmızı, cihazdan uzaklaşan akımlar ise mavi olarak görülür. Özellikle tümör ve enfeksiyon ayırımında Doppler USG oldukça faydalıdır.

Son yıllarda üç boyutlu USG cihazları kullanılır hale gelmiştir. Böylece ilgilenilen dokunun ekovolum ölçümü yapılabilir.

Elastografi en son gelişen USG tekniklerinden- dir. Bu yöntemle dokuların farklı elastisite özellikleri değerlendirilir ve malign-benign doku ayrımı yapılabilir.<sup>[1]</sup>



Şekil 1. Popliteal fossa'da Baker kisti (asteriks).

## CİLT VE CİLT ALTI YUMUŞAK DOKU HASTALIKLARI

### Ödem

Hücre içi sıvının hücre dışına çıkması ile doku aralarında ve cilt altında sıvı birikmesi ile oluşmaktadır. Ödem çeşitli bozukluklar neticesinde gelişir. Direkt travma en önemli nedendir. Ultrasonografide ekojenite artışı şeklinde kendini gösteren öncelikle yağ lobüllerinin arasında doku değişiklikleri olur. Zamanla ekojenite azalır, anekoik sıvı birikimi görünümüne döner. Renkli Doppler USG'de ise belirgin kanlanma olmaz.<sup>[2]</sup>

### Selülit

Cilt ve cilt altı dokuları etkileyen, yayılma eğilimi olan bir cilt enfeksiyonudur. Penetran bir yaralanma eşlik edebilir. O bölgede lokal duyarlılık, ısı artışı, ödem ve eritem izlenebilir. Sıklıkla etkenler *Staphylococcus aureus* (*S. Aureus*) ve A grubu Beta hemolitik streptokoklardır. Ultrasonografide ödematöz doku değişiklikleri, heterojenite ve fibröz bağ dokusunda artış izlenir. Renkli Doppler USG'de kanlanma paterni artmıştır.<sup>[3]</sup> Zamanla tedavi edilmeyen selülitlerde USG'de semisolid olarak organize apse oluşumu görülebilir.

### Apse

Doku içerisinde bulunan herhangi bir bölgede mikroorganizmalar nedeniyle oluşan püyo birikimidir. Sıcak ve soğuk apse şeklinde iki türü vardır. Sıcak apsede ateş vardır. Soğuk apse ise tüberküloz hastalarında görülen formdur. Soğuk apsede ateş ve ağrı hissedilmez. Apsede etken çoğunlukla polimikrobiyaldir. Ama en sık etken *S. aureus*'tur. Ultrasonografide anekoik sıvı birikiminden, internal ekolara ve düzensiz hipoekojenitelere kadar geniş bir spektrumda izlenebilir. Renkli Doppler USG'de periferik vaskülaritede artış izlenir.

### Nekrotizan fasiit

Çoğunlukla nadiren görülen, deri, subkutan dokular ve fasyaların ilerleyici nekrozu ve yaşamı tehdit eden bir yumuşak doku enfeksiyonu olarak tanımlanır.<sup>[4]</sup> Çoğu polimikrobiyal olmakla birlikte en sık *Streptococcus pyogenes* (*S. pyogenes*) etkindir.<sup>[5]</sup> Nekrotizan fasiit sağlıklı bireylerde nadiren görülür. Daha çok travma, cerrahi işlem, böcek ısırması ve bağışıklık sistemini baskılayan durumlar ile parenteral ilaç kullanımı sonrası görülür. Ultrasonografide fasyada kalınlaşma ve derin fasiyal alanda sıvı birikir. Apse ve gaz oluşumu USG ile tanınabilir.<sup>[6]</sup>

### Travma

Travma sonrasında cilt altı yumuşak dokularda geniş bir spektrumda değişiklikler izlenir. Hemoraji, hematoma ve apse oluşumu gözlenebilir.

Ultrasonografide erken dönemde hiperekojenite izlenir. Hematom geliştiğinde zamana bağlı sıvı formları oluşur.<sup>[7]</sup> En son tamamen anekoik olarak hematoma formu gözlenir. Travmalı olgularda mutlaka yabancı cisim varlığı da araştırılmalıdır.

### Yabancı cisim

Açık veya penetran yaralanmalar sonrasında cilt altı yumuşak dokularda yabancı cisimler kalabilir. Yabancı cisim çevresinde zamanla fibröz bir kapsül oluşur. Ultrasonografi ile tahta, kılıç, deniz diken ve diğer bitkisel cisimler görülebilir. Yabancı cismin çevresinde gelişen hipoekoik haloda artmış kanlanma paterni gözlenir.<sup>[8]</sup>

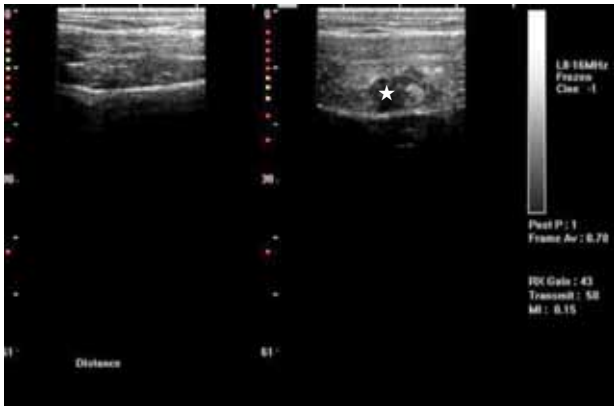
## KAS HASTALIKLARI

Kaslar longitudinal planda homojen, multipl, ince paralel ekolar şeklinde izlenirken, transvers planda daha düzensiz, saçılmış ince ekolar şeklinde görülür. Kasın çevresinde parlak, ekojen konnektif doku fasyası bulunur.

Ultrasonografi ile kas dokusundaki hacimsel artış, ödem ve sıvı birikimi net biçimde görülebilir.<sup>[9]</sup> Ultrasonografinin manyetik rezonans görüntüleme (MRG)'ye göre en önemli avantajlarından biri de dinamik görüntüleme yapabilmesidir. Örneğin omuz USG'si yapılırken farklı pozisyonlarda, farklı görüntüler elde edilir. Böylece kas patolojileri daha net anlaşılabilir.

### Travma

Kas patolojilerinin en büyük kısmını travmalar oluşturur (Şekil 2). Travma sonrası oluşan hematoma lokalize olabileceği gibi, dış fasyaya kadar uzanabilir. En sık yırtıklar miyotendinöz bileşkede oluşur.



Şekil 2. Rektus abdominis kasında strain (asteriks).

Rektus femoris, biceps femoris ve gastroknemius kasının iç başı en sık etkilenen kaslardır (Şekil 3). Travma sonrasında tam iyileşmeden söz etmek için en az dört haftalık süre geçmelidir. İyileşme sonrası rezidüel fibröz doku oluşabileceği gibi kas içerisinde kist ya da septasyonlar oluşabilir. Bazen büyük hematomlar sonrası kompartman sendromu da gelişebilir. Kas içerisinde oluşan hematomlar vücudun diğer organlarında oluşan hematomlardan farklılık göstermez. Çocukluk yaş grubunda ise en sık spor yaralanmaları sonrasında kas içine kanama ve kontüzyon oluşur. Ultrasonografide izlenen patoloji sıklıkla travmanın geldiği taraftadır. Bu sayede görünüm olarak miyotendinöz yırtıklardan ayırt edilir.

### Primer pyomyozit

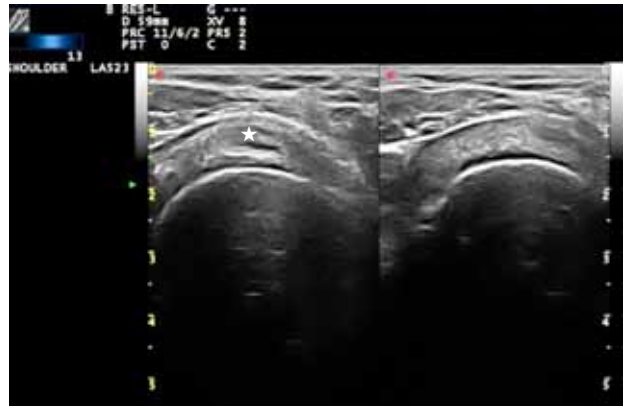
Kasın herhangi bir penetran travma veya vasküler bozukluk olmaksızın meydana gelen akut bakteriyel bir enfeksiyondur.<sup>[10]</sup> Genellikle tropikal ülkelerde görülür. En sık etken *S. aureus*'tur. En sık kuadriseps, gluteus ve iliopsoas kasında görülür. Başka bir hastalık ya da immün yetmezlik sonrası oluşursa sekonder pyomyozitten bahsedilir.<sup>[11]</sup> Ultrasonografide tutulan kasta ödemi gösteren ekojenite artışı izlenir. Enfeksiyon ilerler ve apse oluşur ise RDUS'de artmış kanlanma izlenir.

### Myozitis ossifikans

Travmayı takiben yumuşak dokuda neoplastik olmayan heterotopik kemik oluşumu ile karakterize olan bir lezyondur. Radyografilerde kalsifik odak görülebilir. Ultrasonografi ile heterojen yapıda yumuşak doku kitlesi görülür. Periferik dağılım gösteren kalsifikasyonlar milimetrik ekojeniteler şeklinde görülür. Anormal yumuşak doku olmaması nedeniyle parosteal sarkomda ayrılabilir.

### Kas tümörleri

Kas tümörleri primer olabileceği gibi sekonder olarak da gelişebilir. Oldukça nadir tümörlerdir.



Şekil 3. Supraspinatus kasında yırtık (asteriks).

Ultrasonografi ile benign-malign ayrımı net olarak yapılamaz. Ancak lezyonun kistik-solid olup olmadığı, kanlanma şekli, boyutu, çevre dokular ile ilişkisi saptanabilir. Tüm malign kitleler gibi kasın malign kitleleri de düzensiz ve heterojen eko yapısında görülür. Benign tümörlerin ise genel olarak düzgün bir kapsülü bulunur. Benign tümörlerin iç yapısı homojendir.

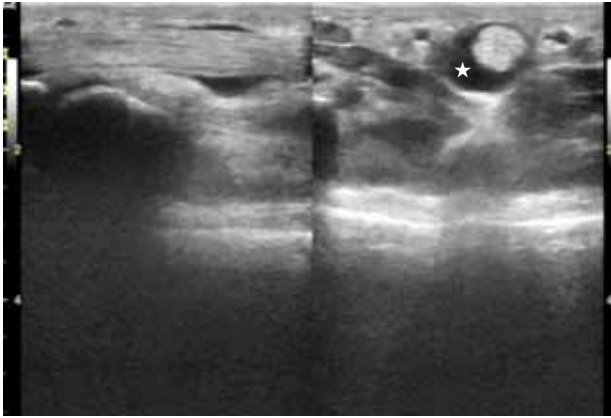
## TENDON HASTALIKLARI

Tendonlar, kasları kemiklere bağlayan anatomik yapılardır. Kasın yükünü kemiğe aktarır ve kemiklerin hareket etmesini sağlarlar. Çok fazla yük taşıma kapasitesine sahiptirler. Tendonlar, kaslar ile kuvvetin iletileceği iskelet parçası arasında yer alan, büyük bir kısmını paralel kollajen liflerin oluşturduğu %70'i su olan, yapısında hücre olarak en sık fibroblastlar olan bağ dokusudur. Tendonlar kollajen, elastin, tenosit, ara madde, kan damarları, lenfatik damarlar ve sinirlerden oluşur. Bu yapı sayesinde rahatlıkla gerilir ve esnerler.

Tendon patolojilerinde USG, dinamik inceleme de yapabilmeye özelliği nedeniyle ilk seçilecek radyolojik tanı yöntemidir. Tendonlar hiperekoik bant şeklinde yapılar olarak görülür. Sinoviyum ise hipoekoik rim şeklinde görülür. Fibröz bağ dokusu (paratenon) ise belirsiz hiperekoik doku olarak görülür.

### Tendinozis

Tendonun dejeneratif değişikliği olarak da adlandırılır. Tendonda şişme, fibrillerde kalınlaşma ve düzensizleşme, kalsifiye alanlar, fokal intratendinöz hipoekoik alanlar ve Doppler USG'de artmış kan akım paterini görülür. Ancak bu patolojik görünümle yaşlı hastalarda herhangi bir semptom olmasa da gözlenebilir. Minör yırtıkların USG ile tanısı zordur. Beraberinde eşlik eden hematoma gözlenebilir. Tam yırtıklarda ise tanı daha kolay konulabilir. Tam yırtıklarda tendon uçlarındaki ayrılmalar dahi görülebilir. Hemen tüm yırtıklarda tendon kontur düzensizliği görülür. Kesin



Şekil 4. Fleksör tendonda tenosinovit (asteriks).

tanı için ise dinamik inceleme yapılabilir. Kısmi yırtıkların tam yırtıklardan en büyük farkı korunmuş liflerin varlığıdır. Aşil tendonu insan vücudunun en kalın ve en güçlü tendonudur. Ancak buna rağmen Aşil tendonu spor yaralanmalarında en sık yırtılan tendonların başında gelir. Aşil tendonu yırtılmalarında bazen çok şiddetli ağrı olmaması nedeniyle, tanı geç konulabilir. Bu durumda kolay uygulanabilir olması nedeniyle USG'nin tanıya katkısı önemlidir. Yırtıklar daha çok distal segmentlerde olur. Çünkü bu bölgeler kanlanmanın en zayıf olduğu yerdir. Ultrasonografi ile tendondaki kesinti, hematoma oluşumu ve tendondaki düzensizlik izlenebilir.

#### Tendinit

Tendonun belirli bir neden olmaksızın oluşmuş enflamasyonudur. Sıklıkla omuzda görülür. Fizik muayene ve MRG tanıya yardımcıdır. Ultrasonografi tanıda kısıtlı fayda sağlar. (Sıvı artışı, RDUS'da kanlanma artışı) (Şekil 4, 5).

#### Peritendonit

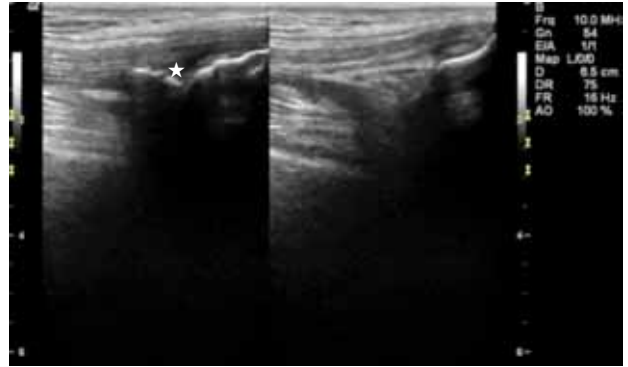
Tendon çevresinde sıvı, tendon sınırlarda düzensizlik ve fibrosiz ile karakterizedir. En önemli USG bulgusu tendon kılıfında sıvı varlığıdır. Akut hastalıkta etken *S. aureus* veya *S. pyogenes*'dir. En sık olarak dijital fleksör grup kas tendonları etkilenir.

#### Tendonun yer değiştirmesi

Tendonların osteofibröz tünelden kendisine eşlik eden sinoviyal kılıfla birlikte yer değiştirmesidir. Sıklıkla mekanik travmalar sonrası oluşur. Ultrasonografi ile çıkık, tenosnovit ve sinoviyal debris gözlemlenebilir.

#### Tendon tümörleri

Fibroma, dev hücreli tümör, berrak hücreli karsinomu ve gangliyon kistleri görülebilir. Ultrasonografi ile patolojik tanı yapmak zordur. Bazı olgularda yerleşim



Şekil 5. Kuadriseps kalsifik tendiniti (asteriks).

yeri tanıya yardımcıdır. Ultrasonografide kist dışındaki kitleler solid, homojen, hipoekoik kitle şeklinde görülür.<sup>[12]</sup> Elde solid kitle olarak en sık dev hücreli tümör görülür.

### EKLEM HASTALIKLARI

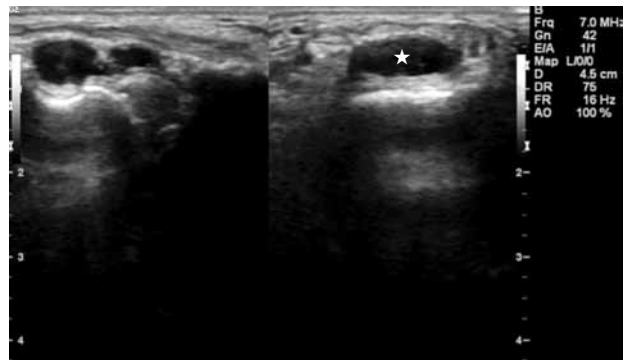
Eklem, hiperekoik bir bant şeklinde görülür. Yoğun gölge verir. Kıkırdak ise anekoik olarak görülür. Eklem içerisindeki yağ dokusu hiperekojen, sinoviyal boşluktaki sıvı ise anekoik olarak görülür (Şekil 6). Travma sonrası en sık eklem efüzyonları görülür (Şekil 7). Eklem efüzyonları kompresyona iyi yanıt verir ve vasküler yapılardan ayırımını sağlayan Doppler incelemede akım kaydedilmez.

#### Sinovit

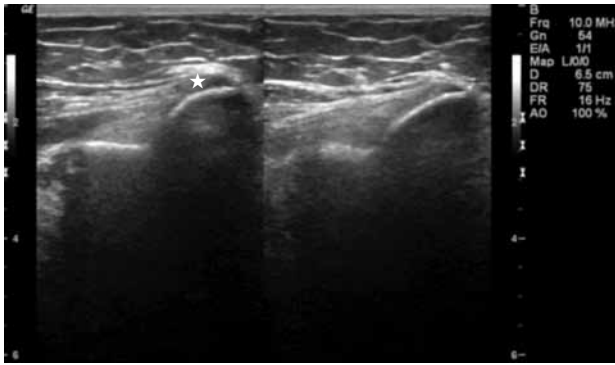
Ultrasonografide öncelikli bulgu sıvı koleksiyonudur. Renkli Doppler USG incelemede vaskülarite artışı izlenir. Spektral incelemede ise diyastolik akımda artış izlenir.

#### Septik artrit

Eklem aralığında çeşitli mikroorganizmaların invazyonu sonucu ortaya çıkan tek veya birden fazla eklemi tutan iltihabi hastalıktır. Sıklıkla *S. aureus*<sup>[13]</sup> gibi bakteriler etken olmakla birlikte, mantarlar ve



Şekil 6. El bilek ekleminde gangliyon kisti (asteriks).



Şekil 7. Dirsek ekleminde golfçü dirseği (asteriks).

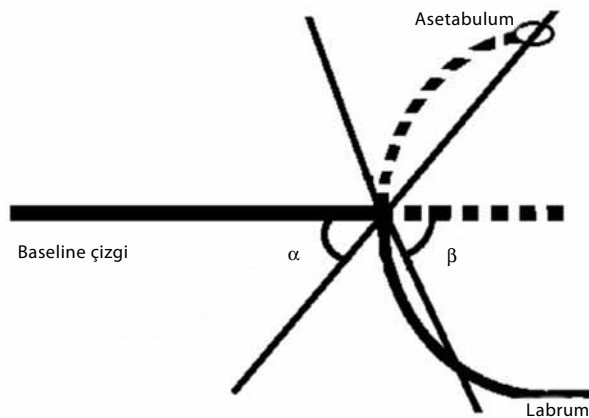
mikobakterler de sorumlu olabilir. Bakteriler sıklıkla hematogen yolla yerleşir. Standart grafi ile periartiküler yumuşak doku şişliği ve eklem aralığında daralma görülmeden bile USG ile efüzyon varlığı gösterilebilir.

### Kalça ultrasonografisi

Kalça çıkığı, kalça eklemine oluşturan femur başı ile asetabulum arasındaki normal ilişkinin bozulması olarak tanımlanır. Eskiden doğuştan kalça çıkığı (DKÇ) olarak tanımlanan bu hastalık, 1989 yılında Klisiç'in önerisiyle, gelişimsel kalça çıkığı olarak tanımlanmaya başlanmıştır. Erken tanı sayesinde erken tedavi edildikleri takdirde, tama yakın düzelme sağlanmaktadır. Etiyolojisinde; -fetal pozisyon anomalileri-post-natal çevresel faktörler-genetik faktörler sayılabilir. Esas olarak iki tipi vardır:

1. Teratojenik (atipik) tip: Ağır malformasyonlarla beraber görülür. Prognozu kötüdür.
2. Tipik: Prognoz daha iyidir. Başka anomalilerle birlikteliği yoktur.

Tanı yöntemleri olarak öykü ve fizik muayeneden sonra sıklıkla USG kullanılır.



Şekil 8. Graf yöntemi (referans çizgileri şematik çizimi).

Özellikle altı aya kadar USG'nin tanı değeri çok yüksektir.

Ultrasonografide Graf yöntemi kullanılır. Graf yönteminde alfa ve beta açılarına göre değerlendirme yapılır. Morfolojik değerlendirme Graf yöntemi ile yapılır. Alfa açısı; asetabuler çatı ile baseline arasındaki açıdır. Beta açısı ise; kırıldak çatı ile baseline arasındaki açıdır (Şekil 8, 9).

### Graf sınıflaması

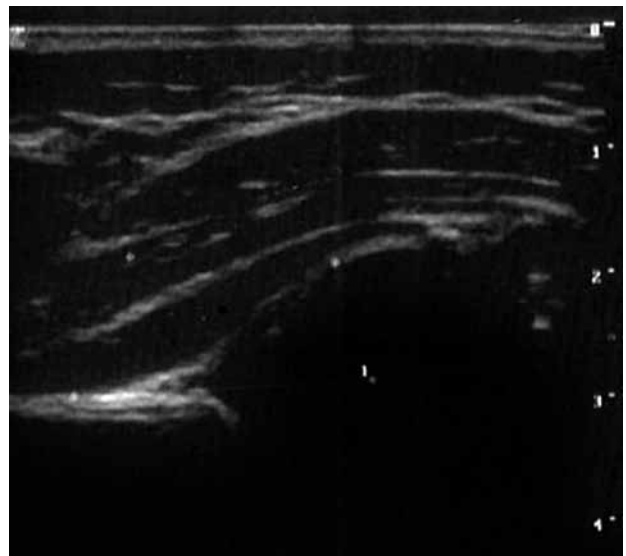
Tip 1: Normal kalçadır. Beta açısı 55 dereceden küçük, alfa açısı 60 dereceden büyüktür. Displazik kalçada alfa açısı azalır beta açısı ise artar. Asetabulum maturdur.

Tip 2: Asetabuler osifikasyonun gecikmesi söz konusudur. Intermediet tip ya da fizyolojik olarak immatur kalçadır. "Kritik" kalçadır. Herhangi bir yaşta görülebilir ve yarı çıkık veya çıkık için yüksek riski gösterir. Alfa: 43-59 derece, beta: 55-77 derece arasındadır.

Tip 3: Eksantrik kalça. Femur başı yarı çıkık veya çıkıktır. Alfa açısı 42 derecenin altındadır.

Tip 4: Labrumda inversiyon ile birlikte ciddi displazi söz konusudur. Femur başı çıkıktır

Ultrasonografi immatür kalçaların görüntülenmesinde çok değerli bilgiler verebilmektedir. Ultrasonografik inceleme teknikleri olarak ayrıca Harcke ve ark.nın<sup>[14]</sup> yaptıkları dinamik inceleme ve femur başı kapsama oranı yapılabilir. Dinamik inceleme yöntemi ile fonksiyonel stabilite gösterilebilir. Nötral pozisyonda ve Barlow manevrası esnasındaki femur başı kapsama oranı da değerlendirilir.



Şekil 9. Normal kalça ultrasonografisi.

## BAĞLAR

Bağlar, kollajen, elastin ve fibrokırdaktan oluşan sert, beyaz, lifli, yoğun konnektif dokulardır. Başlıca fonksiyonları eklemleri desteklemek ve güçlendirmek, aşırı hareketleri engellemektir. Ultrasonografik görüntüleri tendonlara benzer. Ekojen lineer çizgi şeklinde görülür. Bağlar en iyi bağlandığı iki kemiğin arasına prob konularak görüntülenebilir. Bir yaralanma olduğunda ödem ya da hematoma bağ komşuluğunda görülebilir. Bağ tam yırtılırsa hipoekoik granülasyon dokusu izlenir.

## SİNİR HASTALIKLARI

Ultrasonografi ile nöropatiler<sup>[15]</sup> sinir trasesi anomalileri ve varyasyonları, tümörler, gelişim anomalileri ve travmatik yaralanmalar değerlendirilebilir. Sinirler hem longitudinal hem de transvers bakıda hipoekoik yapılar şeklinde görülür. Tam kopma durumunda retraksiyon görülür. Parsiyel yırtıklarda düzensiz hipoekoik nodüller izlenir.

### Karpal tünel sendromu

Karpal tünel sendromu median sinirin karpal tünel içerisinde sıkışması sonucu ortaya çıkan elin tenar kısmında ağrı, parestezi, kas atrofisi, güçsüzlük ve median sinir trasesinde his kusuru ile karakterize bir hastalıktır. Ultrasonografi ile nöropatiye neden olabilecek olası patolojiler ortaya konulabilir. En spesifik USG bulgusu ise skafoid-pisiform seviyesinde olan proksimal genişlemedir.

## KEMİK HASTALIKLARI

Kemik lezyonlarının değerlendirilmesinde sadece yüksek frekanslı problar kullanılır. Ultrasonografi özellikle seçili olgularda faydalıdır. Özellikle periartiküler lezyonlar, tümörler, osteomyelit ve kırık kemikte USG endikasyonlarıdır.

## KAYNAKLAR

1. Cho N, Moon WK, Park JS, Cha JH, Jang M, Seong MH. Nonpalpable breast masses: evaluation by US elastography.

2. Vincent LM. Ultrasound of soft tissue abnormalities of the extremities. *Radiol Clin North Am* 1988;26:131-44.
3. Cardinal E, Bureau NJ, Aubin B, Chhem RK. Role of ultrasound in musculoskeletal infections. *Radiol Clin North Am* 2001;39:191-201.
4. Singh G, Sinha SK, Adhikary S, Babu KS, Ray P, Khanna SK. Necrotising infections of soft tissues--a clinical profile. *Eur J Surg* 2002;168:366-71.
5. Brook I, Frazier EH. Clinical and microbiological features of necrotizing fasciitis. *J Clin Microbiol* 1995;33:2382-7.
6. Hosek WT, Laeger TC. Early diagnosis of necrotizing fasciitis with soft tissue ultrasound. *Acad Emerg Med* 2009;16:1033. doi: 10.1111/j.1553-2712.2009.00528.x.
7. Fernando RA, Somers S, Edmonson RD, Sidhu PS. Subcutaneous fat necrosis: hypoechoic appearance on sonography. *J Ultrasound Med* 2003;22:1387-90.
8. Davae KC, Sofka CM, DiCarlo E, Adler RS. Value of power Doppler imaging and the hypoechoic halo in the sonographic detection of foreign bodies: correlation with histopathologic findings. *J Ultrasound Med* 2003;22:1309-13.
9. Robben SG. Ultrasonography of musculoskeletal infections in children. *Eur Radiol* 2004;14 Suppl 4:L65-77.
10. Grose C. Bacterial myositis and pyomyositis. In: Feigin RD, Cherry JD, editors. *Textbook of pediatric infectious diseases*. 4th ed. Philadelphia: Saunders; 1998. p. 704-8.
11. Chiedozi LC. Pyomyositis. Review of 205 cases in 112 patients. *Am J Surg* 1979;137:255-9.
12. Middleton WD, Patel V, Teefey SA, Boyer MI. Giant cell tumors of the tendon sheath: analysis of sonographic findings. *AJR Am J Roentgenol* 2004;183:337-9.
13. Kaandorp CJ, Dinant HJ, van de Laar MA, Moens HJ, Prins AP, Dijkmans BA. Incidence and sources of native and prosthetic joint infection: a community based prospective survey. *Ann Rheum Dis* 1997;56:470-5.
14. Harcke HT, Paltiel H, Rosenberg HK, Barr LL, Ruzal-Shapiro C, Wolfson BJ, et al. AIUM practice guideline for the performance of an ultrasound examination for detection and assessment of developmental dysplasia of the hip. *American Institute of Ultrasound in Medicine; American College of Radiology* 2009;28:114-9.
15. Hunderfund AN, Boon AJ, Mandrekar JN, Sorenson EJ. Sonography in carpal tunnel syndrome. *Muscle Nerve* 2011;44:485-91. doi: 10.1002/mus.22075.