



Ortopedik radyolojide sıkça karşılaşılan hatalı veya eksik yorumlamalar: Neleri görmek gerekir? Neleri göremiyoruz?

Frequently seen incorrect or missing interpretations in orthopedic radiology:
what do we need to see? what we cannot see?

Hayati Aygün,¹ H. Atıl Atilla,² Onur Hapa,³ Hatice Tuba Sanal⁴

¹Kafkas Üniversitesi Tıp Fakültesi, Ortopedi ve Travmatoloji Anabilim Dalı, Kars
²Sarıkamış Asker Hastanesi, Ortopedi ve Travmatoloji Kliniği, Kars
³M. Kemal Üniversitesi Tıp Fakültesi, Ortopedi ve Travmatoloji Anabilim Dalı, Hatay
⁴Gülhane Askeri Tıp Akademisi, Radyoloji Anabilim Dalı, Ankara

Gözden kaçan bazı kırık ve çıkık gibi ortopedik yaralanmalarda acil servislerde ve ortopedi kliniklerinde birçok hatalı uygulama yapılmaktadır. Bunların klinik uygulamada daha çok hekimlerin yoğun ve yorgun saatlerine rastladığı öngörülmektedir. Radyolojik olarak kaçırılması olası yaralanmaları akılda tutarak ve yaralanmaların buzdağının altında kalan bir bölümünün daha olabileceğini göz önünde bulundurarak, bu tür hataları önlemek büyük oranda mümkündür. Bu derlemede, ortopedik açıdan gizli kalabilecek yaralanmaların radyolojik değerlendirmesi özet olarak sunuldu.

Anahtar sözcükler: Kırıkların değerlendirilmesi; çıkıkların değerlendirilmesi; atlanan kırıklar; ortopedik radyoloji.

Orthopedic injuries including missed fractures and dislocations account for several malpractice claims in the emergency unit and orthopedic clinics. It has also been suggested that the majority of these malpractice claims are associated with the intensive and exhausted hours of physicians in clinical practice. It is considerably possible to prevent such mistakes by keeping those commonly missed injuries in mind and considering the possibility of the hidden part of the iceberg of the injuries on radiographs. In this review, the evaluation of the occult orthopedic injuries radiographically was summarized.

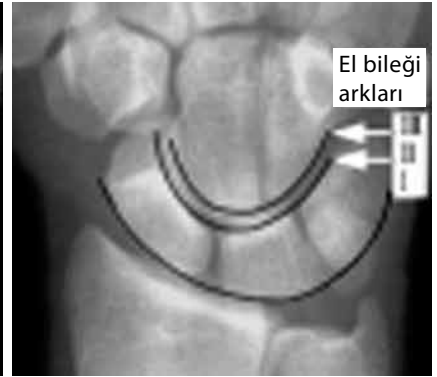
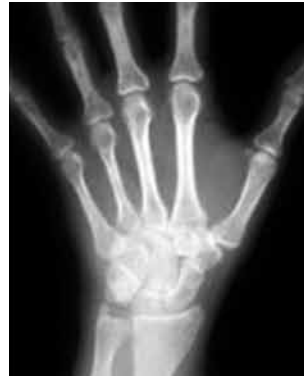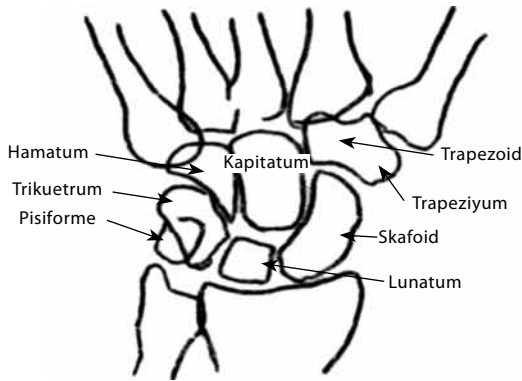
Key words: Evaluation of fractures; evaluation of dislocations; missed fractures; orthopedic radiology.

Tanı konulamamış ortopedik patolojiler, özellikle de kırık/çıkıklar kötü ve yetersiz uygulama (malpraktis) iddialarının en önemli kaynaklarından biridir. Standart radyografilerin değerlendirildiği bir çalışmada pelvis kırıklarında %44, omurga kırıklarında %22, el kırıklarında da %14 oranlarında hatalı yorumlama olduğu gösterilmiştir.^[1] Diğer bir çalışmada ise kırıkların %19'unda standart radyografi ile hiç tanı konulmadığı tespit edilmiştir.^[2]

En önemli hata nedeni olarak, hekimin yorgun ve dikkatinin dağınık olduğu saatlerde radyolojik değerlendirme yapması gösterilmiştir. Hafta sonu saat 18.00 ile 01.00 ve hafta içi gece yarısı ile 07.00 saatleri arasında yapılan radyografik değerlendirme-

lerde %63 gibi yüksek oranda hata yapıldığı tespit edilmiştir.^[3,4]

Literatürde bazı çalışmalarda, bu hataların nasıl azaltılabileceğine yönelik bilgiler yer almaktadır. Buna göre en önemli noktalardan biri, doğru bölgenin doğru açıdan görüntülenmesidir. Bu nedenle öykü ve fizik muayene çok önemlidir. Bu yaklaşım radyolojik hataları azaltmanın yanı sıra, zaman kaybı ve gereksiz ileri inceleme uygulamalarının da önüne geçecektir.^[5] Değerlendirmecinin standart radyografiyi değerlendirirken hastanın klinik durumundan mutlaka haberdar olması, eksik kalmış ya da gözden kaçmış verilerin neler olabileceğini de göz önünde bulundurması büyük önem taşımaktadır. Bunu



Şekil 1. Elin radyolojik anatomisi. El bileği eklemınınin anatomik yapısının etkilendiği durumlarda arkların düzenli görünümü bozulacaktır.

sağlamak için değerlendirmecinin bazı formülleri esas alması yardımcı olabilir.

Standart radyografiler bazı yaralanmalarda patolojiyi doğrudan gösterirken bazılarında patoloji hakkında sadece ipuçları verir. Örnek olarak; standart radyografide Lisfrank eklem çıkığı tespit edilen bir olguda veri direkt olarak görülmektedir. Ancak bu hastada torakolomber kırık, gizli bir kalkaneus kırığı ya da talus kırığı olabileceğini akla getirmek, oluşabilecek hataları önleyecektir. Yine skafolunat ya da perilunat çıkık tespit edilen bir olguda, skafoid veya trikuetral kırığın gizli kalmış olma ihtimalini göz önünde bulundurmak hata yapma ihtimalini azaltır.

Bu derlemede her gün çok sayıda gördüğümüz standart radyografilerde sık yapılan hatalar gözden geçirildi.

EL BİLEĞİ

Normal anatomi

Normal radyografilerde interkarpal mesafe 3 mm'den az olmalıdır. Yan grafide distal radyolunat, lunat ve kapitat 3. metakarp arasında düzgün seyreden bir dizilim vardır. Skafolunat açısı, skafoid ile lunatum uzun eksenleri arasındaki açıdır ve 30-60 derece arasındadır. Bu açı el bileği patolojilerinin birçoğunda tanı için önemlidir. Örneğin el bileğinde sıkça görülen DISI lezyonu (Dorsal Intercalated Segmental Instability) ve VISI (Volar Intercalated Segmental Instability) lezyonlarının tanısında, standart iyi kalitede elde edilmiş yan radyografide skafolunat ilişkisinin dikkatlice değerlendirilmesi önemlidir. DISI lezyonunda lunatumun dorsal eğimi (tilt) ile skafoidin volar eğimi sonucunda skafolunat açısı 60 derecenin üzerine çıkar. Oysa VISI lezyonunda lunatumun volar eğimi ile skafoidin dorsale eğimi sonucu açı 30 derecenin altındadır. Yine bu deformitelerde ön-arka radyografilerde

de el bileği proksimal arka düzensizlik oluşabileceği akılda tutulmalıdır.

Ön-arka radyografilerde karpal kemikler boyunca üç ark bulunmaktadır (Şekil 1). Bu arklar el bileği instabilitelerinde bozularak tanıda önemli ipuçları vermektedir. Aynı zamanda ön-arka radyografilerde ulnar varyansın değerlendirilmesi el bileği patolojilerinde anlamlı verilere ulaşılmasını sağlayabilir.

Ulnar varyans, el bileğinde radius ile ulna kemiklerinin uzunluk ilişkisidir. Normal ulnar varyans ortalama 0.9 mm'dir ve ulna distali ile karpal kemikler arasındaki boşluğu ifade etmektedir. Negatif ulnar varyans durumunda ulna ve karpal kemikler arası mesafe artmıştır. Negatif ulnar varyansa Kienbock hastalığı eşlik edebilirken, pozitif ulnar varyans (distal ulnokarpal mesafe 0.9 mm'den az) ulnar çökme (impaksiyon), lunotrikuetral bağ yırtığı, triangüler fibrokartilajinöz kırıkdayırtığı, skafolunat instabilite ve daha önceden yapılmış radius başı eksizyonu eşlik edebilir.

El Bileğinin Çıkıkları

Perilunat çıkıklar

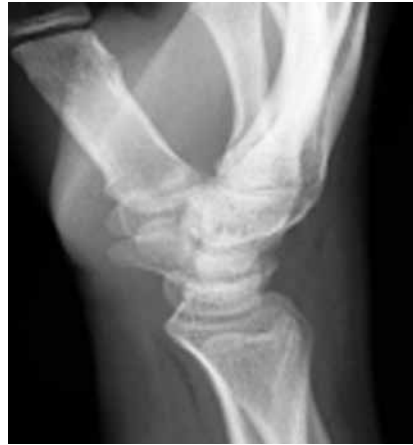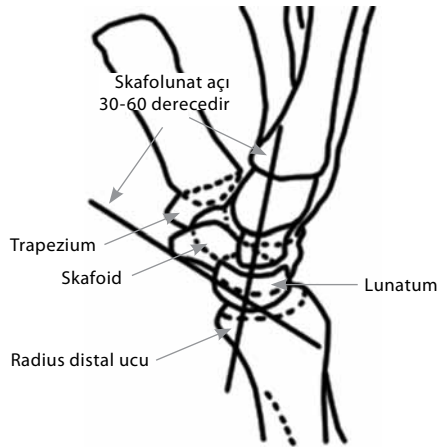
Yan radyografide kapitat kemiğinin lunat kemik ve radius ile yaptığı dikey dizilim bozulmuştur (Şekil 1). Ön-arka radyografide karpal kemiklerin düz orta arkının bozulduğu görülecektir (Şekil 2).

Skafolunat çıkıklar

Skafoid, rotatuvar yarı çıkıkta daha yatay pozisyona dönmüştür. Ön-arka radyografi: skafolunat arası mesafenin 4 mm'den fazla genişlemesi (Terry Thomas bulgusu) ve skafoidin mühür yüzüğü belirtisi dikkati çekmektedir (Şekil 1).

Lunatum çıkığı

Açık elin ters tarafına düşme sonucu oluşan çıkıklardır. Bu yaralanmaya median sinir hasarı ve SLAC (Scapho Lunate Advanced Collapse) lezyonu eşlik edebilir (Şekil 3).



Şekil 2. Yan radyografide, skafolunat açısı 60 derecenin üzerindedir.

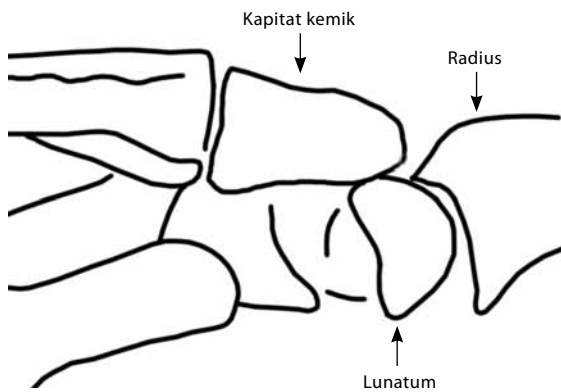
Ön-arka radyografi: Karpal kemikler arasındaki düz proksimal ark bozulmuştur (Şekil 4). Lunat normalde dörtgen görünümünde iken çıkık durumunda üçgenimsi görünümündedir.

Yan radyografi: Lunat dizilimi içerisinde dönmüş ve 'devrilen çay fincanı' görünümündedir (Şekil 5).

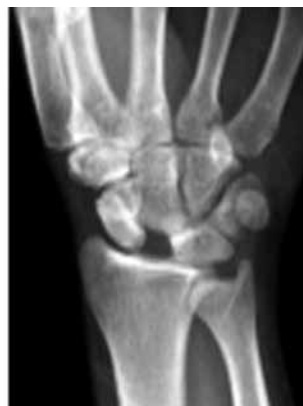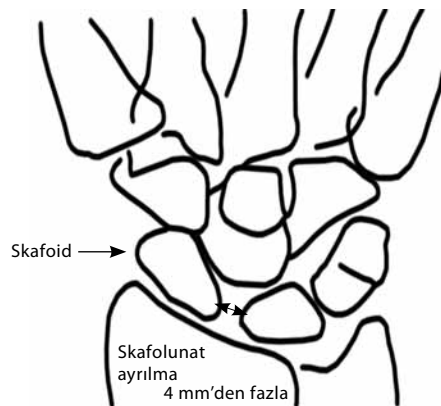
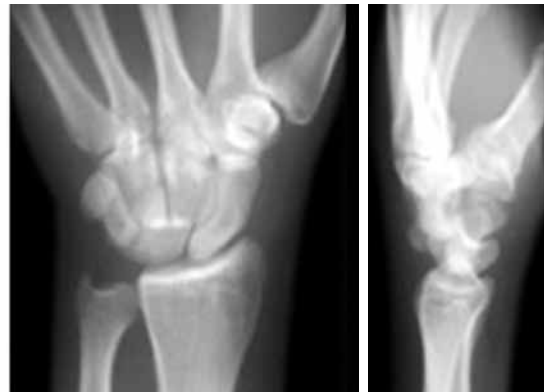El Bileğinin Gizli Kırıkları

Skafoid kırığı

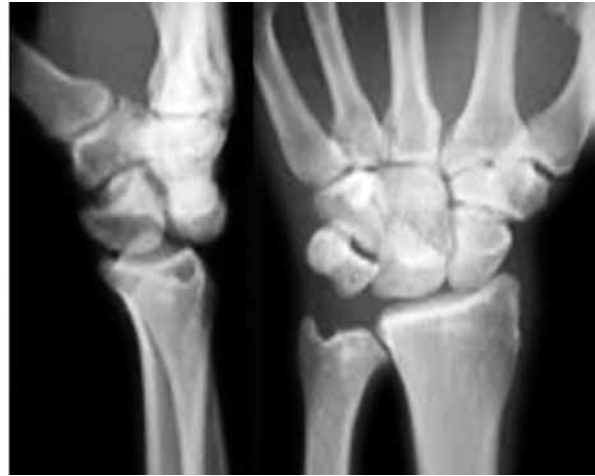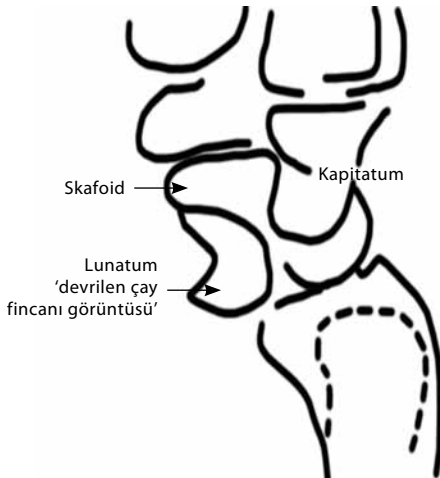
Radyografilerde %13 oranında hatalı olarak değerlendirme yapılabilmektedir. Radyografilerin %20'sinde normal görünüm vardır. İlave skafoid görüntüleme yapılması gerektiği unutulmamalıdır.



Şekil 3. Elde perilunat çıkık.



Şekil 4. Skafolunat çıkığının radyolojik ve şematik görünümü. İlgili karpal kemikler arasındaki mesafe 4 mm'den fazladır.



Şekil 5. Lunatum çıkığı. Yan radyografide 'devrilen çay fincanı' görünümü.

Hatta bilgisayarlı tomografik (BT) değerlendirmenin gerekebileceği de akılda tutulmalıdır.

Beraberinde SLAC lezyonu görülme sıklığı yüksektir. Bu lezyon skafoid veya lunatumun avasküler lezyonu ile birlikte çökmesi olarak tanımlanmaktadır.^[6,7]

El bileğine unlar deviyasyon verilerek elde edilecek ön-arka radyografilerde skafoid kırığı tespit edilebilir (Şekil 6).

Trikuetrum kırığı

Karpal kırıkların yaklaşık %10'unu oluştururlar. Yine el açık iken üzerine düşme sonucunda gelişen kırıklardandır. El bileği dorsal ve ulnar yüzlerinde ağrı ve palpasyonda hassasiyet vardır. Oblik el bileği radyografileri ile kolayca tanı konulabilmektedir (Şekil 7a-c).

El Bileğinde Tespit Edilen Yaralanmaların

Görülemeyen Diğer Yarı

Galeazzi kırığı

Radiusun distal kırığı ve distal radyoulnar eklemin (DRUE) çıkığı sonucu oluşan kırıklardır. Distal radyo-

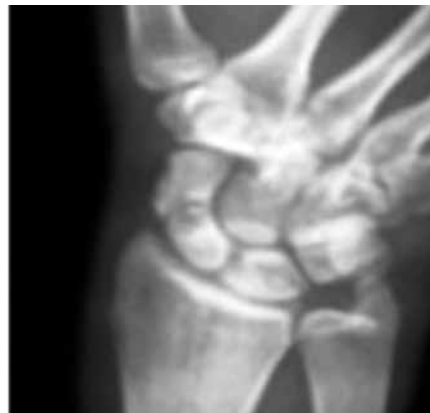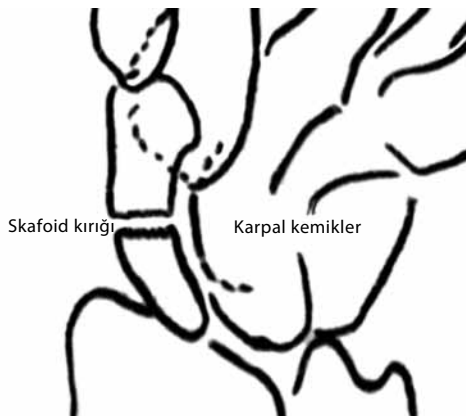
ulnar eklem çıkığının tespit edilmesi önem taşımaktadır ancak bu yaralanmalar standart radyografilerde gözden kaçabilen yaralanmalardır. Distal radyoulnar eklem çıkığının dört haftadan daha fazla süre tedavi edilmeden kalması eklem çıkığının kronik hale gelmesine neden olur. Bu ise kronik bir el bileği eklem ağrısı ile sonuçlanır.^[8]

DİRSEK

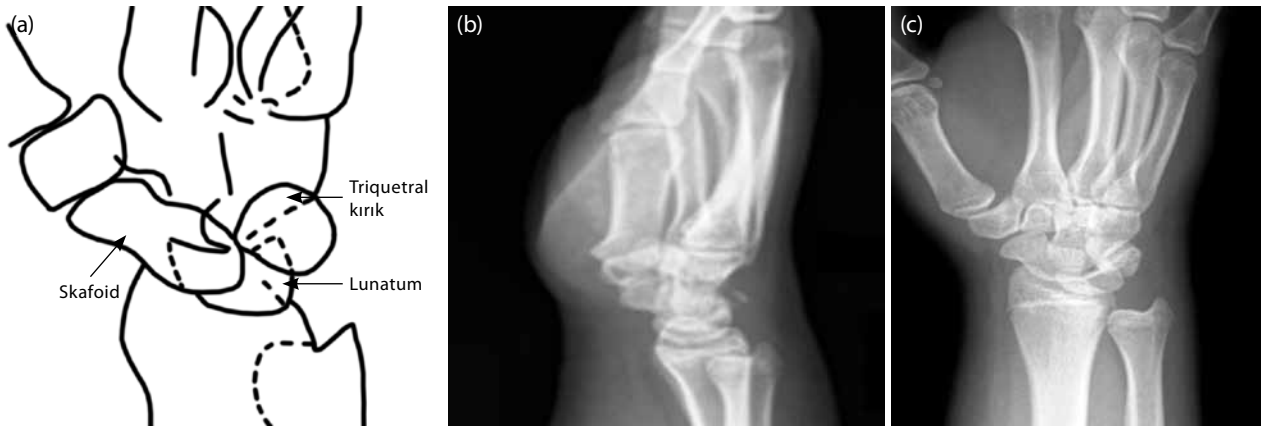
Normal Anatomi

Dirsek ön-arka radyografilerinde izdüşümlerin bilinmesi ve doğru yorumlanması büyük öneme sahiptir. Bu çizgiler kırık ve çıkıkların tanısında olduğu gibi bazı dizilim bozukluğu patolojilerinde de önemli birer belirteç olabilir.

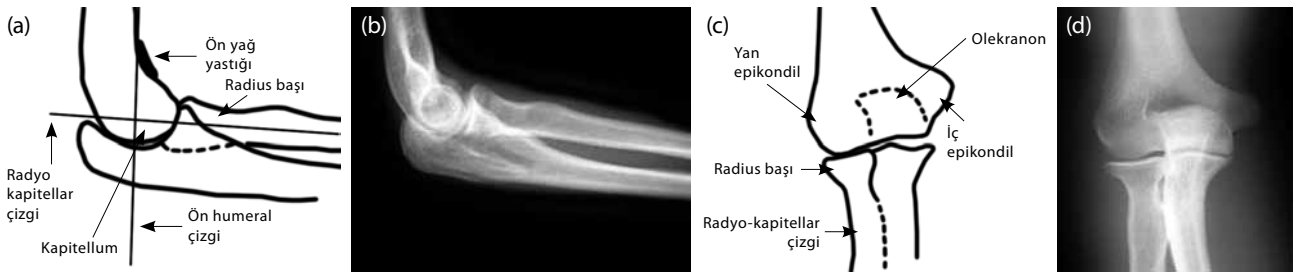
Radyo-kapitellar çizgi: Ön-arka ve yan radyografilerde radius cisminin ortasından uzunlamasına çizilen bir hat kapitellumu ikiye ayırmalıdır. Bu hatta bir dizilim bozukluğu ile karşılaşılması radius başı çıkığını akla getirmelidir (Şekil 8a-d).



Şekil 6. Skafoid kırığı.



Şekil 7. (a, b) El bileğinde trikuetral kırık. (c) Yan radyografide ayrılmış parça dikkati çekmektedir.



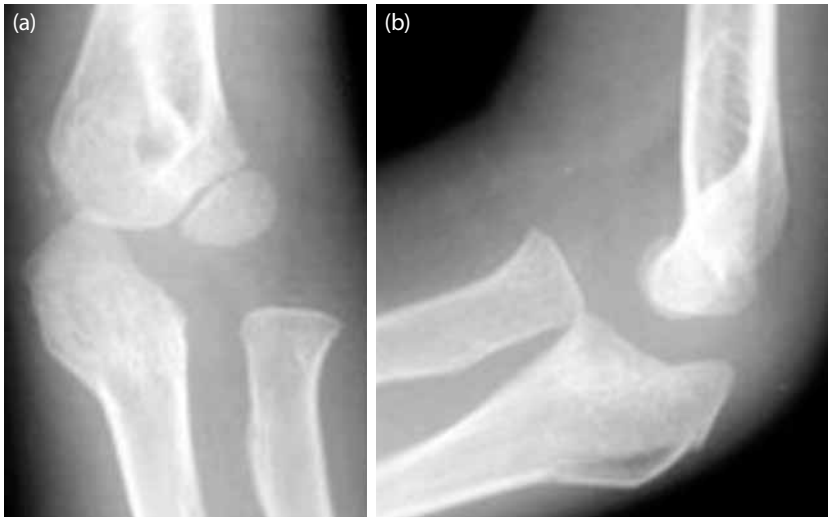
Şekil 8. Dirsek eklemi radyolojik normal anatomisi. (a, b) Yan standart radyografi. (c, d) Ön-arka standart radyografi. Radyo-kapitellar çizgi dirseğin normal anatomik dizilimi için önem taşımaktadır.

Ancak burada radiusun önceden var olan bir anomalisi ya da malpozisyonu mutlaka dikkate alınmalıdır.^[9]

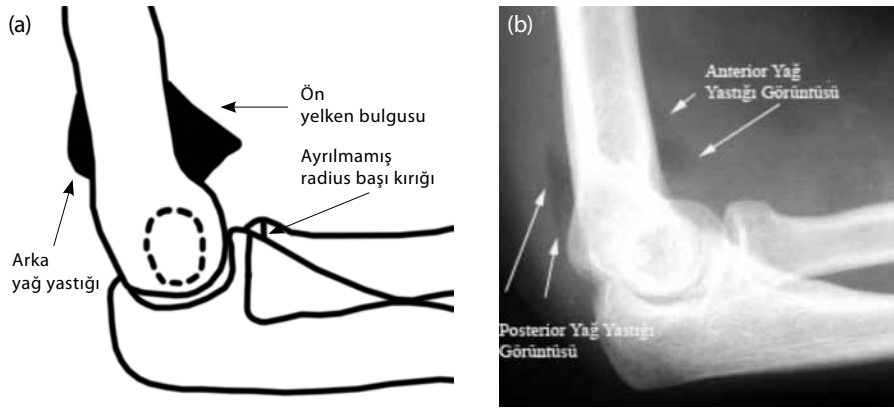
Ön humeral çizgi: Yan radyografide humerusun ön yüzüne paralel ve bitişik olarak çizilen uzunlamasına bir hat kapitellumu ikiye ayırmalıdır. Burada oluşacak herhangi bir düzensizlik genellikle

le suprakondiler humerus kırığını akla getirmelidir (Şekil 9a, b).

Yan radyografide; dirsek eklem kapsülünün üst bitişğinde eklem önü ve arkasında bulunan yağ birikintisi, radyolojik olarak hafif siyah renkte izlenebilir ve yağ yastığı olarak adlandırılır.



Şekil 9. Radius başı çıkığı ve olekranon kırığı (Monteggia kırıklı çıkığı). (a) Ön-arka ve (b) yan radyografide görünümü.



Şekil 10. Radius başı kırığı. Dirsek eklem bölgesi şüpheli kırık ve çıkıklarında özellikle anterior yelken bulgusu tanı için yardımcı olabilir.

Ön yağ yastığı; normal olabilir. Ama ayrılmış ve korteksten daha kabarık duruyorsa yelken belirtisi (sail sign) bu durum bir patolojinin habercisi olarak düşünülebilir (Şekil 8a, b).

Arka yağ yastığı; eğer izlenebiliyorsa daima patolojik olarak değerlendirilir.^[10] Her iki yağ yastığı da eklem kapsülünü ilgilendiren ve eklem komşuluğundaki yapıları zorlayan bir patolojiyi akla getirmektedir (Şekil 10).

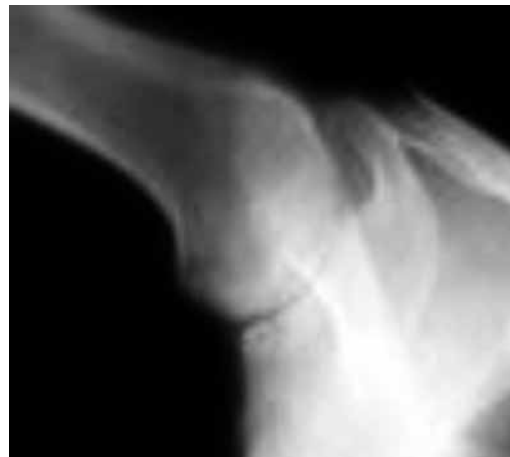
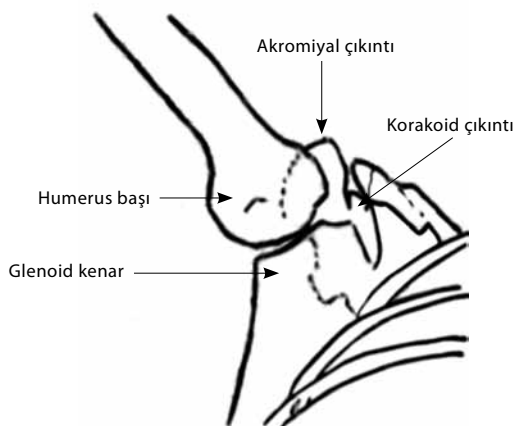
Radius başı çıkığı: Bu çıkık daha çok küçük yaş çocuk grubunda görülmektedir. Genellikle çocuğun elinden tutularak çekilme öyküsü tipiktir. Eğer açıkça bir radius başı çıkığı ile karşılaşılır ise mutlaka proksimalde ulnanın kırık olabileceği de düşünülmeli ve araştırılmalıdır (Şekil 9a, b).

Radius başı kırığı: Hatalı olarak değerlendirilen patolojilerin önde gelenlerindedir. Kortikal kırık çok ince bir hat halinde olabilir. Ancak ayrılmamış bir

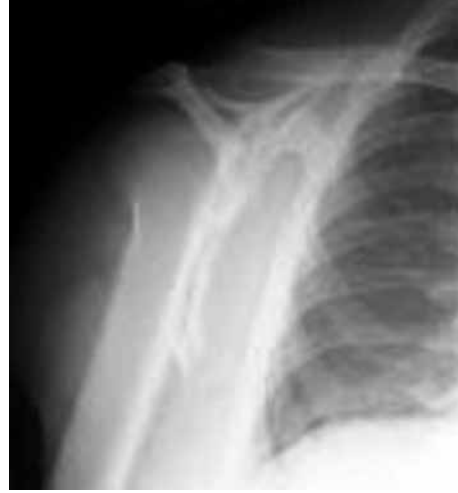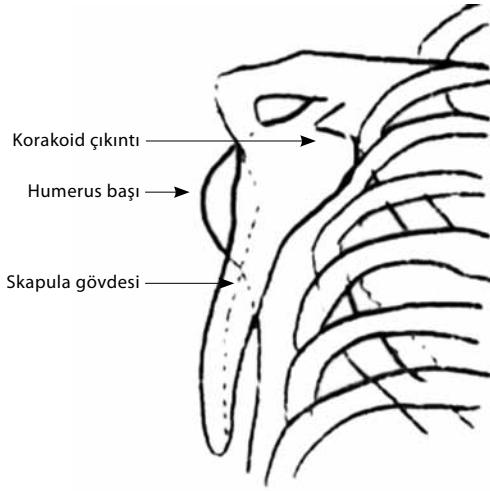
kırık dahi olsa, korteksin dikkatlice takip edilmesi ile tanı büyük oranda doğru konulabilir. Ön yağ yastığı genişlemiş ve yelkenli bulgusunu oluşturmuştur. Arka yağ yastığı görülmeyebilir. Bazı araştırmalara göre yağ yastığı belirtisi radius başı kırıklarına %80 oranda eşlik etmektedir. Hatta bazen radius başı kırığına ait hiçbir radyolojik bulgu saptanmasa da yağ yastığı bulgusu tek başına %40 oranında tanı koydurabilir (Şekil 10).^[11]

Dirsek Ekleminde Tespit Edilen Yaralanmaların Görülemeyen Diğer Yarı

Monteggia kırığı: Proksimal ulna kırığı ve radius başı çıkığının birlikte seyrettiği olgulardır. Özellikle çocuk hasta grubunda %50 gibi yüksek bir oranda gözden kaçırılmaktadır.^[12] Bunun için daha önce bahsettiğimiz radyokapitellar çizginin düzgünlüğü büyük önem taşımaktadır. Monteggia kırıkları büyük oranda el açık pozisyonda el üzerine düşme sonucu oluşmaktadır.



Şekil 11. Aksiller omuz radyografisi özellikle glenohumeral çıkıklarda humerus başının pozisyonunu belirlemede önemlidir.



Şekil 12. Skapular Y radyografi özellikle skapula kırıkları ve kitlesel lezyonlarında önemlidir.

Ön-arka radyografiden ziyade yan radyografi önemli bulgular sunmaktadır. Ulna proksimal kırığı ve radyokapitellar hattın bozulduğu görülerek tanı konulabilir. Ancak bu olgularda ulnanın izole kırıkları doğru tanınmalıdır.

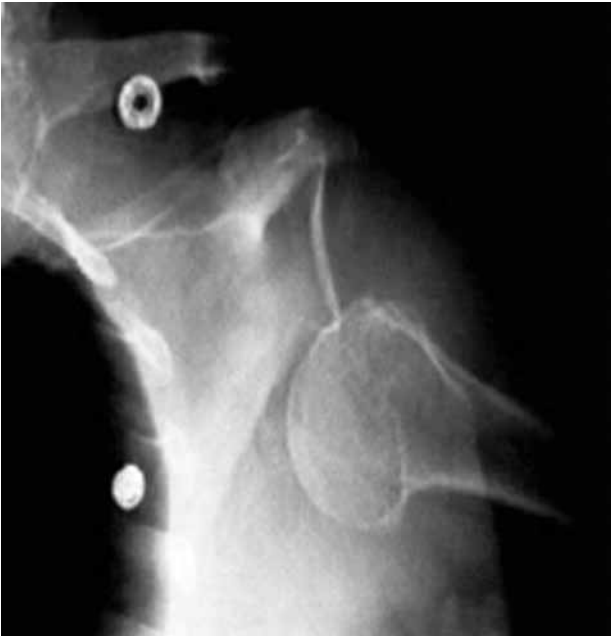OMUZ

Normal anatomi: Akromiyoklaviküler eklemin dizilimi ve humerus başı ile arasındaki mesafe, glenoid ile humerus başı ilişkisinde önemlidir. Glenoid kenarları, skapulanın dış ve üst kenarları ile humerus proksimali travmatik olaylarda özel-

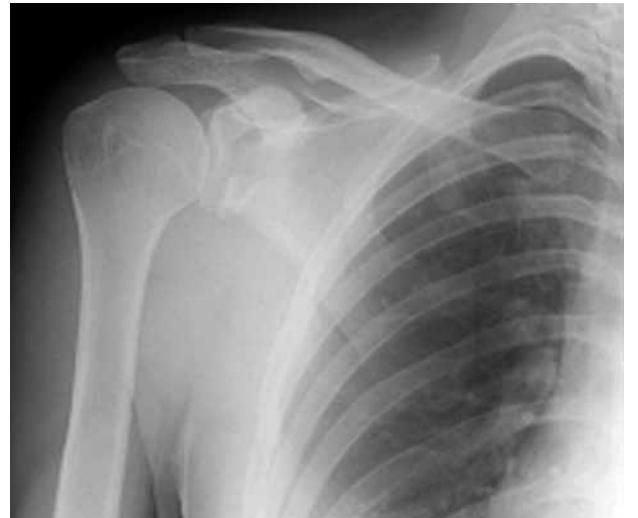likle dikkat edilmesi gereken anatomik bölgelerdir.

Omuz ön-arka radyografilerinde, glenoid kenar ve humerus başı izdüşümleri hafifçe üst üste (süperpozisyon) gelmektedir. Bu durum eklem mesafesinin değerlendirilmesini engelleyebilmektedir.

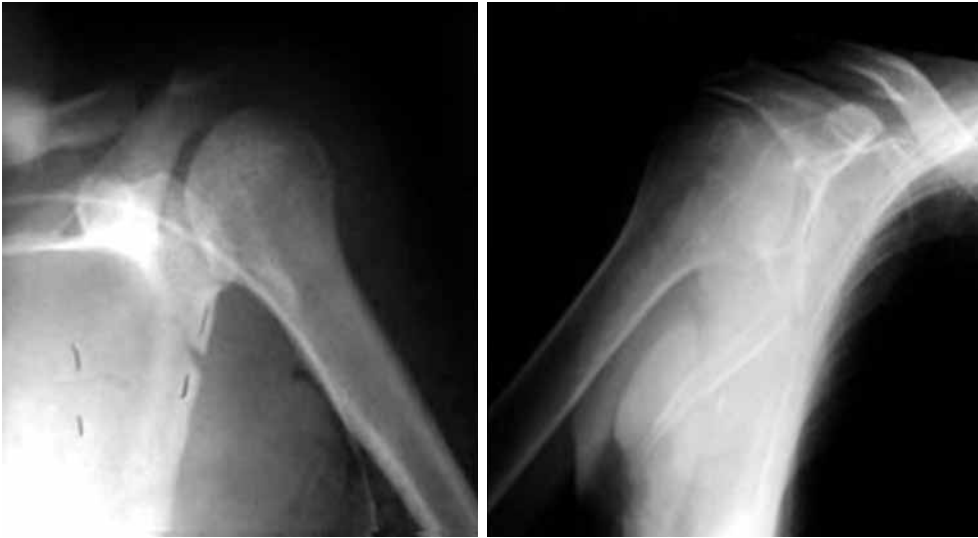Glenohumeral eklemin gerçek radyolojik görünümü: Hasta 35-45 derece arkaya çevrilerek skapulanın sagittal planı kasete paralel hale getirilir. Bu pozisyon ile bu üst üste binme ortadan kaldırılarak gerçek görüntü elde edilmesi sağlanmaktadır.^[13] Bu görüntüleme ile akromiyoklaviküler eklem, glenohumeral eklem mesafesi, özellikle insitabiliterlerde humerus başının yukarı ya da aşağı yer değiştirmesi, artritlik durumlarda da eklem mesafesi darlığı doğru bir şekilde değerlendirilebilir.



Şekil 13. Omuz aksiller radyografisi, humerus başının glenoidine göre yönünü belirlemede yardımcıdır.



Şekil 14. Glenoid kırığı.



Şekil 15. Skapula kırıkları ön arka radyografilerle iyi değerlendirilemeyebilir. Sağdaki şekilde skapula Y radyografisinde ayrılmış skapula kırığı dikkati çekmektedir.

Omuz çıkığı: Düz radyografilerde kolayca tanı konulur. Ancak glenohumeral eklem çıkığının ön ya da arka pozisyon tespiti için mutlaka aksiller (Şekil 11) ya da Y radyografi (Şekil 12) görülmelidir. Bu grafiler omuz çıkığına eşlik edebilecek yaralanmaların tespitini sağlayacağı gibi redüksiyon yönteminin doğru seçilmesini de sağlar (Şekil 13).

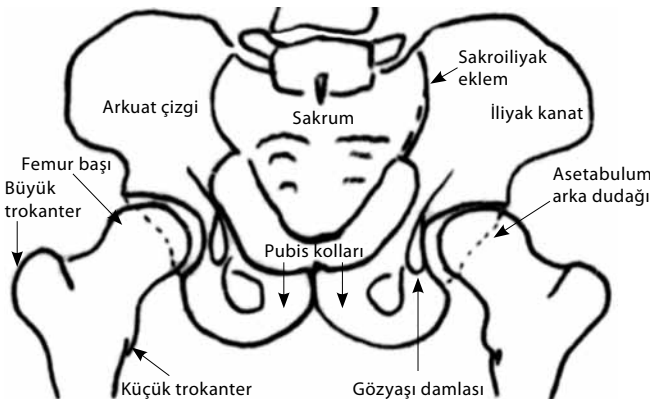
Akromiyoklaviküler eklem ayrılması: Bu yaralanmalar direkt travma sonucu oluşmaktadır. Düz ön-arka radyografi çoğunlukla yeterli bilgi sağlamakla birlikte özellikle tip IV ve tip VI çıkıklarda ilave radyografiler gerekebilir.

Glenoid kırıkları: Bu kırıklar direkt olarak eklem üzerine gelen travmalarla olabileceği gibi kompleks travmalar sonucunda da oluşabilir. Glenoid kırıkları ile karşılaşıldığında mutlaka ilave yaralanmalar araştırılmalıdır.

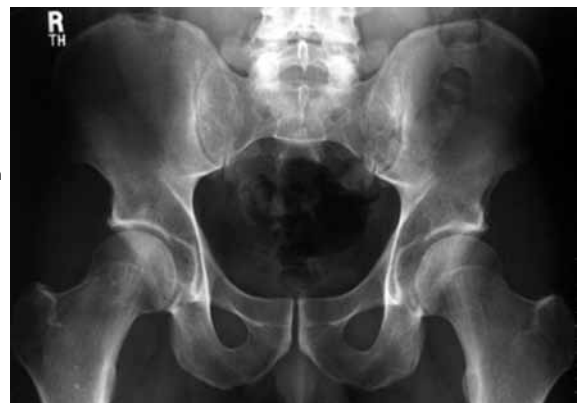Gerçek omuz radyografisi ve Y radyografiler mutlaka alınmalıdır. Bu radyografilerde glenoid kenarları dikkatle incelendiğinde tanı konulabilir. Özellikle yüksek enerjili travmalarda ve yaşlı hastalarda glenoid kırığı şüphesi olanlar BT ile değerlendirmelidir (Şekil 14).

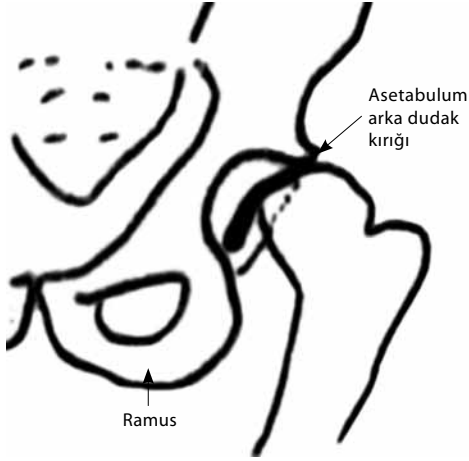
Skapula kırıkları: Gerçek omuz radyografisi ve Y radyografi ile tanı konulabilir. Bu tür yaralanmaların tek başına olmayabileceği mutlaka düşünülmelidir. Hasta akciğer yaralanması ve brakial pleksus yaralanması açısından da değerlendirilmelidir (Şekil 15).

Kırık ya da çıkıklarla sonuçlanmış omuz bölgesi yaralanmalarına kafa ve servikal omurga yaralanmaları, bölgenin damar ve sinir yaralanmaları eşlik edebilir.^[14,15]

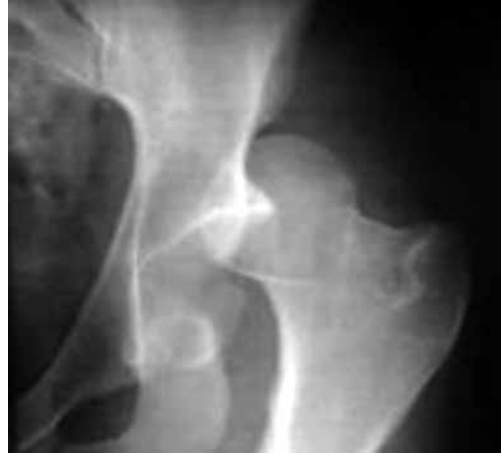

Şekil 16. Pelvisin radyolojik normal anatomisi.





Şekil 17. Travmatik kalça çıkıklarında asetabuler dudak kırıkları dikkatle aranmalıdır.



PELVİS VE KALÇA EKLEMİ

Normal anatomi: Lumbosakral bileşke, sakroiliyak eklem çizgisi, asetabuler kenarlar, arkuat hat ve gözyaşı damlası görüntüsü ile trokanterik hatlar mutlaka değerlendirilmelidir. Simfizis pubis ve pubik kolların simetri ve düzeni de gizli kalabilecek patolojilerin tespitinde yardımcı olabilecek noktalar (Şekil 16).

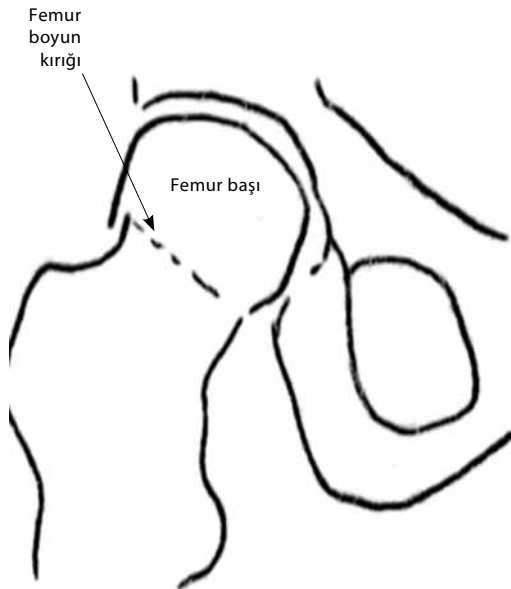
Kalça eklemine arkaya çıkıklarında ekstremitenin kısıllığına ilave olarak kalça iç rotasyon, fleksiyon ve adduksiyon pozisyonundadır. Kalça eklemine öne çıkıklarında yine kısıllık vardır, fakat kalçada dış rotasyon dikkati çeker. Kalça eklem çıkığı durumunda femur başı ve asetabulum kırığı mutlaka araştırılmalıdır (Şekil 17).

Redüksiyonda zorlanması durumunda ise mutlaka BT ile eklem için değerlendirilmesi gereklidir.

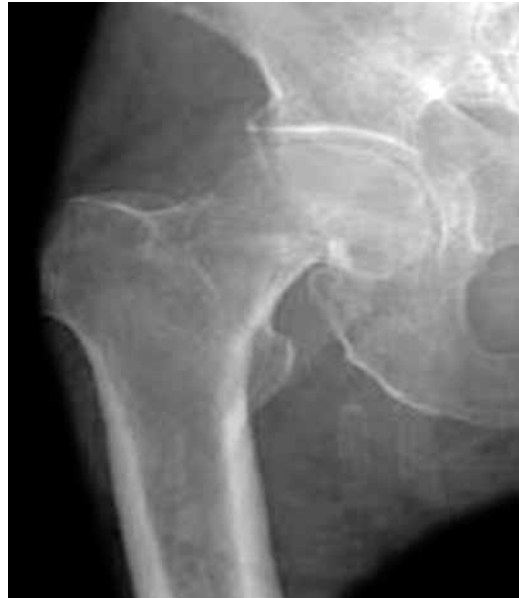BÖLGENİN GİZLİ OLABİLECEK KIRIKLARI

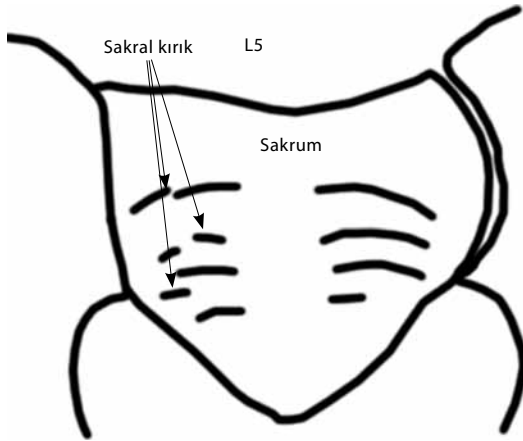
Femur boyun kırığı: Ayrılmış kırıkları kolayca tanıırken, ayrılmamış kırıkları sıkça gözden kaçabilir.

Bazen yaşlı hastalar femur boyun kırığı olmasına rağmen yürüyebilirler. En sık ön-arka radyografiler kullanılmaktadır. Ön-arka radyografilerde kırık hattı çok ince olabilir. Kortikal bozulma ve çökme sadece radyodens bir görüntü verebilir. Femur boynu ile baş arasında kortikal geçişte kayıp tespit edilebilir. Trabeküler bozukluklar da kırık hakkında bizi uyarmalıdır. Bazen, kalça eklemine dış rotasyon pozisyonu verilerek elde edilecek radyografiler de yardımcı

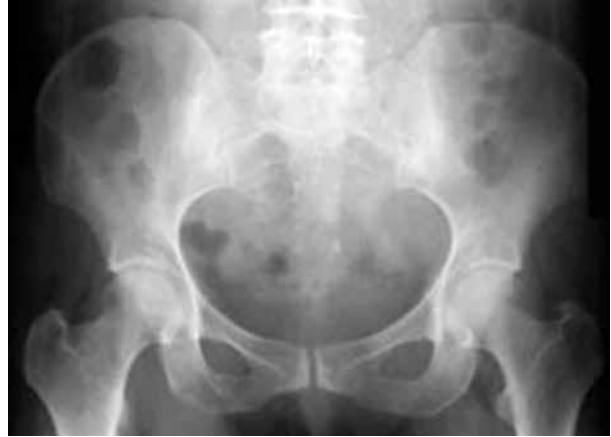

Şekil 18. Femur boyun kırığı.





Şekil 19. Sakral kırıkların radyolojik tanısında transvers çizgiler rehber olarak kullanılabilir.



olabilir. Şüpheli durumlarda, kalça eklemi manyetik rezonans görüntüleme (MRG) ile değerlendirilmelidir. Femur boyun kırıklarında MRG'nin tanıdaki başarı ve hassasiyeti %100'dür.^[16]

Radyolojik olarak, özellikle standart radyografilerde femur boyun kırıklarının tanısı %2-9 oranında atlanmaktadır (Şekil 18).^[17,18]

Sakral kırıklar: Sakrumun büyük parçalı ve ayrılmış kırıkları standart radyografi ile kolayca görülebilir. Ancak kırıkların büyük bölümü standart radyografilerde tanı koymada güçlük çekilebilen kırıklardandır. Sakral kırıkların standart radyografi ile değerlendirilmesinde %72 oranında hata yapıldığı bildirilmiştir.^[18] Standart radyografide sakral kanat kırıkları ince düz hat olarak görülür (Şekil 19).

Pelvis kırıkları: Hareketsiz eklemlere sahip olması ve halka şeklindeki yapısı nedeni ile pelvis kırıkları çoklu kırıklar olarak karşımıza çıkmaktadır. Pelvis kırığından bahsediliyorsa gizli kalabilecek

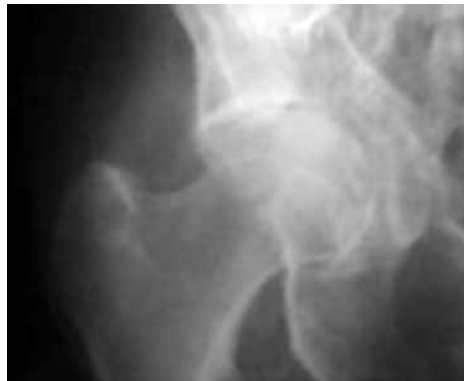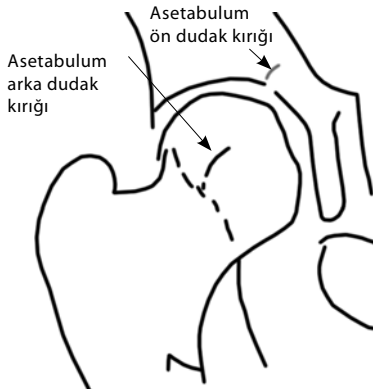ramus kırıkları ve sakroiliyak ayrılmalar olabileceği konusunda dikkatli olunmalıdır.

Tanıda pelvik çıkış (outlet) görüntüleri sakrum ve ramusların değerlendirilmesinde daha net bilgiler verebilir. Sakral kırıktan şüphelenilen durumlarda BT ile değerlendirme büyük önem taşır.

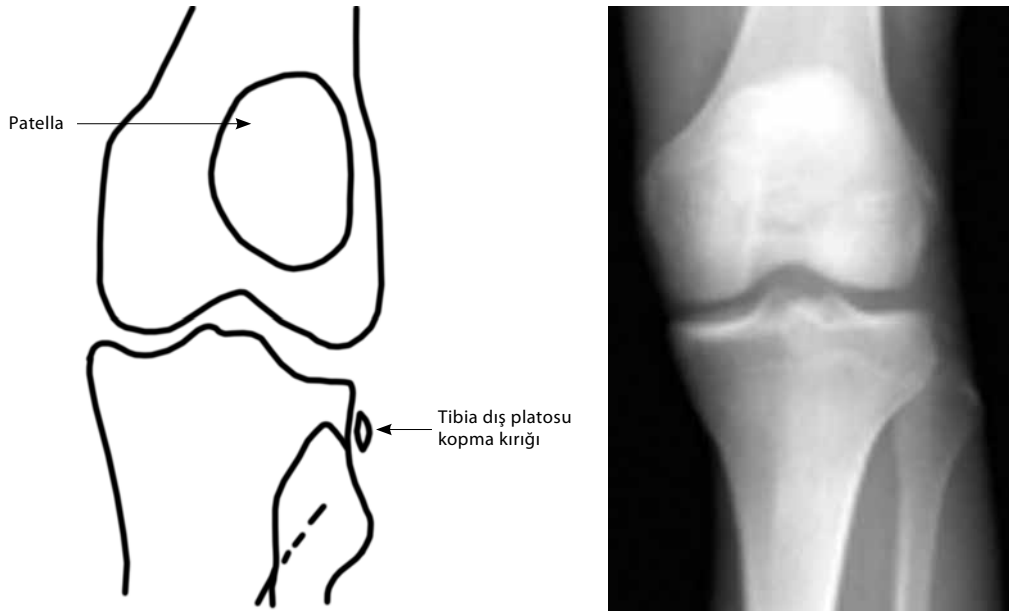
Asetabulum kırıkları: Asetabulum kırığıyla karşılaşıldığında pelvik ark (%40) ve femur başı patolojileri (%50) olabileceği mutlaka akılda tutulmalıdır.^[17,18]

Asetabuler dudakların kırıkları ya da birlikte santal kırıklar olabilir. Asetabuler dudak kırıkları ön ve arka dudaklarda olabilir. Ön dudak kırıklarının tanınmasında iliopubik hattın takip edilmesi tanı koydurabilir (Şekil 20).

Arka dudak kırıklarında ilioiskiyal hat dikkatle incelenmelidir. Ancak bu hattın standart radyografi görüntüsünün femur başı ile üst üste düşmesi nedeni ile çekim dozu iyi ayarlanmalıdır (Şekil 20).



Şekil 20. Ayrılmamış asetabulum kırıklarının radyolojik tanısı ön ve arka dudakların dikkatlice değerlendirilmesi halinde kolaydır.



Şekil 21. Yan tibia platosu kopma kırıklarında, diz eklemi bağ yaralanmaları yönünden incelenmelidir.

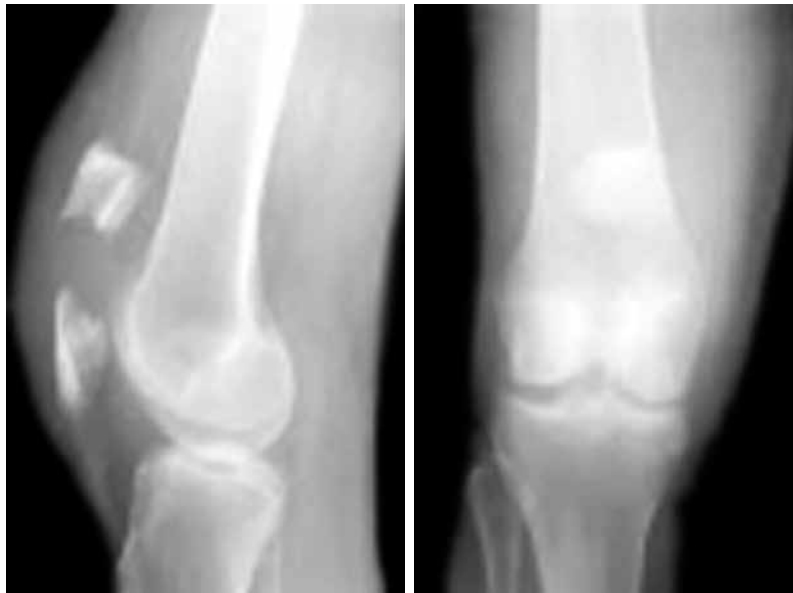
DİZ

Normal anatomi: Eminensia kırıkları ve bağların kemiğe yapıştıkları yerlerde oluşan kopma (avulsiyon) kırıkları standart radyografide gözden kaçabilir. Standart radyografide patolojik bulgu saptanamadığı halde hastada şiddetli diz ağrısı olması durumunda tomografik değerlendirme yapılmalıdır. Diz eklem içi kırıklarında bağ yaralanmaları büyük oranda eşlik

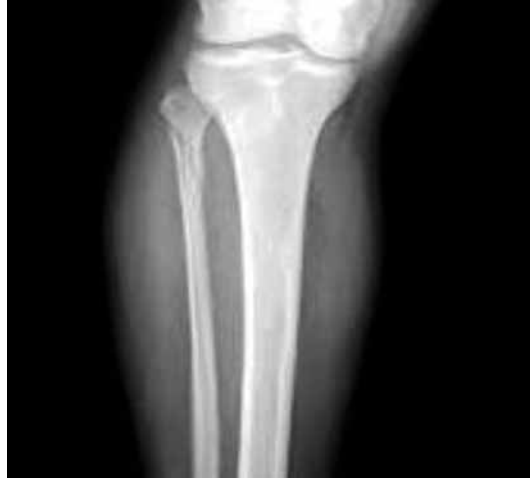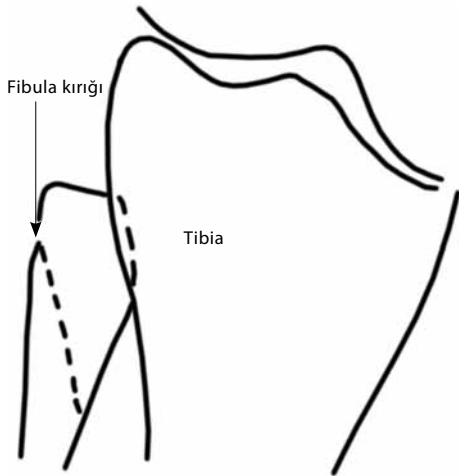
etmektedir. Diz eklem içi kırıklarında normal anatomi bozulmamış olabilir. Bu nedenle ilave bağ yaralanmaları açısından değerlendirmek için bazen MRG gerekli olabilir.

Diz Bölgesinde Gizli Olabilecek Kırıklar

1. Tibia platosu kırıkları: Aksiyel planda valgus yüklenmeleri ile oluşan bu kırıklar, diz kırıklarının %32'sini oluşturmaktadır. İki planlı radyografilerde



Şekil 22. Yan grafide belirgin olan patella kırığı ön-arka grafide gözden kaçabilir. Ön-arka grafilerde yüksek patellar yerleşime dikkat edilmelidir.



Şekil 23. Maisonneuve kırığı. Fibula başı kırığı ile birlikte iç malleol kırığı. Bu kırık tek başına görül- düğünde diğer parça da araştırılmalıdır.

%79, dört planlı çekilen radyografiler sonucunda da %85 oranında hassasiyetle tanı konulabilmektedir.^[19]

Künt travma nedeni ile diz ağrısı olan ve yürü- meyen bir hasta ile karşılaşıldığında tibia platosu kırığı mutlaka akla getirilmelidir. Bu tür hastalarda oblik diz filmleri ile değerlendirme yapılmalı ve hatta radyog- rafik sonuçlar olumsuz dahi olsa BT ile değerlendirme göz ardı edilmemelidir. Bu bölge kırıklarının bazen iç içe geçme/çökme nedeni ile radyografide izleneme- yebileceği unutulmamalıdır.

2. Segond kırığı: Tibia yanının küçük kopma kırık- larıdır. Standart diz ön-arka radyografilerinde dikkatle incelendiği görülebilir (Şekil 21). Beraberinde ön çap- raz bağ yırtığı olabileceği akılda tutulmalıdır.^[20]

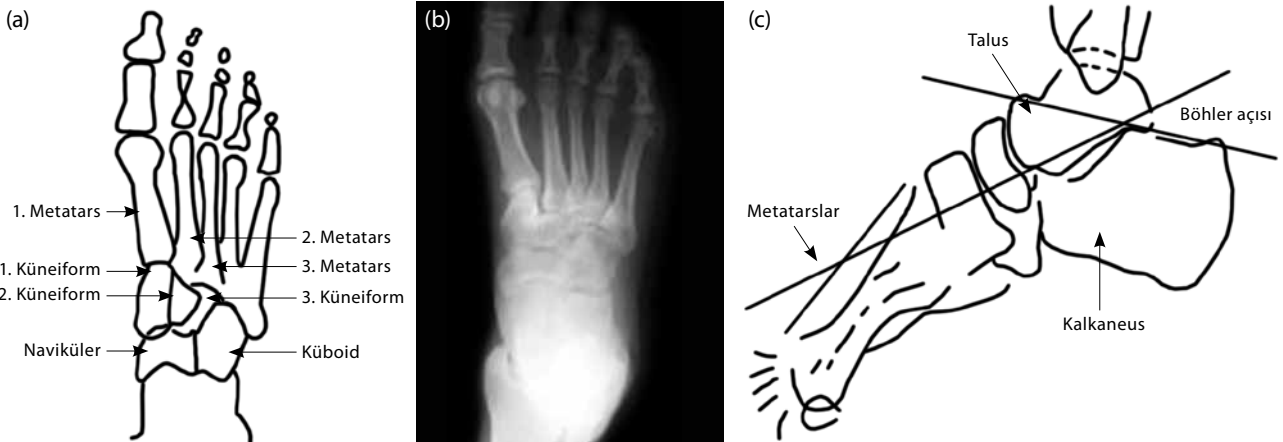
3. Patella kırığı: Direkt travma sonucu oluşabilen bu kırıkların tanısı yan grafi ile kolayca konulabilir.

Ancak çoklu travması olan hastalarda ve aşırı efüzyon- lu dizlerde yan grafi çekilemediği için tanı konulması zor olabilir (Şekil 22).^[21]

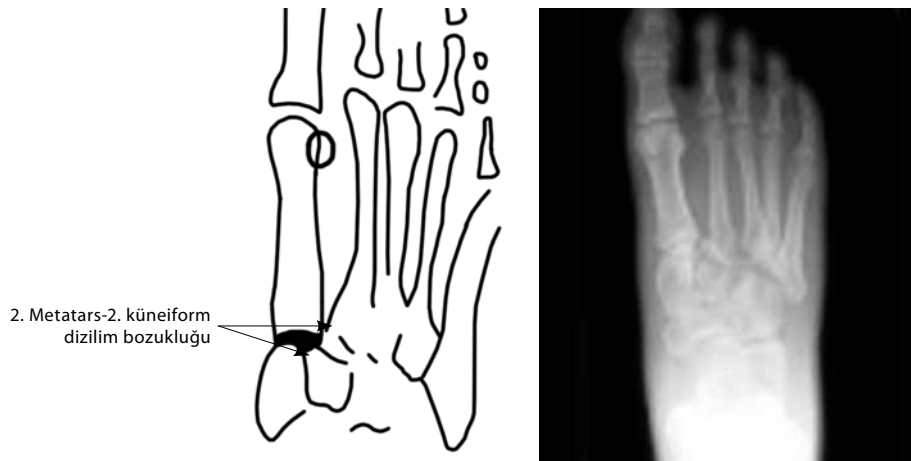
Maisonneuve kırığı: Bu kırık, ayak bileği abdüksiyon ve dış rotasyondaiken oluşan travma neticesinde meydana gelir. Bu kırığın önemi; yaralanmanın yarısı- nın gözden kaçabilmesidir. Çünkü kırık iki kompart- manı içeren bir yaralanmadır. Bu yaralanmanın kom- ponentlerinden biri fibula başında oluşan kırık, diğeri iç malleol kırığı ya da deltoid bağ yaralanmasıdır. Ayak bileği yaralanması nedeni ile gelen bir hastada diz muayenesi yapılmadıkça doğru tanı koyabilmek zordur (Şekil 23).^[22]

AYAK

Normal anatomi: Ayak ön-arka radyografide ikin- ci metatarsın iç kenarı ikinci küneiform kemiğinin iç



Şekil 24. (a, b) Ayağın radyolojik normal anatomisi (A-P, yan). (c) Bohler açısı.



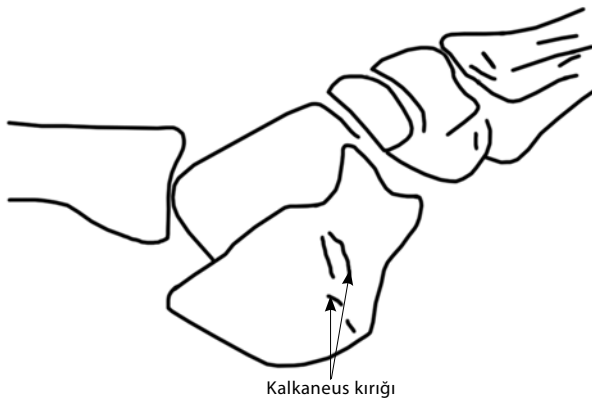
Şekil 25. Lisfrank eklem yaralanmasında özellikle 2. metatars ve 2. küneiform arasındaki ilişki bozulmuştur.

kenarı ile aynı doğrultuda olup düzgün bir dizilim gösterir (Şekil 24a, b).

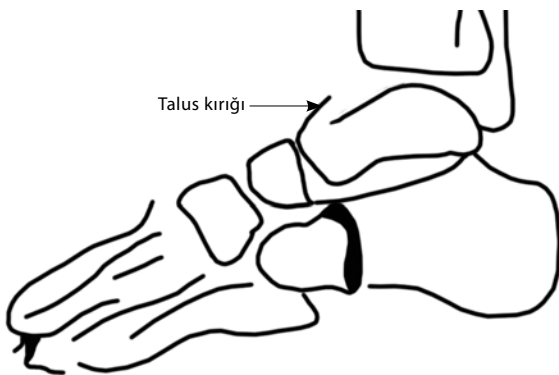
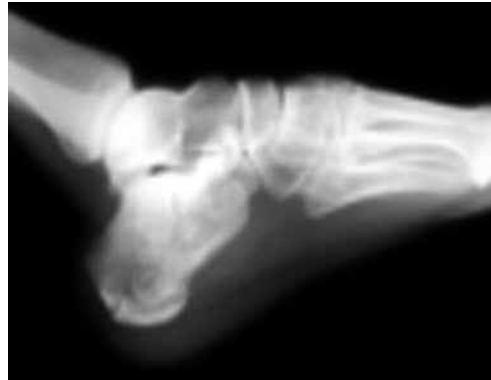Üçüncü küneiform ile küboid kemik üst üste süperpoze olur ve distale doğru basamaklaşma görünümü oluşturur. Ayak ortası ve ayak önü çıkıklarında bu ilişkiler genelde bozulur.

Ayak yan radyografisinde ise; talus başı üst kenarı, naviküler üst kenarı ve küneiformların en üst kenarı hemen hemen aynı düzlemedir.

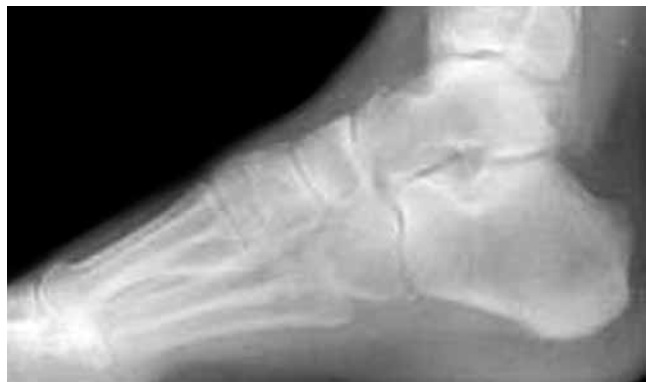Ayak yan grafisinde arka kalkaneal tuberositanın üst yüzünden geçen çizgi ile kalkaneusun eklem yüzeyinden geçen çizgi arasındaki açı 20-40 derece

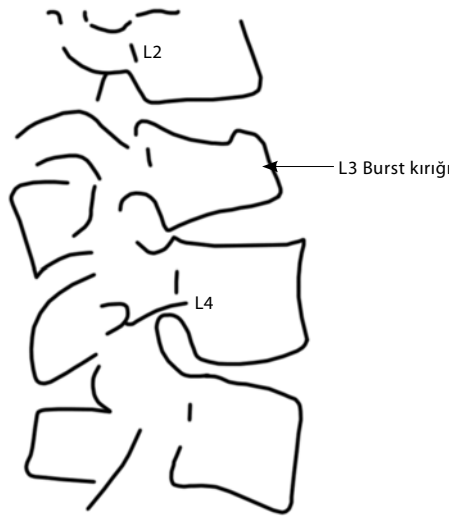


Şekil 26. Kalkaneus kırığının radyolojik görünümü.

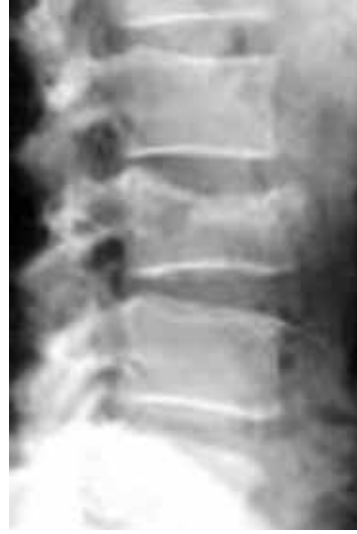

Şekil 27. Talus kırığı radyolojik görünümü.





Şekil 28. Kalkaneus kırığı olan hastada aynı zamanda L3 omurga kırığı izlenmektedir.



arasındadır. Bu açı 'Böhler açısı' olarak adlandırılır (Şekil 24c). Gizli kalkaneus kırıklarında Böhler açısının 20 derecenin altına düştüğü bilinmelidir.

Ayak oblik radyografisinde, üçüncü metatars iç kenarı üçüncü küneiform iç kenarı ile hemen hemen aynı düzlemedir.

Çıkıklar

Lisfrank yaralanmaları: Tarsometatarsal eklem kırıklı çıkıkları standart radyografik değerlendirmelerde %20 oranında atlanmaktadır.^[23,24]

Şiddeti yüksek travmalarda ikinci metatars temelinden birinci küneiforma giden Lisfrank bağ yaralanması olabilir ve bu da eklemden instabilite nedeni olabilir.

Standart radyografilerde ikinci metatars bazis kopma kırığı olabilir. Ya da ikinci metatarsın beşinci metatarsa kadar bütün tarsometatarsal eklemlerde çıkık görülebilir. Ön-arka radyografide ikinci metatars-ikinci küneiform dizilimi bozulmuştur (Şekil 25). Standart radyografide çıkık belirlenemese de ikinci metatars başında kopma kırığı bir Lisfrank bağ yırtılması olarak değerlendirilmelidir.^[25,26] Lisfrank çıkıklarının en önemli komplikasyonlarından birinin de kompartman sendromu olabileceği akılda tutulmalıdır.^[27,28] Ayrıca bu yaralanmalarda omurga muayenesinin de çok önemli olduğu unutulmamalıdır.

Ayakta Gizli Kalabilecek Kırıklar

Kalkaneus kırığı: En sık kırılan tarsal kemik olmasına rağmen, sıklıkla tanı konulamayan ya da geç tanı konulan bir kırıktır (Şekil 26). Bazı kaynaklarda %10 oranında tanı konulmadığı belirtilmiştir.^[28,29]

Tanıda şüphe duyulması durumunda ya da tedavi planlaması için BT değerlendirmesinden kaçınılmamalıdır. Bu kırıklarda komplikasyon olarak kompartman sendromu gelişebileceği akılda tutulmalıdır.^[28]

Talus kırığı: Standart yan radyografilerde kortekste çentikleşme dikkati çeker. Yine bu kırıkları da BT ile değerlendirmek gerekebilir (Şekil 27).

Ayak kırıkları ya da çıkıklarında, özellikle kalkaneus kırıklarında lomber ya da alt torakal omurga kırıkları olabileceği akılda tutulmalıdır. Bu tür kırıklarda omurga mutlaka elle ve radyolojik olarak değerlendirilmelidir. Bazı kaynaklarda kalkaneus kırıklarına %10 oranında torakolomber kırıkların eşlik ettiği bildirilmiştir (Şekil 28).^[30]

KAYNAKLAR

1. Ballas MT, Tytko J, Mannarino F. Commonly missed orthopedic problems. Am Fam Physician 1998;57:267-74.
2. Gandhi TK, Kachalia A, Thomas EJ, Puopolo AL, Yoon C, Brennan TA, et al. Missed and delayed diagnoses in the ambulatory setting: a study of closed malpractice claims. Ann Intern Med 2006;145:488-96.
3. Karcz A, Korn R, Burke MC, Caggiano R, Doyle MJ, Erdos MJ, et al. Malpractice claims against emergency physicians in Massachusetts: 1975-1993. Am J Emerg Med 1996;14:341-5.
4. Karcz A, Holbrook J, Burke MC, Doyle MJ, Erdos MS, Friedman M, et al. Massachusetts emergency medicine closed malpractice claims: 1988-1990. Ann Emerg Med 1993;22:553-9.
5. Miller MD. Commonly missed orthopedic problems. Emerg Med Clin North Am 1992;10:151-61.
6. Young DK, Giachino A. Clinical examination of scaphoid fractures. Phys Sportsmed 2009;37:97-105.
7. Schmitt R, Christopoulos G, Wagner M, Krimmer H, Fodor S,

- van Schoonhoven J, et al. Avascular necrosis (AVN) of the proximal fragment in scaphoid nonunion: is intravenous contrast agent necessary in MRI? *Eur J Radiol* 2011;77:222-7.
8. Adams BD, Lawler E. Chronic instability of the distal radioulnar joint. *J Am Acad Orthop Surg* 2007;15:571-5.
 9. Pilný J, Kubes J, Hoza P, Mechl M, Visna P. Scapholunate instability of the wrist following distal radius fracture. *Acta Chir Orthop Traumatol Cech* 2007;74:55-8. [Abstract]
 10. Mudgal CS, Psenica J, Jupiter JB. Radiocarpal fracture-dislocation. *J Hand Surg Br* 1999;24:92-8.
 11. Miles KA, Finlay DB. Disruption of the radiocapitellar line in the normal elbow. *Injury* 1989;20:365-7.
 12. Bhaskar A. Missed Monteggia fracture in children: Is annular ligament reconstruction always required? *Indian J Orthop* 2009;43:389-95.
 13. Sanders TG, Jersey SL. Conventional radiography of the shoulder. *Semin Roentgenol* 2005;40:207-22.
 14. Stephens NG, Morgan AS, Corvo P, Bernstein BA. Significance of scapular fracture in the blunt-trauma patient. *Ann Emerg Med* 1995;26:439-42.
 15. Harris RD, Harris JH Jr. The prevalence and significance of missed scapular fractures in blunt chest trauma. *AJR Am J Roentgenol* 1988;151:747-50.
 16. Ouyang T, Branstetter BF 4th. Advances in head and neck imaging. *Oral Maxillofac Surg Clin North Am* 2010; 22:107-15.
 17. Alam A, Willett K, Ostlere S. The MRI diagnosis and management of incomplete intertrochanteric fractures of the femur. *J Bone Joint Surg Br* 2005;87:1253-5.
 18. Perron AD, Miller MD, Brady WJ. Orthopedic pitfalls in the ED: radiographically occult hip fracture. *Am J Emerg Med* 2002;20:234-7.
 19. Edeiken-Monroe BS, Browner BD, Jackson H. The role of standard roentgenograms in the evaluation of instability of pelvic ring disruption. *Clin Orthop Relat Res* 1989;240:63-76.
 20. Lakshmanan P, Sharma A, Lyons K, Peehal JP. Are occult fractures of the hip and pelvic ring mutually exclusive? *J Bone Joint Surg [Br]* 2007;89:1344-6.
 21. Perron AD, Brady WJ, Sing RF. Orthopedic pitfalls in the ED: vascular injury associated with knee dislocation. *Am J Emerg Med* 2001;19:583-8.
 22. Moore MN. Orthopedic pitfalls in emergency medicine. *South Med J* 1988;81:371-8.
 23. Gottsegen CJ, Eyer BA, White EA, Learch TJ, Forrester D. Avulsion fractures of the knee: imaging findings and clinical significance. *Radiographics* 2008;28:1755-70.
 24. Lock TR, Schaffer JJ, Manoli A 2nd. Maisonneuve fracture: case report of a missed diagnosis. *Ann Emerg Med* 1987;16:805-7.
 25. Hardcastle PH, Reschauer R, Kutscha-Lissberg E, Schoffmann W. Injuries to the tarsometatarsal joint. Incidence, classification and treatment. *J Bone Joint Surg [Br]* 1982;64:349-56.
 26. Englanoff G, Anglin D, Hutson HR. Lisfranc fracture-dislocation: a frequently missed diagnosis in the emergency department. *Ann Emerg Med* 1995;26:229-33.
 27. Burroughs KE, Reimer CD, Fields KB. Lisfranc injury of the foot: a commonly missed diagnosis. *Am Fam Physician* 1998;58:118-24.
 28. Fakhouri AJ, Manoli A 2nd. Acute foot compartment syndromes. *J Orthop Trauma* 1992;6:223-8.
 29. Germann CA, Perron AD, Miller MD, Powell SM, Brady WJ. Orthopedic pitfalls in the ED: calcaneal fractures. *Am J Emerg Med* 2004;22:607-11.
 30. Ertürer E, Tezer M, Oztürk I, Kuzgun U. Evaluation of vertebral fractures and associated injuries in adults. [Article in Turkish] *Acta Orthop Traumatol Turc* 2005;39:387-90.