



Kalkaneus kırıkları

Fractures of calcaneus

Meriç Çırpar, M. Fatih Ekşioğlu

Kırıkkale Üniversitesi Tıp Fakültesi Ortopedi ve Travmatoloji Anabilim Dalı, Kırıkkale

Kalkaneus kırıkları en sık görülen tarsal kemik kırıkları olup, tüm tarsal kırıkların yaklaşık %60'ını oluşturur. Tüm kalkaneus kırıklarının %70-75'i, kalkaneusun arka eklem yüzünü ve subtalar eklem bütünlüğünü etkileyen eklem içi kırıklardır. Özellikle subtalar eklemi etkileyen eklem içi kırıklar göz önüne alındığında, kalkaneus kırıkları ortopedik cerrahi ve klinik sonuçları açısından sorunlu bir kırık grubu olarak tanımlanabilir. Eklem dışı kalkaneus kırıklarında çoğu zaman konservatif tedavilerle başarılı sonuçlar elde edilse de, tüm dünyada özellikle eklem içi kırıkların tedavisi açısından tartışmalar devam etmektedir. Ancak, genel görüş arka eklem yüzünü içeren kaymış eklem içi kalkaneus kırıklarının cerrahi olarak tedavi edilmesi yönündedir. Cerrahi tedavinin temel amaçları özellikle arka eklem yüzü olmak üzere, subtalar eklem restorasyonu, kalkaneus yükseklik ve genişliğinin sağlanması olarak özetlenebilir. Kalkaneus kırıklarının ve cerrahi tedavisinin komplikasyonları erken dönemde yara yerinde açılma, cilt nekrozu, enfeksiyon, nörovasküler yaralanma, tromboembolik olaylar ve kompartman sendromudur. Subtalar osteoartrit, hem konservatif hem de cerrahi tedavi sonrası ortaya çıkabilecek bir komplikasyondur.

Anahtar sözcükler: Kalkaneus; kırık; cerrahi; tedavi.

Calcaneus fractures are the most commonly seen tarsal bone fractures, accounting for about 60% of all tarsal fractures. Seventy-seventy five percent of all calcaneus fractures are intraarticular fractures affecting the posterior facet and the subtalar joint integration. Considering intraarticular fractures involving subtalar joint particularly, calcaneus fractures may be defined as a problematic fracture type due to its clinical outcomes in orthopedics. Although successful outcomes may be mostly obtained with conservative treatments in extraarticular calcaneus fractures, there are still debates on the treatment of intraarticular fractures in particular worldwide. However, the most widely adopted treatment of displaced intraarticular calcaneus fractures involving the posterior facet is surgery. In surgical treatment of calcaneus fractures the objectives can be summarized as the restoration of the subtalar joint, the posterior articular surface particularly, and restoration of the height and width of the calcaneus. Complications of calcaneus fractures and surgery include early wound dehiscence, skin necrosis, infection, neurovascular injury, tromboembolic events and compartment syndrome. Subtalar osteoarthritis may develop as a complication following both conservative and surgical modalities.

Key words: Calcaneus; fracture; surgery; treatment.

Tarsal kemik kırıkları nadir görülen kırıklardır. Kalkaneus kırıkları, tüm tarsal kırıkların en sık görülenidir ve bu kırıkların yaklaşık %60'ını, tüm kırıkların ise %1-2'sini oluşturmaktadır.^[1-3] Mitchell ve ark.^[4] kalkaneus kırığı insidansını yılda 11.5/100000 olarak bildirmişlerdir. Özellikle subtalar eklemi etkileyen eklem içi kırıklar göz önüne alındığında, kalkaneus kırıkları ortopedik cerrahi ve klinik sonuçları açısından sorunlu bir kırık grubu olarak tanımlanabilir. Tüm kalkaneus kırıklarının %25-30'u kalkaneusun arka

eklem yüzünü yani subtalar eklemi tutmayan eklem dışı kırıklardır.^[5,6]

KALKANEUSUN TEMEL ANATOMİK ÖZELLİKLERİ

Kalkaneus kırığı olan bir hastada kırığın tipinin ve tutulan bölgenin detaylı değerlendirilebilmesi, uygulanacak tedavi yönteminin belirlenmesi ve prognoz hakkında fikir sahibi olunabilmesi için gereken en temel bilgi, kısmen karmaşık olan kalkaneus

anatomisinin çok iyi bilinmesidir. Bu derlemede, kırık tiplerinin ve sınıflandırma ayrıntılarının daha iyi anlaşılabilmesi için önemli bazı temel noktalar özetlenecektir.

Kalkaneus, arka yarısında kısmen daha kalın olan, taşıdığı yük ile kıyaslandığında göreceli olarak ince bir korteks ile çevrili, yoğun kansellöz kemik dokusu yapısındadır. Kemik birçok eklem yüzünün yanı sıra, bağ ve tendonlar için origo veya insersiyon olan kemik çıkıntılar içerir. Eklem yüzleri kemiğin ön yarısında yer alır.^[7] Kemiğin arka yarısını; gövde, Aşil tendonu ve plantar fasiyanın yapıştıkları kalkaneus tüberkülü oluşturur. Klinik açıdan en önemli yapı olan ve talusla eklem yapan arka eklem yüzü (posterior faset) kalkaneusun üst yüzünün arkasında yer alır. Üst yüzden bakıldığında görülebilen diğer önemli yapılar, 'sustentakulum tali' olarak adlandırılan büyük iç çıkıntı ve üzerindeki iç eklem yüzü (medial faset) ve ön eklem yüzüdür (anterior faset). Arka eklem yüzü üst yüzde yer alan diğer eklem yüzeylerinden, kalkaneal oluk olarak adlandırılan yapıyla ayrılır. Talus bu oluşun üst yüzünü kapatarak sinüs tarsiyi oluşturur. Yan yüzde arka eklem yüzünün yan kenarı önemli bir klinik yapı olarak yer alır. Bu yapı eklem içi kırıkların açık redüksiyon ve internal tespiti sırasında kaldırılıp yeniden yerine tespit edilen bir bölgedir.^[2] Yan yüzde yer alan iki çıkıntı olan peroneal çıkıntı ve tüberkülün yan çıkıntısı bazen kırılarak eklem dışı kırık tiplerinin nadir görülen

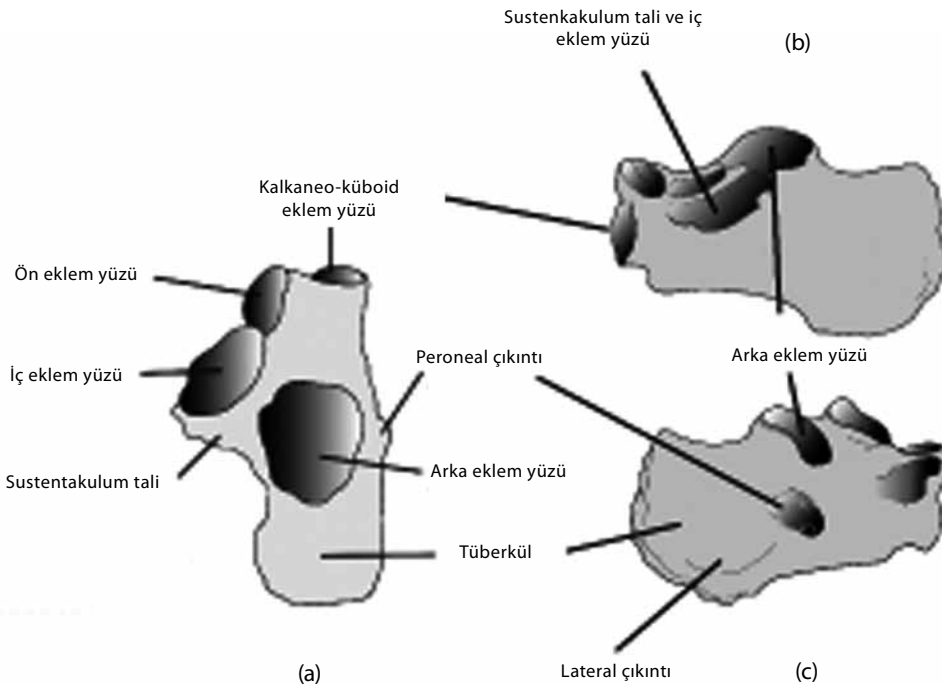
tiplerini oluşturur. Kalkaneusun iç yüzünde yer alan en önemli yapı sustentakulum tali, üzerinde iç eklem yüzü ve bu yapının alt tarafında yakın komşuluğunda yer alan fleksör tendonlar, iç plantar sinir ve damarlardır (Şekil 1a-c).

RADYOLOJİK DEĞERLENDİRME^[1,2,8,9]

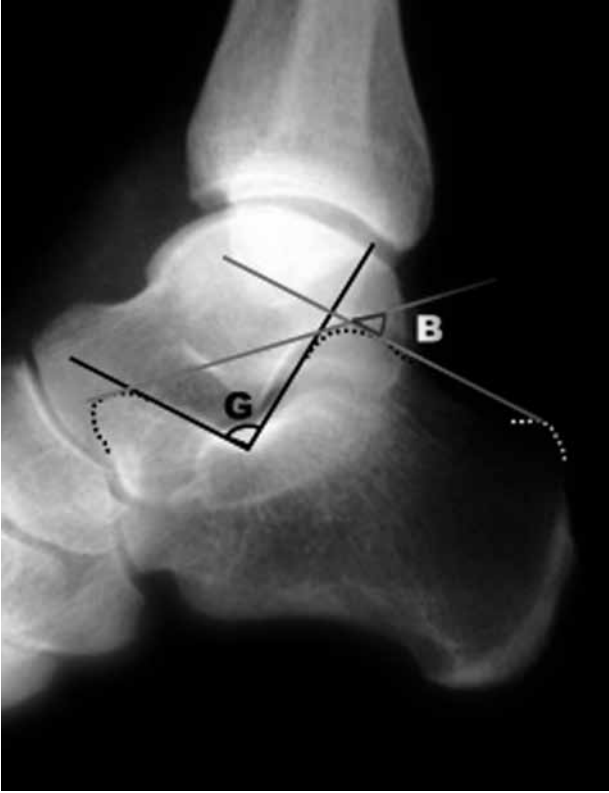Radyografi

Kalkaneus kırığı olan hastaların radyolojik değerlendirmesinde ilk aşama ayağın ön-arka, yan ve oblik grafileri ile kalkaneus aksiyel grafileri olmalıdır. Ön-arka ve oblik grafiler kalkaneus kırığının kalkaneoküboid eklem uzanıp uzanmadığını saptamak için gereklidir. Aksiyel kalkaneus grafisinde, kalkaneusun uzunluk ve genişliğindeki değişiklikler, tüberkül fragmanındaki varus açılanması görüntülenir.

Ayağın ön-arka-yan grafileri, arka eklem yüzünde çökmeye bağlı yükseklik kaybının görüntülenmesinde, aşağıda özetlendiği gibi Essex-Lopresti sınıflamasına göre kırık tipinin belirlenmesinde yardımcıdır. Yan grafi üzerinde değerlendirilen iki önemli açı olan Bohler ve Gissane açıları kalkaneus kırığının özellikleri hakkında bilgi verir (Şekil 2). Normal değeri 25-40 derece olan Bohler açısında azalma, normal değeri 100 derece olan Gissane açısında artış ile birlikte yan grafilerde görülen çift-yoğunluk bulgusu subtalar eklemde çökme olduğunu gösterir.



Şekil 1. Kalkaneusa ait temel anatomik yapıların (a) üstten, (b) ortadan ve (c) yandan şematik olarak görünümü.



Şekil 2. Ayak arkasını içine alan yan grafide Gissane (G) ve Bohler (B) açılarının ölçümü.

BİLGİSAYARLI TOMOGRAFI

Radyografilerde eklem içi kalkaneus kırığından şüphelenildiğinde mutlaka bilgisayarlı tomografi (BT) ile detaylı analiz gerçekleştirilmelidir. Bilgisayarlı tomografi ile elde edilen aksiyel görüntülerde ön proses, kalkaneoküboid eklem, sustentakulum tali ve arka eklem yüzünün tutulumu ortaya konur. Sagittal

görüntülerde ek olarak tüberkül fragmanının ayrışması, ön-yan parçanın kayma miktarı, arka eklem yüzündeki parçada rotasyonel ayrışma değerlendirilir. Arka eklem yüzüne dik olarak elde edilen koronal görüntüler ile arka eklem yüzünün ayrışmasının detaylı analizi dışında kalkaneus cismindeki genişleme ve kısalma, sustentakulum tali kayması değerlendirilebilir (Şekil 3a, b). Klinikte yaygın olarak kullanılmasına da eklem içi kırıkların Crosby-Fitzgibbons sınıflaması bu görüntülere dayanılarak gerçekleştirilir. Bilgisayarlı tomografi kesitlerindeki verilerin detaylı analizi ise Sanders sınıflamasıyla yapılır.

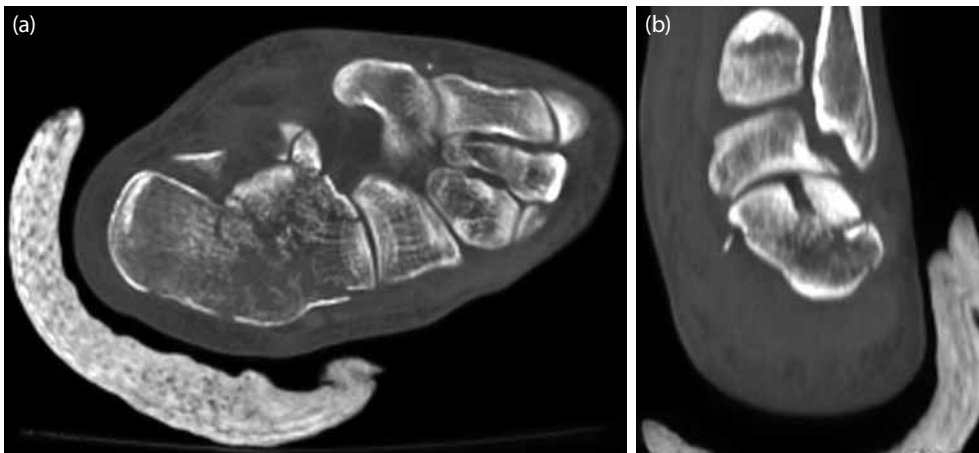
SINIFLANDIRMA VE KIRIKLARIN BİYOMEKANİK-KLİNİK ÖZELLİKLERİ

Kalkaneus kırıklarında eklem yüzlerinin, özellikle de arka eklem yüzünün tutulması seçilecek tedaviyi yönlendiren ve prognozu etkileyen en önemli faktördür. Buna göre, arka eklem yüzünün anatomik bütünlüğünün korunduğu kırıklar eklem dışı, arka eklem yüzünü tutan kırıklar ise eklem içi kırıklar olarak adlandırılır.^[1,2]

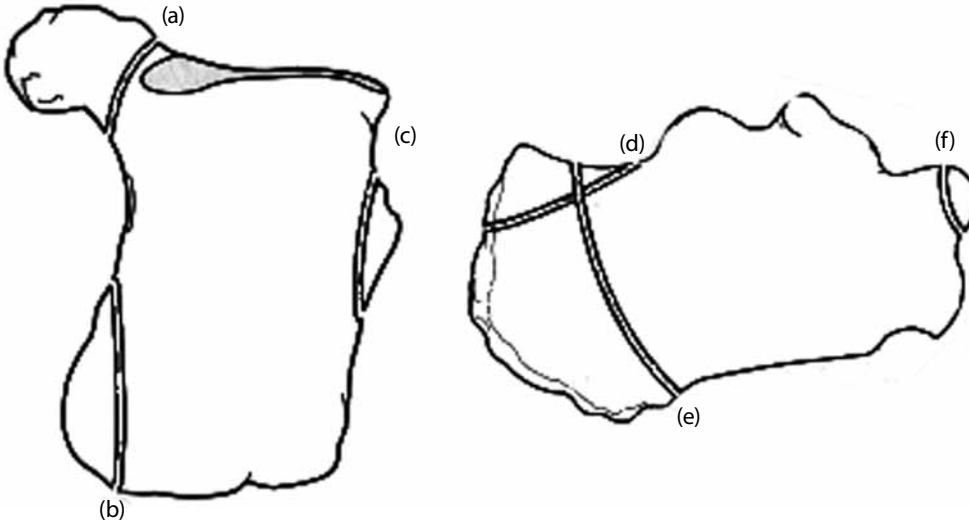
Eklem Dışı Kırıklar

Eklem dışı kırıklar tüm kalkaneus kırıklarının %25-30'unu oluşturur.^[5,10] Arka eklem yüzünü ve subtalar eklem yüzlerini doğrudan ilgilendirmeyen kırıklardır. Kalkaneoküboid eklem yüzeyini ilgilendiren kırıklar da eklem dışı kırıklar olarak sınıflandırılır (Şekil 4a-f).

Ön proses kırıkları, kalkaneoküboid eklem yüzünün üst dudağını oluşturan çıkıntının kırıklarıdır. İzole ön proses kırıkları ayak bileği yumuşak doku travması tanısıyla atlanabilen kırıklardır.^[11] Kırıklar, inversiyon-plantar fleksiyon zorlanması ile bu çıkıntıdan küboid ve naviküler kemiğe uzanan bifurkat bağın yarattığı kopma (avulsiyon) kırığı ya da güçlü dorsifleksiyon



Şekil 3. Sanders tip IIIAC kırığının (a) aksiyel ve (b) koronal bilgisayarlı tomografi kesitleri. Koronal kesitte arka eklem yüzünden geçen kırık hattı ve kayma.



Şekil 4. Eklem dışı kalkaneus kırıklarının şematik görünümü. **(a)** Sustentakulum kırığı, **(b)** orta kalkaneal proses kırığı, **(c)** proneal tüberkül kırığı, **(d)** kalkaneus tüberkül kırığı, **(e)** vertikal cisim kırığı ve **(f)** ön proses kırığı.

zorlanmasının yarattığı kompresyon kırıkları şeklinde ortaya çıkar.^[2,6,11] Ön proses en iyi oblik ayak grafisinde görülür. Komplikasyon olarak kaynamama ya da kalkaneoküboid eklemden artroz ortaya çıkabilir.

Kalkaneus cisim kırıkları, bazı yazarlar tarafından eklem dışı kırıklar olarak anılmakta, kalkaneus gövdesinde orta bölümde yer alan ancak eklem yüzlerini etkilemeyen kırıklar olarak tanımlanmaktadır.^[2,10] Bazı çalışmalarda ise eklem dışı tüberkül kırıkları başlığı altında irdelenmektedir.^[6] Gövde kırıkları, eklem içi kırıklar gibi yüksek enerjili travma sonucu ortaya çıkar. Bu yaralanmalara diğer kas iskelet sistemi ve yumuşak doku yaralanmaları da sıklıkla eşlik eder. Ayak arkası, ayak bileği ve ayak ortasında yaygın şişlik ve hassasiyet vardır. Bu hastalar mutlaka BT ile de değerlendirilmeli, eklem içine uzanan bir kırık hattının varlığı atlanmamalıdır. Bu kırıklardan sonra en sık ortaya çıkan komplikasyon, nadir de olsa kaynama yokluğudur.^[2,10]

Sustentakulum tali kırıkları da tek başlarına nadir görülen yaralanmalardır. Aksiyel yüklenme sırasında ayağın güçlü inversiyonu ile oluşan kırıklardır. İç malleol altında şişlik ve başparmak fleksiyonu ile artan hassasiyet vardır. Deltoid ve interosseöz bağ aracılığıyla talusa sıkıca tutunduğundan genellikle ayrılma göstermezler. Sustentakulum tali kırıklarından sonra komplikasyon olarak kaynama yokluğu ya da fleksör hallusis longus tendonu yaralanması görülebilir.^[2,6,10]

Kalkaneus tüberkül kırıkları, makaslama-kompresyon kırıkları ya da kopma kırıkları olarak iki temel grupta incelenebilir. Makaslama ve kompresyon kuv-

vetleri ile oluşan kırıklar vertikal kırıklar, yan veya iç proses kırıkları olarak ortaya çıkar.^[6,12] Bu kırıklar yüksekten düşme ya da topuğun çıkıntılı yüzeye çarpmasıyla oluşur.

Kalkaneus tüberkül kopma kırıkları, ayak plantar fleksiyon pozisyonunda yük ayağın ön kısmı üzerindeyken triceps surae kasının ani ve kuvvetli kasılması ile ortaya çıkar.^[2,6] Kırık hattı zaman zaman arka eklem yüzüne uzanarak eklem içi kırık şeklinde de olabilir. Bu tip kopma kırıkları genellikle yaşlı osteoporotik kadınlarda görülür.^[6,13] Kopma kırıklarının iki farklı formu daha vardır. Bunlardan ilki diyabetik hastalarda görülen nöropatik Charcot benzeri kırık olan Iowa kırığıdır. Iowa kırığı Aşil insersiyosuna yakın noktada ortaya çıkan eklem dışı bir kırıktır. İkinci tip kırık ise çocuklarda görülen kalkaneus apofizinin Salter-Harris tip III kırığıdır.

Peroneal tüberkül ve yan kalkaneal proses kırıkları, ayağın plantar fleksiyona zorlanması ya da direkt travma etkisi ile ortaya çıkan, oldukça az görülen kırıklardır. Klinik olarak bu anatomik yapılar üzerinde hassasiyet saptanabilir.^[2,6,10]

İç proses kırıkları, genellikle yüksekten düşme sırasında ayak bileği valgus pozisyonunda iken ortaya çıkan vertikal makaslama kuvvetleri ile oluşur.^[10] Ayağın arka iç yüzünde hassasiyet olsa da genellikle yüksek enerjili bir travma sonucu ortaya çıktıkları için ayakta yaygın şişlik ve ağrı vardır. En iyi aksiyel radyografilerde ve koronal BT kesitlerinde görülebilir. Komplikasyon olarak kronik topuk ağrısı ortaya

çıkabilir.^[2] İzole kırığın yanında arka eklem yüzüne uzanan kırık olabileceği bilinmelidir. Bu nedenle BT ile detaylı değerlendirme gerekebilir.^[12]

Ekleme İçi Kırıklar

Kalkaneus kırıklarının %70-75'i arka talar eklem yüzünün etkilenmiş olduğu eklem içi kırıklardır.^[2,10,14] Eklem içi kırıklar yüksekten topuk üzerine düşme ya da araç içi trafik kazaları gibi yüksek enerjili travmalara bağlı olarak aksiyel yüklenme ile ortaya çıkar.^[10,15,16] Aksiyel yüklenme kalkaneusta iki kırık hattı oluşturur. Makaslama kuvvetleri ile oluşturulan hat arka eklem yüzünden geçerek sagittal planda kalkaneusu ön-iç ve arka-yan olmak üzere iki parçaya ayırırken, kompresif güçlerin etkisiyle oluşan kırık hattı Gissane açısından geçer ve koronal planda kalkaneusu ön ve arka olmak üzere iki parçaya ayırır.^[10,17] Bunların dışında etkiyen kuvvetin büyüklüğüne ve travma anında ayak arkasının şekline bağlı olarak ek kırık hatları da oluşur. Eklem içi kırıklarda oluşan kırık parçalarının impaksiyonu, ayrışması ve rotasyonuna bağlı olarak kalkaneusta yükseklik kaybı, topukta genişleme ve eklem yüzeylerinde yaygın hasar ortaya çıkabilir.^[10]

Ekleme içi kalkaneus kırıklarının sınıflandırılması

Bu kırıklar için geliştirilmiş olan birçok sınıflama mevcut olsa da klinik uygulamada sık kullanılan sınıflandırmalar Essex-Lopresti ve Sanders sınıflandırmalarıdır.

Essex-Lopresti sınıflaması, radyografik görüntülere dayanılarak yapılan, temel olarak kompresif kuvvetlerce oluşturulan kırık hatlarının değerlendirildiği bir sınıflamadır. Buna göre yan grafide kompresif güçle oluşturulan kırık hattı ters Y şeklindedir ve "dil" (tongue) tipi kırıklarda ters Y'nin bacak arkası tüberküle doğru horizontal olarak uzanırken, "eklem çökme (depresyon)" tipi kırıklarda vertikal uzanarak arka eklem yüzü tüberkülden ayırır (Şekil 5a, b).

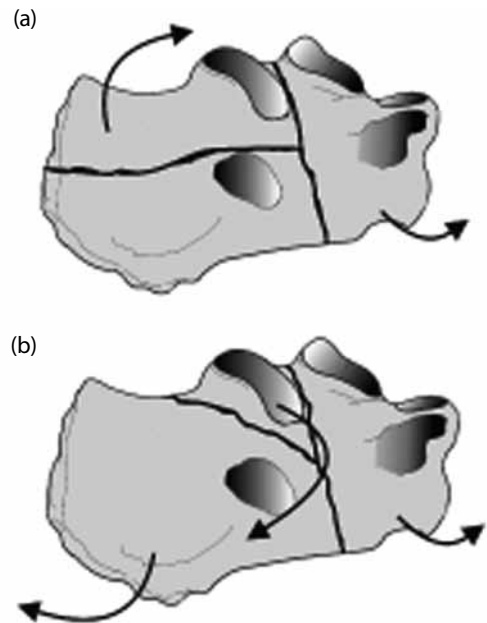
Sanders sınıflaması,^[18] arka eklem yüzünün koronal BT kesitlerindeki görünümü ve durumuna dayanılarak yapılan bir sınıflamadır. Arka eklem yüzüne paralel ve dik olarak geçen kesitlere göre; Tip I kırıklar ayrışma göstermeyen kırıklardır. Tip II kırıklarda iki eklem parçası vardır ve kırık hattının iç-yan yerleşimine göre A, B ve C olmak üzere üç alt tip içerir. Tip III kırıklarda eklem yüzeyi üç parçaya ayrılmıştır ve tip II'den farklı olarak ortada çökmüş ek bir parça içerir. Kırık hatlarının yeri ve pozisyonuna göre AB, AC ve BC olmak üzere üç alt tip içerir. Tip IV kırıklarda dört ya da daha fazla eklem içi parça vardır ve parçalanma fazladır (Şekil 6).^[2,10,16,18]

Eklem içi kırıklarda kırık ayrışmasının ve yumuşak doku yaralanmasının derecesi, maruz kalınan travma enerjisinin boyutuyla doğru orantılıdır. Kırık hattından kanamaya bağlı olarak yaygın şişlik ve bu şişliğe bağlı olarak da ciddi ağrı vardır. Ciltte bül oluşumu görülebilir. Özellikle lomber vertebralara başta olmak üzere eşlik eden diğer yaralanmaları olabileceği akıldan çıkarılmamalı, gerekli girişimler yapılmalıdır.^[2,8,9]

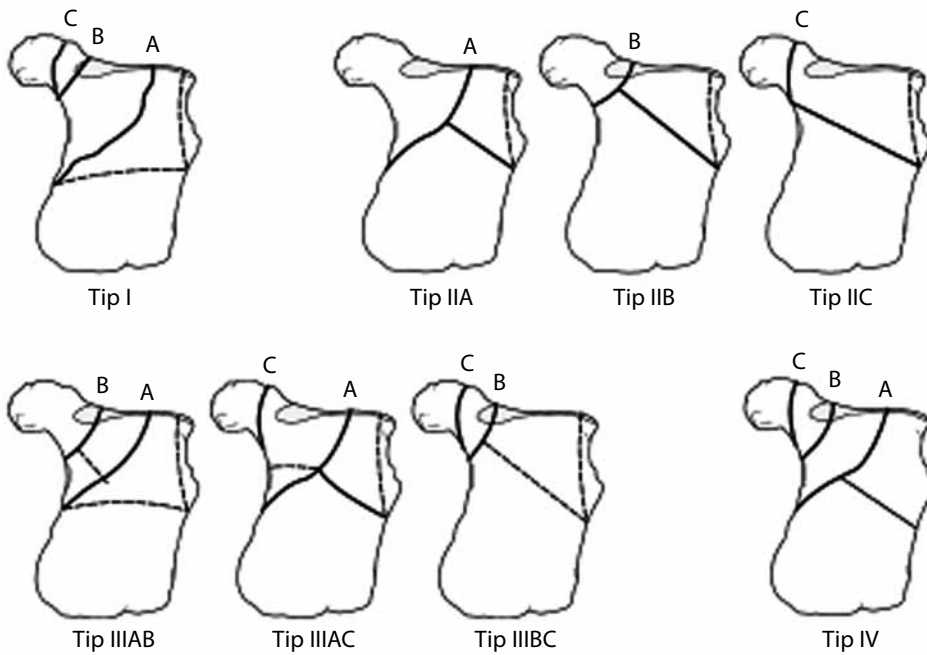
Tedavi

Kalkaneus kırıklarında tedavinin amacı, tüberkülin eklem yüzeyleri ve iç-yan korteks ile olan ilişkilerini belirleyen, bu nedenle de önemli bir özellik olan anatomik yapısındaki helikoidal dönüklüğün ortaya konması ile bugün, arka eklem yüzünün redüksiyonu, yükseklik, uzunluk ve aksın restorasyonundan çok üç boyutlu kalkaneus anatomisinin tam olarak yeniden oluşturulması şeklinde tanımlanmaktadır.^[19]

Konservatif tedavi yaklaşımları, kaymanın çok az ya da hiç olmadığı eklem yüzeylerine uzanmayan kırıklarda, yer değiştirme olmayan eklem içi kırıklarda, tutulumunun %25'in altında olduğu kalkaneoküboid eklem yüzü kırıklarında endikedir. Lokal mikrosirkülasyonu ve yara iyileşmesini bozan periferik vasküler hastalık veya diabetes mellitus (DM) varlığı, sigara içilmesi konservatif tedavi için göreceli endikasyonlar olarak sayılabilir. Hastanın cerrahi tedaviyi tolere etmesini engelleyen eşlik eden hastalıklarının



Şekil 5. Eklem içi kalkaneus kırıklarının Essex-Lopresti sınıflaması. (a) Dil (tongue) tipi ve (b) eklem çökme tipi. Oklar kırık parçalarında meydana gelen kaymanın yönünü göstermektedir.



Şekil 6. Eklem içi kalkaneus kırıklarının Sanders sınıflaması. A, B ve C çizgileri kırık hatlarını temsil etmektedir.

varlığında ve özellikle ev içinde hareket kabiliyeti sınırlı olan ileri yaş hastalarda konservatif tedavi seçilebilir. Cerrahi tedavi sonrasında yük verme sınırlaması ve önerilerine uyumun düşük olacağını düşündüğü hasta grubunda da konservatif tedavi tercih edilebilir.^[2,20]

Tüm kalkaneus kırıkları ele alındığında cerrahi tedavi için genel endikasyonlar; arka eklem yüzünü de tutan yer değiştirmesi olan eklem içi kırıklar, kalkaneoküboid eklem %25'inden fazlasını tutan ön proses kırıkları, kalkaneal tüberkülün yer değiştirmiş kırıkları, kalkaneusun kırıklı çıkıkları ve bazı açık kırıklar olarak sayılabilir.^[2] Kadınlarda, 40 yaş altı erkeklerde, fiziksel aktivitesi ve iş yükü az olan bireylerde ve basit tip kırıklarda cerrahi tedavi ile elde edilecek sonuçlar daha iyidir.^[20]

Kalkaneus kırıklarında hem cerrahi girişimin özellik arz etmesi hem de anatomik yapısı karmaşık olan bu bölgede en iyi sonuçların elde edilebilmesi için üç boyutlu tam bir rekonstrüksiyon gereklidir, bu nedenle, cerrahın deneyimi sonuçları doğrudan etkileyen bir öneme sahiptir. Bu kırıkların cerrahi tedavisinde belirgin bir öğrenme eğrisinin olduğu, cerrahi tedavisi sonrası derin enfeksiyon ve subtalar artroz gelişimi oranlarının düşürülmesinde özel travma merkezlerinin gerekliliği bilimsel olarak da ortaya konmuştur.^[21,22]

Eklem Dışı Kırıkların Tedavisi

Ön proses kırıkları, kırık fragmanı eklem yüzeyinin %20-25'inden daha küçük bir parçayı içeriyorsa konservatif yaklaşımlarla tedavi edilebilir.^[2] Genellikle bu kırıklarda parça oldukça küçüktür ve kaymamıştır. Erken dönemde elevasyon ve buz uygulaması, şişlik geriledikten sonra da alçı içinde kısmi yük verilerek 4-6 haftalık tespit yeterli olacaktır. Cerrahi gerektiren olgularda eklem yüzeyinin korunması için açık redüksiyonu takiben iç tespit gerekir. Hem konservatif hem de cerrahi girişim sonuçları oldukça tatminkârdır.^[6] Ancak kaynama yokluğu oranları -çoğu klinik olarak semptomatik olmasa da- %40'a kadar çıkabilir.^[23]

Kalkaneus cisim kırıkları ve sustentakulum tali kırıkları, genellikle konservatif olarak tedavi edilebilir. Cisim kırıklarında kalkaneusta yükseklik kaybı ve genişlemenin belirgin olması ya da çökme olması durumunda cerrahi girişim gerekebilir. Konservatif yaklaşımda akut dönemde atel tespiti altında elevasyon ve soğuk uygulama sonrası 4-6 hafta yük vermeden alçı tespiti, sonrasında tedricen yük verilerek aktif eklem hareketi egzersizleri uygulanır.^[2,8-10] Kaymış sustentakulum kırıklarında ayağın inversiyonu, plantar fleksiyonu ve direkt kemik üzerine basılması ile kapalı redüksiyon gerçekleştirilebilir. Ardından alçı tespiti ya da kanüllü vida ile perkütan tespit uygulanır. Ancak kırık redüksiyonu yeterli olmaz ise açık redüksiyon ve vida ile tespit uygulanmalıdır.

Kalkaneus tüberkülünün Aşil tendonu kopma kırıkları, kırık fragmanının cilt altında olması nedeniyle cilt hasarı ile seyredebilir. Bu nedenle kaymış kırıklarda cerrahi girişim en kısa zamanda gerçekleştirilmelidir. Eğer cilt hasarı varsa cilt dokusu sorunu ortadan kalkana kadar ayak ekin pozisyonunda atel tespiti sonrası açık redüksiyon ve iç tespit yoluyla tedavi edilmelidir. Kaymamış ya da triseps kası mekanizmasının bütünlüğünün bozulmadığı olgular hafif ekin pozisyonunda yük vermeden alçı tespiti ile konservatif olarak tedavi edilebilir. Ancak konservatif yaklaşımla tedavi sürecinde sık röntgen kontrolleri ile ayrışmanın takibi gerekir. Kırık parçalarının tespiti perkütan tellerle, vidalarla, serklaj telleriyle gerçekleştirilebilir. Bu kırıkların rehabilitasyonu sırasında da ayrışma açısından dikkatli ve sıkı takip uygulanmalıdır.^[2,10]

Peroneal tüberkül, iç ve yan proses kırıklarının tedavisi semptomatiktir. Ağrı, şişlik kontrolü sonrasında hastanın tolere edebildiği oranda yük verilerek mobilizasyon uygulanır. Özellikle iç proses kırıklarında kayma yoksa kapalı redüksiyon sonrası yük vermeden alçı tespit uygulaması gerekir. Kaymış iç proses kırıklarında açık redüksiyon ve gergi bandı ile tespit, seçilmesi gereken tedavi yaklaşımıdır.^[12] Bu kırıklardan sonra ağırlı kaynama yokluğu gelişebilir ve cerrahi olarak parçanın eksize edilmesi gerekebilir.^[2]

Eklemler İçeri Kırıkların Tedavisi

Konservatif tedavi

Sanders tip I kaymamış ya da 2 mm'den az kaymış kırıklar konservatif olarak tedavi edilebilir. Periferik damar hastalığı olan, cerrahi girişime engel olan tip I DM ve benzeri sistemik hastalığı olan veya hareket kapasitesi kısıtlı yaşlı hastalarda da konservatif tedavi uygulanabilir. Topuk çevresinde fazla sayıda bülü olan, ödemin fazla olduğu ya da hayatı tehdit eden yaralanmaları olan bireylerde de kalkaneus kırığı konservatif olarak tedavi edilebilir.^[2,8,9,16]

Konservatif yaklaşımda kırık olduğu gibi kabul edilerek 6-12 hafta süre ile yük verilmeden immobilizasyon uygulanır. Alternatif olarak kırık Omoto tekniği ile kapalı olarak redükte edilerek immobilizasyon uygulanabilir.

Eklemler içeri kalkaneus kırığı olan hastalarda yük verilmeden önce radyolojik ve klinik olarak eklem içine uzanan ana kırık hattının kaynamış olduğu görülmelidir.^[8] Genellikle altıncı haftadan sonra immobilizasyon sonlandırılarak aktif eklem hareketlerine başlanabilir.

Cerrahi tedavi

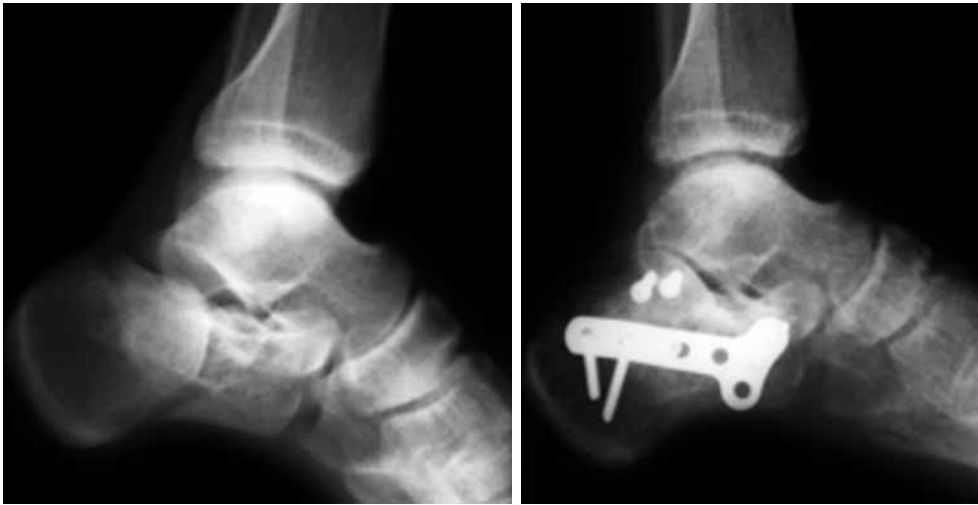Arka eklem yüzünü içeren kaymış eklem içeri kalkaneus kırıkları cerrahi olarak tedavi edilmelidir. Cerrahi

tedavinin temel amacı, özellikle arka eklem yüzü olmak üzere subtalar eklem düzensizliği ve kalkaneusun yükseklik ve genişliğinin sağlanması olarak özetlenebilir. Cerrahi girişim öncesinde atel tespiti ve elevasyon ile yumuşak doku şişliğinin ve ciltte varsa büllelerin gerilemesi beklenmelidir. Ancak cerrahi girişim, yaralanmadan sonra en geç üç hafta içinde gerçekleştirilmelidir. Cerrahi tedavi kararı temel olarak Sanders sınıflaması göz önüne alınarak verilir. Buna göre, Sanders tip II ve tip III kırıklar için açık redüksiyon ve iç tespit, tip IV kırıklar için redüksiyonu takiben primer subtalar füzyon seçilecek cerrahi tedavi yaklaşımıdır.^[16]

Essex-Lopresti tekniği, Sanders tip II ya da buna karşılık gelen Essex-Lopresti dil tipi kırıkların tedavisine uygulanabilecek yarı-invazif bir girişimdir. Kırık parçası içine uygun yön ve açıda yerleştirilen iki adet tel ile redüksiyon ve tespit sağlanır. Ardından parça bu teller üzerinden gönderilen kanüllü vidalar ile tespit edilir.^[24] Bu yaklaşımla elde edilen sonuçların açık redüksiyonla kıyaslanabilecek kadar iyi olduğunu, açık cerrahi girişimlere bağlı komplikasyon oranlarını ileri derecede azalttığını bildiren klinik çalışmalar vardır.^[25]

Klinik uygulamada açık redüksiyon ve iç tespit için en sık tercih edilen yaklaşım geniş yan insizyon yoluyla gerçekleştirilen girişimdir. Peroneal tendonların, sural sinirin ve kalkaneofibuler bağın bir flep şeklinde kaldırıldığı "L" insizyonla gerçekleştirilen bu girişimde yan kalkaneus duvarı kaldırılarak, kalkaneusun özellikle santral bölümü dekompresyon edilmekte ve eklem yüzlerinin redüksiyonu sağlanmaktadır. Kemik defekti olması durumunda bu defektler kemik greftleri ile doldurulabilir. Yan kortikal duvarın redüksiyonunu takiben kırık parçalarının tespiti kalkaneus plaklarıyla gerçekleştirilir. Ana parçaların tespitinde lag vidası uygulaması da gerçekleştirilebilir. Kırığın tespitinde kullanılacak olan çeşitli kalkaneus plakları içinde son yıllarda popüler olanları kilitli vida sistemi içeren plaklardır. Plak tespitinde kullanılan vidaların yönlendirilmesi iç tespit için en çok dikkat edilmesi gereken noktalardan birini oluşturmaktadır. Vidalar sustentakulum tali, arka eklem yüzü ve Aşil tendonunun yapışma yeri altındaki yoğun kemik dokuya yönlendirilerek sıkı tespit sağlanmalıdır (Şekil 7).^[1,8,9]

Eklemler içeri kalkaneus kırıklarında sık ortaya çıkan yumuşak doku sorunları nedeniyle zaman zaman tercih edilen tedavi yaklaşımlarından birisi de minimal invazif girişimler olmuştur. Bu yaklaşımda redüksiyon kapalı ya da perkütan tekniklerle sağlanmakta, kırık eksternal fiksator ve perkütan Kirschner-telleri ile tespit edilmektedir.^[9] Ancak bu yaklaşımla arka eklem yüzünün yetersiz redüksiyonu söz konusu olabilir. Bu



Şekil 7. Essex-Lopresti eklem çökme tipi kırığının cerrahi öncesi grafisi ve açık redüksiyon sonrası plak ve lag vidaları ile tespit edilmiş hali.

nedenle hastanın durumu izin verdiği sürece bu girişimler basit kırık tiplerinde uygulanmalıdır.

Primer subtalar eklem füzyonu, Sanders tip IV çok parçalı eklem içi kırıklarda uygulanacak bir cerrahi girişimdir. Charcot ayak deformitesi, periferik nöropatisi, karşı taraf alt ekstremité amputasyonu ve DM'li hastalarda ya da aşırı şişman bireylerde subtalar füzyon seçilecek cerrahi yaklaşım olabilir.^[8]

Komplikasyonlar

Kalkaneus kırıklarının ve cerrahi tedavisinin komplikasyonları olarak erken dönemde yara yerinde açılma, nekroz, enfeksiyon, nörovasküler yaralanma, tromboembolik olaylar ve kompartman sendromu ortaya çıkabilir. Hatalı kaynama ve kaynamama geç dönemde ortaya çıkan komplikasyonlardır. Subtalar osteoartrit hem konservatif hem de cerrahi tedavi sonrası ortaya çıkabilecek bir komplikasyondur.^[8,9,16,26]

KAYNAKLAR

1. Nork SE, Barei DP. Ankle and hindfoot trauma. In: Fischgrund JS, editor. Orthopaedic knowledge update, Rosemont; American Academy of the Orthopaedic Surgeons; 2008. p. 493-509.
2. Clare MP, Sanders RW. Fractures and dislocations of the calcaneus. In: Bucholz RW, Heckman JD, Court-Brown C, Tornetta P, editors. Rockwood and green's fractures in adults. 6th ed. Philadelphia: Lippincott Williams & Wilkins; 2005. p. 2293-336.
3. Clare MP SR. Calcaneal fractures. FussSprung 2007;5:58-73.
4. Mitchell MJ, McKinley JC, Robinson CM. The epidemiology of calcaneal fractures. Foot (Edinb) 2009;19:197-200. doi: 10.1016/j.foot.2009.05.001.
5. Kundel K, Funk E, Brutscher M, Bickel R. Calcaneal fractures: operative versus nonoperative treatment. J Trauma 1996;41:839-45.
6. Schepers T, Ginai AZ, Van Lieshout EM, Patka P. Demographics of extra-articular calcaneal fractures: including a review of the literature on treatment and outcome. Arch Orthop Trauma Surg 2008;128:1099-106.
7. Hall RL, Shereff MJ. Anatomy of the calcaneus. Clin Orthop Relat Res 1993;290:27-35.
8. Stapleton JJ, Kolodienker G, Zgonis T. Internal and external fixation approaches to the surgical management of calcaneal fractures. Clin Podiatr Med Surg 2010;27:381-92. doi: 10.1016/j.cpm.2010.03.003.
9. Swanson SA, Clare MP, Sanders RW. Management of intra-articular fractures of the calcaneus. Foot Ankle Clin 2008;13:659-78. doi: 10.1016/j.fcl.2008.09.006.
10. Daftary A, Haims AH, Baumgaertner MR. Fractures of the calcaneus: a review with emphasis on CT. Radiographics 2005;25:1215-26.
11. Judd DB, Kim DH. Foot fractures frequently misdiagnosed as ankle sprains. Am Fam Physician 2002;66:785-94.
12. Squires B, Allen PE, Livingstone J, Atkins RM. Fractures of the tuberosity of the calcaneus. J Bone Joint Surg [Br] 2001;83:55-61.
13. Levi N, Garde L, Kofoed H. Avulsion fracture of the calcaneus: report of a case using a new tension band technique. J Orthop Trauma 1997;11:61-2.
14. Eastwood DM, Gregg PJ, Atkins RM. Intra-articular fractures of the calcaneum. Part I: Pathological anatomy and classification. J Bone Joint Surg [Br] 1993;75:183-8.
15. Aşık M, Sen C, Bilen FE, Hamzaoğlu A. Surgical management of intraarticular calcaneus fractures. [Article in Turkish] Acta Orthop Traumatol Turc 2002;36:35-41.
16. McBride DJ RC, Laing P. The hindfoot: Calcaneal and talar fractures and dislocations-Part I: Fractures of the calcaneum. Curr Orthop 2005;19:94-100.
17. Carr JB. Mechanism and pathoanatomy of the intraarticular calcaneal fracture. Clin Orthop Relat Res 1993;290:36-40.
18. Sanders R, Fortin P, DiPasquale T, Walling A. Operative treatment in 120 displaced intraarticular calcaneal fractures. Results using a prognostic computed

- tomography scan classification. *Clin Orthop Relat Res* 1993;290:87-95.
19. Guerado E, Bertrand ML, Cano JR. Management of calcaneal fractures what have we learnt over the years? *Injury Int J Care Injured* 2012;43:1640-50.
 20. Yoo BJ, Giza E. Foot trauma. In: Flynn JM, editor. *Orthopaedic knowledge update*. Rosemont: American Academy of Orthopaedic Surgeons; 2011. p. 507-22.
 21. Sanders R, Fortin P, DiPasquale T, Walling A. Operative treatment in 120 displaced intraarticular calcaneal fractures. Results using a prognostic computed tomography scan classification. *Clin Orthop Relat Res* 1993;290:87-95.
 22. Poeze M, Verbruggen JPAM, Brink PRG. The relationship between the outcome of operatively treated calcaneal fractures and institutional fracture load: a systematic review of the literature. *J Bone Joint Surg [Am]* 2008;90:1013-21.
 23. Robbins MI, Wilson MG, Sella EJ. MR imaging of anterosuperior calcaneal process fractures. *AJR Am J Roentgenol* 1999;172:475-9.
 24. Tornetta P 3rd. The Essex-Lopresti reduction for calcaneal fractures revisited. *J Orthop Trauma* 1998;12:469-73.
 25. DeWall M, Henderson CE, McKinley TO, Phelps T, Dolan L, Marsh JL. Percutaneous reduction and fixation of displaced intra-articular calcaneus fractures. *J Orthop Trauma* 2010;24:466-72. doi: 10.1097/BOT.0b013e3181defd74.
 26. Walter JH Jr, Rockett MS, Goss LR. Complications of intra-articular fractures of the calcaneus. *J Am Podiatr Med Assoc* 2004;94:382-8.