



Osteoartritin artroplasti dışı cerrahi tedavi seçenekleri

Non-arthroplasty treatment options of osteoarthritis

Murat Yılmaz,¹ İbrahim Kaya,¹ Bilal Demir,² Ali Akın Uğraş,¹ Ercan Çetinus¹

¹Haseki Eğitim ve Araştırma Hastanesi, Ortopedi ve Travmatoloji Kliniği, İstanbul

²Baltalimanı Metin Sabancı Kemik Hastalıkları Eğitim ve Araştırma Hastanesi 1. Ortopedi ve Travmatoloji Kliniği, İstanbul

Osteoartrit nüfusun yaşlanması ve obezitenin artması ile birlikte toplumda görülme sıklığı ve önemi artan bir hastalıktır. Osteoartrit ağrı ve eklem hareket kısıtlılığı ile karakterize bir hastalıktır. Tedavi edilmezse sakatlığa yol açar. Konservatif tedavinin yetersiz kaldığı hastalarda artroskopik debridman, kalça ve diz osteotomileri ve artroplasti girişimleri uygulanır. Bu yazıda osteoartritin artroplasti dışı cerrahi tedavi seçenekleri olarak kalça ve diz artroskopisi, kalça osteotomileri ve diz osteoartriti için yüksek tibial osteotomi tartışıldı.

Anahtar sözcükler: Yüksek tibial osteotomi; kalça artroskopisi; kalça osteotomisi; diz artroskopisi; artroplasti dışı; osteoartrit.

The importance and prevalence of osteoarthritis is increasing because of the increasing prevalence of obesity and aging of the community. Osteoarthritis is characterised by pain and joint limitation. Untreated osteoarthritis causes disability. Arthroscopic debridement, hip and knee osteotomies and arthroplasty procedures are performed for those patients in whom conservative treatment has failed. In this article, hip and knee arthroscopy, hip osteotomies and high tibial osteotomy for knee osteoarthritis are discussed as treatment options for non-arthroplastic surgeries.

Key words: High tibial osteotomy; hip arthroscopy; hip osteotomy; knee arthroscopy; non-arthroplasty; osteoarthritis.

Osteoartrit (OA) sıklığı toplumda giderek artan bir hastalıktır. Nüfusun giderek yaşlanması ve toplumda obezite görülme sıklığının artması ile birlikte 2020 yılında OA'lı hasta sayısının iki katına çıkması öngörülmektedir.^[1] Elli beş yaş üstü nüfusun %13'ünde semptomatik OA'lı diz bulunmaktadır.^[2] Hastalık ağrı ve eklem hareket kısıtlılığı ile seyredir. Tedavide amaç ağrının giderilmesi, eklem hareket açıklığının korunması ve sakatlığın önlenmesidir. Cerrahi dışı tedavi seçenekleri olarak semptomatik ilaç tedavisi, egzersiz, fizik tedavi yöntemleri bulunmaktadır. Cerrahi tedavi olarak artroplasti son tedavi gibi görülse de biz ortopedistlerin medikal tedavi ile artroplasti tedavisi arası yararlanabileceğimiz birkaç tedavi seçeneği daha vardır. Bu yazıda OA'nın artroplasti dışı tedavi seçenekleri olarak, artroskopik tedavi ve osteotomiler tartışıldı.

KALÇA OSTEOARTRİTİNDE ARTROSKOPİK TEDAVİ

Koksartrozun tedavi sürecinde çok çeşitli tedavi yöntemleri tanımlanmıştır. Kalça OA'sında kalçanın art-

roskopik debridmanı yeni bir tedavi seçeneği olarak ortaya çıkmıştır. Bu nedenle bazı yazarlar kalça eklemde de debridman ve yıkama uygulamışlardır.^[3-6]

Avantajları minimal morbidite, düşük komplikasyon oranı, ayaktan gününbirlik cerrahi olarak yapılabilmesi sayılabilir. Dolayısı ile konservatif tedaviye yanıt vermeyen olgularda uygulanması uygundur.

Kalça OA'sında yapılan artroskopi, klasik kalça artroskopisi gibidir. Skopi kontrolünde kalça 20 derece abduksiyonda iken uygulanan traksiyon ile anterior paratrokanterik, lateral supatrokanterik ve posterior paratrokanterik portal ile girilir. Otuz ve 70 derece lik optik ile eklem girilip önce diyagnostik artroskopi yapılır. Kondral yırtıklar eksize edilirken, saçaklanmalar traşlanır. Sıkışma var ise topuz ile traşlanıp, labrum yırtıkları uygun olgularda dikilirken, bazı olgularda eksize edilir.

Artroskopik olarak tanımlanan kondropati Tippet sınıfılamasına göre değerlendirilir (Tablo 1).^[7]

Diz OA'sında artroskopik debridman ve lavaj ile semptomatik iyileşme sağlanırken, kalça artroskopisinde bildirilen klinik sonuçlar arasında tam bir sonuç birliği yoktur. Hawkins^[5] kalça OA'sında artroskopik debridman ve yıkamanın tam olarak bir klinik iyileşme sağlamadığını belirtirken, Margheritini ve Villar^[8] hastaların %60'ında klinik semptomatik iyileşme sağladıklarını belirtmişlerdir. Helenius ve ark.^[6] 49 hastalık çalışmalarında erken dönem koksartrozda %72'lik klinik iyileşme sağladıklarını, OA'da ise tekrarlanan debridmanın faydasının olmadığını belirtmişlerdir. Ide ve ark.^[9] kalça osteoartritin artroskopik debridman için uygun bir endikasyon olduğunu belirtmişlerdir.

Margheritini ve Villar^[8] genç hasta grubunda tedavi başarı şansının daha yüksek olduğunu belirtirken, Helenius ve ark.^[6] yaptıkları çalışmada bir paralellik bulamamıştır. Ancak literatürde erken dönem artrozda semptomatik iyileşmenin daha fazla olduğu ile ilgili olarak genel bir görüş birliği vardır. Sözen ve ark.^[10] yaptıkları çalışmada erken dönem osteoartrit tedavisinde artroskopik debridmanın daha etkili olduğunu belirtmiş ve evre III ve daha düşük artroz olgularında artroskopik debridman ve lavajın kısa süreli de olsa klinik iyileşme sağladığını göstermişlerdir. Diğer bir çalışmada artroskopik debridman yapılan 17 hastanın ameliyat sonrası 1. ay kontrolünde Harris skorunda 13 puan artış ve ağrısında %39 azalma, 6. ay kontrolünde ise Harris skorunda 14 puan yükselme ve ağrısında %32 azalma saptanmıştır.^[11]

Travmatik labrum yırtıkları sonrası yapılan artroskopik debridman; kıkırdak dejenerasyonu ile birlikte olan lezyonlara göre daha fazla semptomatik iyileşme sağlar.^[12] Artroskopik debridman genç, yeni başlangıçlı, mekanik semptomları ön planda olan, konservatif

tedavi yöntemlerinin başarısız olduğu olgularda yapılabilecek bir tanı ve tedavi yöntemidir. Radyografik olarak aşırı dejeneratif değişiklikleri bulunan olgular artroskopi için uygun değildir. Özellikle asetabuler bölgedeki kıkırdak kaybı ve dejenerasyonu orantılı olarak artroskopik debridmandan alınacak sonuçlar kötüleşmektedir.

DİZ OSTEOARTRİTİNDE ARTROSKOPİK TEDAVİ

Osteoartrit, daha çok, yük taşıyan eklemlerde ortaya çıkan, ilerleyici kıkırdak yıkımı ile giden ve tedavisiz kaldığında sakatlık bırakan dejeneratif bir eklem hastalığıdır. En sık dizde görülür. Diz OA'sında görülen intraartiküler patolojiler; hyalin kıkırdakta yumuşama, fissür, fibrilasyon, subkondral kemiğin açılması, sinovit, dejeneratif menisküs lezyonları osteofitler, eklem içi serbest cisimler ve skleroz olarak sayılabilir.

Gonartrozda yapılan artroskopik işlemler tablo 2'de gösterilmiştir. Yine gonartrozda artroskopik debridman planlanırken dikkat edilecek hususlar tablo 3'de gösterilmiştir.

Artroskopik gonartroz tedavisi ile ilgili ilk yayın (1934 yılında) Burman'a aittir ve 10 hastada yapılan artroskopik lavajın sonuçları yayınlanmıştır.^[13] Artroskopik debridman ile sinovite yol açan mekanik iritasyonun ortadan kaldırıldığı ve sonuçların genelde iyi olduğu vurgulanmıştır.^[13] Literatürde artroskopik debridman yapılan olgularda 1-10 yıl arasında %80'e varan oranlarda iyi sonuçlar bildirilmiştir. Aşık ve ark.da^[14] 449 olgunun ortalama 39 aylık takibinde %79 iyi sonuç bildirmişlerdir. Başka bir çalışmada yazarlar artroskopik debridmanın, artroplastisi zamanına kadar ağrının iyileşmesi ve eklem

Tablo 1. Tippet ve ark.na^[7] göre artroskopik kondropati sınıflaması

| Evre | Patoloji |
|------|--|
| I | Hyalin kıkırdakta yumuşama |
| II | Değişik derinlikte ve miktarda kıkırdakta çatlaklar |
| III | Kıkırdakta yüzeysel saçaklanmaların oluşması |
| IV | Kıkırdak kalınlığının %25-50 etkileyen kıkırdak saçaklanmaları |
| V | Kıkırdak kalınlığının %50-90 etkileyen kıkırdak saçaklanmaları |
| VI | 1 cm'den küçük alanda subkondral kemiğin ortaya çıkması |
| VII | 1 cm'den büyük alanda subkondral kemiğin ortaya çıkması |
| VIII | Her iki eklem yüzünde subkondral kemiğin ortaya çıkması |

Tablo 2. Gonartrozda yapılan artroskopik işlemler

- Eklem yıkanması ile sinovite yol açan debris ve buna neden olan enzimlerin ortamdaki uzaklaştırılması
- Dejeneratif menisküs yırtıklarında menisektomi.
- Serbest cisimlerin ve sıkışma sonucu ağrıya yol açan osteofitlerin alınması
- Sinovit olgularında lokal veya subtotal sinovektomiler
- Flep tarzındaki stabil olmayan kıkırdak lezyonlarında sağlam kıkırdak dokusuna ulaşana dek bozulmuş kıkırdak dokunun traşlanıp düzgün bir kıkırdak yüzey elde edilmesi
- Kıkırdak defektlerinde mikrokirik, abrazyon artroplastisi veya osteokondral otograft transferi (OATS) uygulamaları (Mikrokirik evre IV kondral lezyonlarda subkondral kemiğin uyarılarak defektli alanın fibro kıkırdak veya hyalin benzeri kıkırdak doku ile iyileşmesi prensibine dayanır)
- Patellofemoral artroz olgularında lateral gevşetme uygulamaları

Tablo 3. Gonartrozda artroskopik debridman planlanırken dikkat edilecek hususlar

- Kilitlenme, takılma ve boşluk hissi gibi mekanik şikayetleri olan olgularda genellikle stabil olmayan bir menisküs yırtığı düşünülmelidir ve bu olgular artroskopik debridman ve yıkamaya daha iyi yanıt verir.
- Üç-dört aydan daha eski olmayan ağrı ve efüzyonu olan hastalar tedaviye daha iyi yanıt verirler.
- Gece ağrısı ön planda olan hastalarda artroskopi sonrası bu ağrılar dramatik olarak geçer.
- İnstabilite ve obezite sonuçları kötü yönden etkiler.
- Tüm hastalara ayakta her iki diz ön-arka, yan ve patella tanjansiyel grafi çekilmelidir.
- Mekanik semptomları olan olgulara manyetik rezonans görüntüsünde çekilmelidir.
- Hastaya mutlaka ameliyatta yapılacak işlem ve beklentilerle ilgili bilgi verilmelidir.
- Mekanik dizilim bozukluğu olan olgularda, sonuçlar tatmin edici değildir.
- On dereceden fazla varus ve 15 dereceden fazla valgus deformiteli olgularda artroskopik debridman yapılmamalı, osteotomi düşünülmelidir.

hareketlerinin idamesini sağlayan, faydalı bir tedavi yöntemi olduğunu belirtmişlerdir.^[15]

Seçilmiş olgularda artroskopik debridman ve sonrasında uygulanan viskosuplementasyon etkili bir tedavi yöntemidir.^[16] Artroskopik debridman genç ve erken dönem osteoartritte iyi bir tedavi alternatifidir.^[17] Elli yaş üstü 14.391 hastada yapılan artroskopik debridmanın 1.330'u (%9.2) bir yıl içinde total diz artroplastisine gitmiştir. Yetmiş yaş üstü olgularda debridman sonrası bir yıl içinde total diz replasman oranı 60 yaş altına göre 4.7 kez daha fazladır.^[18]

Artroskopik debridman için uygun hastalar; alt ekstremitte dizilim bozukluğu olmayan, dejenerasyonu minimal olup obezitesi olmayan, bağ instabilitesi olmayan, akut mekanik sorunu olup menisküs yırtığı olan hastalardır.^[19] Artroskopi sonrası kötü sonuçla karşılaşabilecek hasta grubu ise daha çok obezite, kronik yakınması olanlar, alt ekstremitte dizilim bozukluğu olanlar, bağ dengesizliği, çoklu kompartman artrozları, eklem hareket kısıtlılığı ve ileri evre kondropatisi olan hastalardır.

KALÇA OSTEOARTRİTİNDE OSTEOTOMİLER

Kalçada OA, daha sıklıkla kıkırdağın ve subkondral kemiğin tolere edebileceğinden daha fazla yüklenmelere maruz kaldığı, mekanik nedenlerin varlığında meydana gelir.^[20] Bu mekanik nedenler asetabuler displazi veya femoroasetabuler impinge-

ment olabilir, bu nedenlerin dejeneratif değişiklikler ilerlemeden önce düzeltilmesi osteoartrit gelişimini engeller.

Kalça eklemine osteotominin amacı kalça eklem uyumunu, örtünmeyi ve femur başının asetabulum tarafından kapsanmasını sağlayarak, yük taşıyan hiyalin kıkırdak yüzeyini genişletmek, birim alana düşen yük miktarını, kalça biyomekaniğini de iyileştirerek azaltmak ve böylece ağrıyı ve proteze olan ihtiyacı gidermektir. Bunun için pelvik ve femoral osteotomiler yapılabilir.

Rezidüel displazi kalça OA'sının en sık nedenidir ve pelvik osteotominin en sık endikasyonudur.^[21] Gelişmemiş oblik asetabuler tavan tarafından yetersiz örtülen femur başı, sublüksasyon eğilimindedir ve asetabuler kenarda aşırı yüklenmeye ve sonucunda labral ve kıkırdak hasarına neden olur ve sonunda OA meydana gelir.^[22]

Kalça displazili hastaların çoğunda primer deformite asetabuler taraftadır ve bunu düzeltmek için pelvik osteotomi uygulanır.^[23] İki tip osteotomi vardır; (i) rekonstrüktif tip osteotomide eklem uyumunun artırılıp anatomi ve mekaniğin düzeltilerek dejenerasyonun engellenmesi, (ii) kurtarıcı (salvage) tip osteotomide ise ciddi anatomik deformite yüzünden artiküler uyumun sağlanamayacağı durumlarda ağrının azaltılması ve protez gereksiniminin geciktirilmesi amaçlanır.

Salter innominat osteotomisi, çocukluk çağında simfizis pubis esnekliği kullanılarak yapılır kalçayı lateralize eder.

Sutherland'ın ikili ve Steel'in üçlü osteotomisi mediyalizasyonu yapabilmek için geliştirilmiştir ancak bu büyük fragman lateralize olma eğilimindedir ve düzeltme için yapılan manevralar pelvisde ileri derecede asimetri ve şekil değişikliği yapar, küçük pelvisi daraltır, ayrıca bunlarda yapılacak düzeltme sakropelvik bağlar tarafından bir dereceye kadar engellenir.

Tönnis sakropelvik bağların düzelmeyi engelleyici özelliğini yenmek için asetabulumun hemen altından iskiyal çıkıntının hemen üzerine doğru giden juksta artiküler bir osteotomi tanımlamıştır, fakat bu osteotomi de arka kolonu iki yerinden keser ve instabilidir.

Wagner, Eppright, Ninomiya ve Tagawa tarafından ayrı ayrı tanımlanan sferik osteotomiler eğri osteotomilerle yapılır, asetabulum hemen yakınından pelvisden ayrılır, fragman küçük ve mobildir, sadece kapsüler beslenme söz konusudur, eklemdeki labral patoloji veya impingementi ortadan kaldırmak için

yapılacak kapsülotomi fragmanı daha da avasküler bırakacaktır, küçük olduğu için tespit sorunu da vardır.

Ganz ve ark.nın^[24] tanımladığı periasetabuler osteotomide arka kolon sağlam kalır, pelvisin stabilitesi bozulmaz, güvenli tespiti izin verir, oldukça büyük miktarlarda düzeltmeye imkan verir, pelvisi daraltmaz, mediyalizasyona izin verir, tek kesi ile yapılabilir, günümüzde en sık kullanılan rekonstrüktif osteotomidir. Uyumlu hareketi olan, OA'sı olmayan matür hastalarda endikedir, açık triradiat kıkırdakta kontrendikedir. Ayakta ön-arka yan örtünmeyi gösteren, false profil ön örtünmeyi gösteren ve abduksiyonda ön-arka uyumu gösteren grafiler çekilmelidir. Klinik sonuçları ileri artroz başlangıcından önce uygun şekilde yapılmış osteotomide iyiden mükemmelere doğru uzanmaktadır.^[25] Sibenrock ve ark.nın^[25] çalışmasında orijinal Bern deneyiminin erken sonuçları 71 kalçada %82 başarı olarak bildirilmiş, başarısızlığın nedeni olarak ileri OA varlığı, ileri yaş ve uygun olmayan düzeltme olarak belirtilmiştir (Şekil 1a, b).

Chiari osteotomisi siyatik çentikten kapsülün üzerine uzanan ve distal fragmanın mediale ayrıştırılarak kapsüler örtünmenin sağlandığı uyumsuz kalçalarda yapılan ağrıyı geçiren protezi geciktiren kurtarıcı tip bir osteotomidir, artroplastide greft ihtiyacı azalır.

Anlamli asetabuler displazisi olmayan, deformitenin daha çoğunlukla femoral tarafta olduğu nadir hasta grubunda izole femur osteotomisi uygulanır.^[26] Hastalar osteotomi sonrası fonksiyonel durumlarını kötüleştirmeyecek kadar eklem hareket açıklığına sahip olmalıdırlar. Enfeksiyon, enflamatuvar ve nöropatik artrit, ileri yaş, 70 derece altı fleksiyon, abduksiyon yapamayan kalçada varus, adduksiyon yapamayan kalçada valgus osteotomileri kontrendikedir. Femur başı asetabulumla abduksiyonda uyumlu ise varus, adduksiyonda uyumlu ise valgus osteotomisi yapılır.

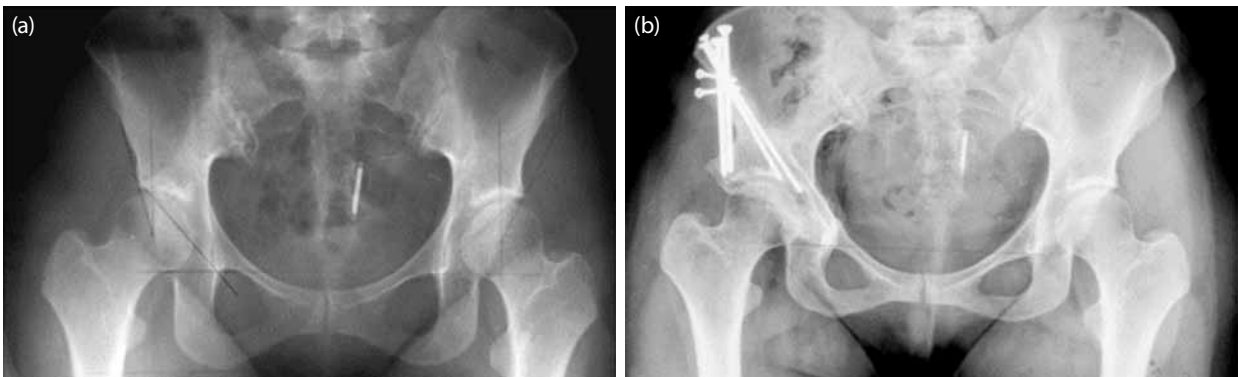
Varus osteotomisi trokanter majörü yukarı kaldırır ve yana taşır, abdükörleri gevşetir distal fragmanın mediyalizasyonu ile birlikte addükörleri ve iliopsoası gevşetir. Ekstremitayı kısaltır (mümkün olduğunca kama rezeksiyondan kaçının), trokanter majör kabartısını artırır, cerrahiden aylar sonrasına kadar sürebilen Trendelenburg yürüyüşüne neden olur. Bunları hastaya ameliyat öncesi ifade etmek gerekir. Yine bu osteotomi sferik baş varlığı, 135 dereceden fazla boyun şaft açısı, hiç veya minimal asetabuler displazi ve lateral aşırı yüklenme varlığında yapılır. Mekanik aksı mediale taşıdığı için 10-15 mm medial ayrışmayla beraber yapılır.

İntertrokanterik valgus osteotomisi kalça rotasyon merkezini asetabulumun süperiyorundan mediale taşır femur başının yük taşıyan alanını ve eklem uyumunu artırır.^[27] Genellikle AO'nun açılı plakları ile rijit tespit yapılır. Erken dönemde ağrının geçmesi osteotomiden sonra kanlanmanın artması, venöz drenajın düzelmesi sonucu, geç dönemde ise eklem gelen yüklerin yeniden yönlendirilmesi sonucu olur.

Iwase ve ark.nın^[26] 20 yıllık takipleri sonunda asetabuler displazili OA'lı genç hastalarda intertrokanterik varus ve valgus osteotomilerinin protez ihtiyacını geciktirdiği bildirilmiştir. Koulouvaris ve ark.^[28] Tönis evre I-II displazili hastalara uyguladıkları intertrokanterik varus osteotomilerinde 15 yıllık takipte %96 başarı bildirmişlerdir. Morita ve ark.^[29] 31 osteoartritlik kalçada uyguladıkları valgus ekstansiyon osteotomisinde 10 yıllık %82 başarı oranı bildirmişlerdir.

DİZ DEJENERATİF OSTEOARTRİTİNİN PROTEZ DIŞI TEDAVİ SEÇENEKLERİNDEN YÜKSEK TİBİAL OSTEOTOMİ (YTO)

Yüksek tibial osteotomi uzun zamandır uygulanan ve halen güncel bir tedavi yöntemidir. Diz osteoartritinin tedavisi ile ilgilenen kliniklerde oldukça



Şekil 1. Otuz sekiz yaşında kadın hasta aktivite sonrası kalçası ağrılı, (a) ameliyat öncesi radyografisi, (b) ameliyat sonrası 2.5 yıl radyografisi, hastanın yakınması yok.

sık başvurulan bir yöntemdir. Medial gonartroz tedavisinde halen etkin bir seçenektir. Amacı, medial gonartroz ile birlikte, ekstremitenin medial dizilim deviyasyonunu düzelterek, uzun dönemde etkili, fonksiyonel bir iyileşme sağlamaktır.^[30-32]

Diz OA'nın fizyopatolojisi, çok değişkenli ve çok bilinmeyenli bir denklem gibidir. Ancak artroz gelişim sürecinde iyi bilinen patoanatomik faktörler de az değildir. Bunlar içinde tekrarlayan travmalar, kırık-dak direncinde azalma ve dejenerasyonunda artma, kemikte skleroz ve sinovyal enflamasyon sayılabilir.^[33-35] Diz OA'sı, genellikle medial taraftan başlar ve patolojik süreç devam ettikçe dizin tümüne yayılır. Sonrasında, ekstremiten mekanik aksı patolojik düzeyde mediale doğru kayarak karmaşık bir süreç devam eder. Bu anlamda dejeneratif diz OA'sı, genellikle tek kompartmandan başlayan, sonrasında eklem tamamına yayılarak ekstremiten mekanik aksının da mediale kayması ile birlikte devam eden patolojik bir süreçtir.^[34-36] Sonuçta oluşan aks sapması, artrozu agreve eden kısır bir döngünün meydana gelmesine katkı sağlayan en önemli faktörlerden biridir. Bu açıdan YTO'nun temel felsefesi, artrozu agreve eden döngünün bir noktadan kırılarak, yük dağılımının daha normal olan, lateral kompartmana kaydırılmasıdır. Bu nedenle YTO'nun en sık endikasyonu medial gonartroz ile birlikte olan varus dizlerdir.^[31,32]

Planlama

Hedeflenen cerrahinin doğru bir şekilde planlanabilmesi için hasta ve radyolojik materyalleri doğru değerlendirecek gerekli referans noktalarının tanımlanması gerekir. Bunlar içinde eklem merkezi kalça için; femur başının orta noktası, diz için; tibial çıkıntılarının orta noktası, ayak bileği için; talar genişliğin orta noktası olarak alınır (Şekil 2). Referans olan bu noktalara göre femur mekanik aksı; kalça ile diz merkezini birleştiren izafi çizgidir. Femurda anatomik aks ise, piriformis fossa ile femur kondilleri ortaya yakın medialini birleştiren izafi çizgi olarak değerlendirilebilir. Bu izafi çizgilerin birbirlerinden farklı seyirleri her ikisi arasında açısal bir farklılık oluşmasına neden olur. Tibiada ise anatomik ve mekanik akslar aynı hattan seyreden izafi çizgiler olduğundan böyle bir farklılık yoktur.^[37,38]

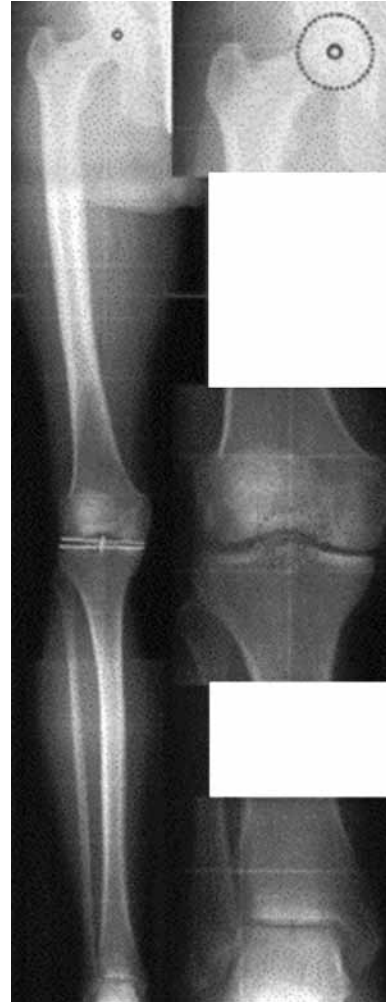Tanımlanan bu anatomik ve mekanik aksların doğru tespit edilebilmesi, teknik olarak uygun şekilde çekilmiş ortoröntgenograma bağlıdır. Ortoröntgenogram, hasta ayakta ve tam basarken, patellalar öne bakarken çekilmelidir.

Alt ekstremiten mekanik aksı, femur ve tibiyanın mekanik akslarının bileşkesinden oluşur. Femur ve tibia mekanik aksları arasında teorik olarak 0-2.2 dere-

ce gibi açısal bir sapma olmakla birlikte, pratikte bunlar birbirlerinin devamı tek bir çizgidir. Femur ve tibiyanın anatomik aksları ise birbirlerinden valgus yönünde 5-7 derecelik sapma gösterir. Mekanik aks yük taşıma çizgisi olarak da bilinir ve diz eklemine ortaya yakın medialinden geçer.

Alt ekstremiten mekanik ve anatomik akslarının eklemlerden geçen paralel çizgileri kestiği yerlerde bir takım fizyolojik açılanmalar da tanımlanmıştır. Bu değerler toplumun ortalama değerlerini yansıtır ve normalden sapmış açılanmaların hesaplanmasında çok işimize yarar. Ancak belirtmek gerekir ki her hastanın normal değerleri, diğer ekstremitesinden elde edilen değerlerdir. Ancak bu açısal değerler asıl olarak, her iki ekstremitenin de patolojik değişim gösterdiği durumlarda referans olabilir.^[37,38]

Özet olarak, gonartroz genellikle tek kompartmandan başlar, çoğunlukla mekanik aksın mediale



Şekil 2. Radyografik olarak alt ekstremiten dizilimi.

kayması ile birlikte. Aks sapması artrozlu eklemde aşırı yüklenmeye yol açarak eklemi bozucu bir kısır döngüye neden olur. Yüksek tibial osteotomi bu kısır döngünün kırılarak eklemde daha fazla bozulmasına engel olmak için yapılan bir cerrahidir.

Tedavinin Amacı

Yüksek tibial osteotomide amaç; alt ekstremitede mekanik aksını düzelterek diz eklemine ilerleyici dejenerasyonunu durdurmak, eklemde artrozun ilerlemesine karşı koruma sağlamak, artroz semptomlarını iyileştirmek ve fonksiyonları artırmaktır.

Bu hedefleri gerçekleştirmek için, uygulanacak cerrahi girişimin bazı istenen niteliklere sahip olması gerekir. Bunlar; sıklıkla tercih edilebilecek şekilde basit olmalı, morbiditesi minimal olmalı, maliyeti düşük olmalı, ikincil cerrahi girişimlere engel olmamalı, elde edilen sonuçlar tatminkar olmalıdır. Bu nitelikler YTO yöntemi ile büyük ölçüde karşılanmaktadır.

Yüksek tibial osteotomide başarı genellikle total diz protezine dönüş zamanı ile ölçülmektedir. Buna göre beş yıllık sağkalım yaklaşık %80, 10 yıllık sağkalım yaklaşık %60 civarındadır. Ancak sonuçlar esas olarak; uygun hasta seçimi, iyi planlama ve teknik, öğrenme süreci ve cerrahi deneyime bağlıdır.^[32,39,40]

Yöntemin tarihçesi

Yüksek tibial osteotomi en eski ve iyi tanımlanmış ortopedik cerrahi girişimlerden biridir. Tekniğin modern tıp literatüründeki geçmişi, 1875 yılında Volkmann'ın diz medial artrozu ve tedavisine ilişkin tanımlamasına kadar gitmektedir.

Jackson ve Waugh^[41] tarafından 1961 yılında "Journal of Bone and Joint Surgery" dergisinde yayınlanan "Tibial osteotomy for osteoarthritis of the knee" adlı, Coventry tarafından aynı dergide 1965 yılında yayınlanan "Osteotomy of the upper portion of the tibia for degenerative arthritis of the knee" adlı, Blaimont tarafından 1970 yılında yayınlanan "The curvilinear osteotomy in the treatment of the knee osteoarthritis" adlı yazı ve Maquet tarafından 1984 yılında yayınlanan "Biomechanics of the knee, 2nd edition" isimli eser tekniğin tarihi gelişimi ve olgunlaşmasında katkı sağlayan önemli köşe taşlarıdır. Bu tarihlerden sonra YTO uygulamaları tüm dünyada çok sık tercih edilmeye başlanmıştır.

1980 yıllarından günümüze kadar ise, total diz protezinin yaygınlaşması ile birlikte, YTO uygulamaları da azalmaya başlamıştır. Günümüzde pek çok cerrahi girişim gereğinden fazla kullanılmakla birlikte, YTO'nun gereğinden az kullanımı söz konusudur. Bu durum daha çok, kullanılan implantların ucuz olması

ile teknoloji üreticileri tarafından yeterince desteklenmemesinden kaynaklanmaktadır.

Hasta seçimi ve endikasyonları

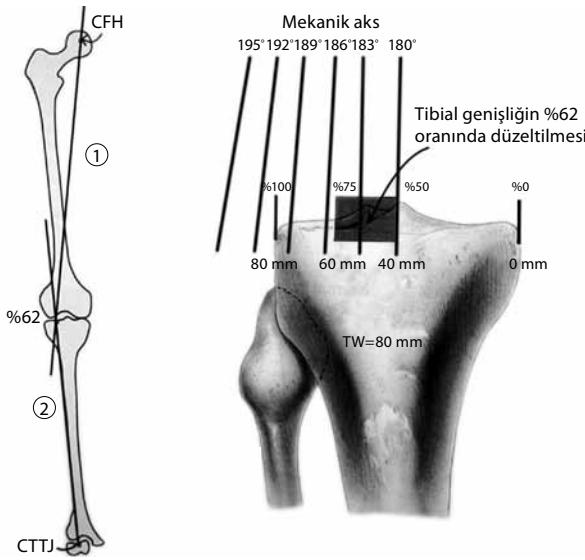
Yüksek tibial osteotomi endikasyonu verirken göz önünde bulundurulacak faktörleri üç'e ayırmak mümkündür. (i) Hastaya ait faktörler; hasta yaşının 60'ın altında olması, yeterince aktif olmak ve obez olmak gibi özellikler, (ii) hastalığa ait faktörler; artrozun enflamatuvar nitelikte olmaması ve medial kompartmanda sınırlı olması, (iii) dize ait faktörler; eklemde stabil olması, artrozun erken evrede olması ve en azından ekstansiyon hareketinin tama yakın olmasıdır.^[35,42,43]

Ancak pratikte bu tedaviye aday hastalar genellikle artroskopik debridmandan fayda görmeyen tam veya kısmi protez için de rölaf olarak genç ve aktif hastalardır.^[33,44,45] Bu hastalar genellikle, lateral kompartmanın iyi korunduğu, ekstremitede mekanik aksının mediale kaydığı hastalardır. Diz hareket açıklığının ideal olarak 90 dereceden fazla, ekstansör mekanizmanın da sağlam olması gereklidir. Üst yaş sınırından çok fiziksel aktivite düzeyi ve tedaviye ilişkin beklentilerimiz daha önemlidir.^[46-48]

Diğer tüm ameliyatlarda olduğu gibi hastayı değerlendirirken yaş, aktivite, ağrının yeri, geçirilmiş diz ameliyatı veya enfeksiyon öyküsü, postür, hareket açıklığı, patellofemoral eklemde ve bağların durumu önemlidir. Radyolojik değerlendirmede anatomik ve mekanik aks, artroz ve deformitenin derecesi, diğer kompartmanların durumu, kıkırdak kaybının miktarı, kemiksel defektler, eklem dışı deformitelerin varlığı önemlidir. Diğer bazı faktörler ise; hastanın beklentileri, cerrahin yeteneğinin sınırları, iyileşme periyodu, immobilizasyon süresi, ameliyat süresi, proteze geçişte kolaylıktır.

Bu tedavi için ideal hastalar; medial kompartman tutulumu olan, 55 yaş altı, ilerleyici diz ağrısı olan, 10 dereceden az ve stabil varus deformitesi olan, patella femoral eklemi normal, tam ekstansiyon ve 70-100 derece fleksiyon yapabilen, nörovasküler patolojisi olmayan uyumlu hastalardır.

Yüksek tibial osteotominin kontrendikasyonları ise mutlak ve rölaf olarak ayrılabilir. Mutlak kontrendikasyonlar; yaygın ve lokalize edilemeyen diz ağrısı, esas patolojinin patellofemoral eklemde olması, yük taşıma çizgisinin kaydırılacağı kompartmana önceden menisektomi yapılması, lateral kompartmanda artroz olması, altta yatan enflamatuvar bir hastalık varlığı ve hastanın gerçekçi olmayan beklentileridir. Rölaf kontrendikasyonlar ise; 60 yaştan fazla olmak, 90 dereceden az hareket açıklığı olması, obezite, ciddi



Şekil 4. Ameliyat sonrası ideal dizilimi sağlamak ve düzeltme miktarını hesaplamak için Dugdale ve ark.nın^[47] tanımladığı yöntemin şematik görünümü.

sinir hasarı ihtimalinin olması, daha geniş doku diseksiyonu gerektirmesi, kompartman sendromu ihtimalinin daha fazla olması, kemik kaybına yol açması, kısalık oluşturabilmesi, patella femoral etkileniminin daha fazla olması ve proksimal tibia slopu üzerine olumsuz etkisinin daha fazla olmasıdır.^[31,34,40]

Semisilindirik kubbe osteotomisinin avantajları; istenen derecede düzeltmenin sağlanabilmesi, ileri derecede varus deformitelerinin düzeltilmesine olanak vermesi, ameliyat sonrasında düzeltme miktarının revize edilebilmesi, patellofemoral eklemi rahatlatması, ekstremitenin uzunluğunu etkilememesi, eklem içi kırık riskinin minimal olması, erken hareket ve yüklenmeye olanak vermesi olarak sayılabilir. Dezavantajları ise; sinir hasarı ihtimali, fibuler osteotomiye ihtiyaç duyulması, total diz protezine geçişte zorluk, eksternal tespit sorunları, medial ve lateral kolonların korunamamasıdır.^[35,55]

Kallus distraksiyonu yönteminde ise kemik rezeksiyonu yapılmaması ve greft gerektirmemesi avantaj olarak belirtilebilir. Hastanın yakından izlenmesi gerekliliği, uzun süreli eksternal fiksasyonun uygulanması zorunluluğu ise yöntemin dezavantajlarıdır.

Komplikasyonlar

Yüksek tibial osteotomi nispeten kolay bir cerrahi girişim olarak algılanmakla birlikte pek çok komplikasyon ile karşılaşılabilir. Bunlardan bazıları sık, bazıları ise oldukça nadirdir. Bunlar; yetersiz düzeltme, aşırı düzeltme, düzeltmenin bozulması, hareket açıklığının azalması, eklem içi kırıklar,

kaynamama, enfeksiyon, peroneal sinir hasarı, kompartman sendromu, vasküler hasar ve tromboembolizmdir.^[31,32,34,36]

En sık karşılaşılan komplikasyonlardan biri ameliyat yapılırken oluşan plato kırıklarıdır. Hem açık hem de kapalı kama osteotomisinde hedeflenen osteotomi, tibia korteksinin 5-10 mm'lik medial veya lateral kısmının sağlam bırakılarak düzeltmenin plastik deformasyon ile yapılmasıdır. Ancak düzeltme sırasında eklem içine uzanan istenilmeyen kırıklar oluşabilir. Genellikle yeterli derinlikte osteotomi yapılamamasından kaynaklanır. Düzeltme ile birlikte kırıkta ayrışma oluyorsa öncelikle bunun tespiti, sonra düzeltmenin yapılması gerekir.

Nörovasküler yaralanma daha çok kapalı kama osteotomisinde görülür. En sık nörovasküler komplikasyon peroneal sinir yaralanmasıdır. Açık kama osteotomisinde de nadiren bildirilmektedir. Arter yaralanmaları nadirdir. Anterior tibial arter, lateral kapalı kama osteotomisinde daha sık görülür. Subperiosteal çalışma ile genellikle bu tip komplikasyonlar engellenebilir.

Kaynama gecikmesi ve kaynamama %1-5 arası sıklıkta görülür. Açık kama osteotomisinde daha sıktır. Uygun hasta seçimi, iyi teknik, sigara yasağı, iyi rehabilitasyon bu komplikasyonu azaltabilir. Tedavide genellikle stabil reosteosentez ve greft uygulaması gerekir.

Enfeksiyon yaklaşık %1-5 oranında görülür. Bunların çoğu yüzeysel yara enfeksiyonlarıdır. Derin enfeksiyonlarda greft ile birlikte osteosentez materyalinin çıkarılması gerekebilir. Bu noktada fiksasyon tedavisi iyi bir seçenek olabilir. Tromboembolizm farklı merkezlerde %2-40 oranlarında bildirilmektedir. Profilaktik düşük molekül ağırlıklı heparin kullanımı önerilebilir. Kompartman sendromu da nadirdir. Turnike açıldıktan sonra iyi bir kanama kontrolü sağlanması genellikle bu komplikasyonu engeller.

Sonuç olarak, yüksek tibial osteotomi teknik olarak zor bir cerrahi girişim olarak kabul edilebilir. Öğrenme eğrisi nispeten uzundur. Ancak protezin bilinen komplikasyonları ile karşılaşılmaz, proteze oranla daha aktif yaşam imkanı sağlayabilir. Kemik stoğunu koruyan bir cerrahidir. En önemli dezavantajı, etrafında ticari hareketliliğin olmamasıdır.

KAYNAKLAR

1. Hunter DJ, Lo GH. The management of osteoarthritis: an overview and call to appropriate conservative treatment. *Rheum Dis Clin North Am* 2008;34:689-712.
2. Felson DT. An update on the pathogenesis and

- epidemiology of osteoarthritis. *Radiol Clin North Am* 2004;42:1-9.
3. Byrd JW. Hip arthroscopy utilizing the supine position. *Arthroscopy* 1994;10:275-80.
 4. Byrd JW, Jones KS. Prospective analysis of hip arthroscopy with 2-year follow-up. *Arthroscopy* 2000;16:578-87.
 5. Hawkins RB. Arthroscopy of the hip. *Clin Orthop Relat Res* 1989;249:44-7.
 6. Helenius I, Tanskanen P, Haapala J, Niskanen R, Remes V, Mokka R, et al. Hip arthroscopy in osteoarthritis. A review of 68 patients. *Ann Chir Gynaecol* 2001;90:28-31.
 7. Tippet JW. Articular cartilage drilling and osteotomy in osteoarthritis of the knee. In: McGinty JB, Caspari RB, Jackson RW, Poehling GG, editors. *Operative arthroscopy*. 2nd ed. Philadelphia: Lipincott-Raven; 1996. p. 411-26.
 8. Margheritini F, Villar RN. The efficacy of arthroscopy in the treatment of hip osteoarthritis. *Chir Organi Mov* 1999;84:257-61. [Abstract]
 9. Ide T, Akamatsu N, Nakajima I. Arthroscopic surgery of the hip joint. *Arthroscopy* 1991;7:204-11.
 10. Sözen YV, Hepgür G, Kiliçoğlu O, Yazicioğlu O. The effectiveness of arthroscopic debridement and lavage treatment in osteoarthritis of the hip: preliminary results. [Article in Turkish] *Acta Orthop Traumatol Turc* 2004;38:96-103.
 11. Dienst M, Seil R, Göttsche S, Georg T, Kohn D. Arthroscopy for diagnosis and therapy of early osteoarthritis of the hip. *Orthopade* 1999;28:812-8. [Abstract]
 12. Costa ML, Villar RN. The acetabular labrum. Arthroscopic diagnosis and therapy of degenerate and traumatic lesions. *Orthopade* 2006;35:54:56-8. [Abstract]
 13. Burman MS, Finkelstein H, Mayer L. Arthroscopy of the knee joint. *J Bone Joint Surg [Am]* 1934;16:255-68.
 14. Aşık M, Sözen YV, Çetinkaya SM, Atalar AC, Sağlam N. Gonartrozda artroskopik tedavi. *Acta Orthop Traum Turc* 1995;29:446-8.
 15. Al-Omran AS, Sadat-Ali M. Arthroscopic joint lavage in osteoarthritis of the knee. Is it effective? *Saudi Med J* 2009; 30:809-12.
 16. Uluçay C, Altıntaş F, Uğutmen E, Bektaş B. The use of arthroscopic debridement and viscosupplementation in knee osteoarthritis. [Article in Turkish] *Acta Orthop Traumatol Turc* 2007;41:337-42.
 17. Ibarra-Ponce de León JC, Velasquillo-Martínez MC, Izaguirre A, Villalobos-Córdova E, Masri M, Ibarra-Ibarra LG. Cartilage repair: cell-based techniques. *Acta Ortop Mex* 2009;23:38-44. [Abstract]
 18. Wai EK, Kreder HJ, Williams JI. Arthroscopic débridement of the knee for osteoarthritis in patients fifty years of age or older: utilization and outcomes in the Province of Ontario. *J Bone Joint Surg [Am]* 2002;84-A:17-22.
 19. Wouters E, Bassett FH 3rd, Hardaker WT Jr, Garrett WE Jr. An algorithm for arthroscopy in the over-50 age group. *Am J Sports Med* 1992;20:141-5.
 20. Aronson J. Osteoarthritis of the young adult hip: etiology and treatment. *Instr Course Lect* 1986;35:119-28.
 21. Cooperman DR, Wallensten R, Stulberg SD. Acetabular dysplasia in the adult. *Clin Orthop Relat Res* 1983;175:79-85.
 22. Klaue K, Durnin CW, Ganz R. The acetabular rim syndrome. A clinical presentation of dysplasia of the hip. *J Bone Joint Surg [Br]* 1991;73:423-9.
 23. Murphy SB, Millis MB, Hall JE. Surgical correction of acetabular dysplasia in the adult. A Boston experience. *Clin Orthop Relat Res* 1999;363:38-44.
 24. Ganz R, Klaue K, Vinh TS, Mast JW. A new periacetabular osteotomy for the treatment of hip dysplasias. Technique and preliminary results. *Clin Orthop Relat Res* 1988; 232:26-36.
 25. Siebenrock KA, Schöll E, Lottenbach M, Ganz R. Bernese periacetabular osteotomy. *Clin Orthop Relat Res* 1999; 363:9-20.
 26. Iwase T, Hasegawa Y, Kawamoto K, Iwasada S, Yamada K, Iwata H. Twenty years' followup of intertrochanteric osteotomy for treatment of the dysplastic hip. *Clin Orthop Relat Res* 1996;331:245-55.
 27. Bombelli R. Structure and function in normal and abnormal hips. How to rescue jeopardised hips. 3rd ed. New York: Springer; 1993.
 28. Koulouvaris P, Stafylas K, Aznaoutoglou C, Zacharis K, Xenakis T. Isolated varus intertrochanteric osteotomy for hip dysplasia in 52 patients: long-term results. *Int Orthop* 2007;31:193-8.
 29. Morita S, Yamamoto H, Hasegawa S, Kawachi S, Shinomiya K. Long-term results of valgus-extension femoral osteotomy for advanced osteoarthritis of the hip. *J Bone Joint Surg [Br]* 2000;82:824-9.
 30. Ivarsson I, Myrnerets R, Gillquist J. High tibial osteotomy for medial osteoarthritis of the knee. A 5 to 7 and 11 year follow-up. *J Bone Joint Surg [Br]* 1990;72:238-44.
 31. Hernigou P, Medevielle D, Debeyre J, Goutallier D. Proximal tibial osteotomy for osteoarthritis with varus deformity. A ten to thirteen-year follow-up study. *J Bone Joint Surg [Am]* 1987;69:332-54.
 32. Akamatsu Y, Koshino T, Saito T, Wada J. Changes in osteosclerosis of the osteoarthritic knee after high tibial osteotomy. *Clin Orthop Relat Res* 1997;334:207-14.
 33. Dervin GF, Stiell IG, Rody K, Grabowski J. Effect of arthroscopic débridement for osteoarthritis of the knee on health-related quality of life. *J Bone Joint Surg [Am]* 2003;85-A:10-9.
 34. Coventry MB. Upper tibial osteotomy. *Clin Orthop Relat Res* 1984;182:46-52.
 35. Naudie D, Bourne RB, Rorabeck CH, Bourne TJ. The Install Award. Survivorship of the high tibial valgus osteotomy. A 10- to -22-year followup study. *Clin Orthop Relat Res* 1999;367:18-27.
 36. Majima T, Yasuda K, Katsuragi R, Kaneda K. Progression of joint arthrosis 10 to 15 years after high tibial osteotomy. *Clin Orthop Relat Res* 2000;381:177-84.
 37. Aronson J. Limb-lengthening, skeletal reconstruction, and bone transport with the Ilizarov method. *J Bone Joint Surg [Am]* 1997;79:1243-58.
 38. *Osteotomies Around the knee using plate fixators: indications-planning-surgical techniques using plate fixators by Philipp Lobenhoffer*; 2008.
 39. Insall JN, Joseph DM, Msika C. High tibial osteotomy for varus gonarthrosis. A long-term follow-up study. *J Bone Joint Surg [Am]* 1984;66:1040-8.
 40. Coventry MB, Ilstrup DM, Wallrichs SL. Proximal tibial osteotomy. A critical long-term study of eighty-seven cases. *J Bone Joint Surg [Am]* 1993;75:196-201.
 41. Jackson JP, Waugh W. Tibial osteotomy for osteoarthritis of the knee. *J Bone Joint Surg [Br]* 1961;43-B:746-51.

42. Rinonapoli E, Mancini GB, Corvaglia A, Musiello S. Tibial osteotomy for varus gonarthrosis. A 10- to 21-year followup study. *Clin Orthop Relat Res* 1998;353:185-93.
43. Odenbring S, Egund N, Hagstedt B, Larsson J, Lindstrand A, Toksvig-Larsen S. Ten-year results of tibial osteotomy for medial gonarthrosis. The influence of overcorrection. *Arch Orthop Trauma Surg* 1991;110:103-8.
44. Aaron RK, Skolnick AH, Reinert SE, Ciombor DM. Arthroscopic débridement for osteoarthritis of the knee. *J Bone Joint Surg [Am]* 2006;88:936-43.
45. Calvert GT, Wright RW. The use of arthroscopy in the athlete with knee osteoarthritis. *Clin Sports Med* 2005;24:133-52.
46. Furnes O, Espehaug B, Lie SA, Vollset SE, Engesaeter LB, Havelin LI. Early failures among 7,174 primary total knee replacements: a follow-up study from the Norwegian Arthroplasty Register 1994-2000. *Acta Orthop Scand* 2002;73:117-29.
47. Diduch DR, Insall JN, Scott WN, Scuderi GR, Font-Rodriguez D. Total knee replacement in young, active patients. Long-term follow-up and functional outcome. *J Bone Joint Surg [Am]* 1997;79:575-82.
48. Buechel FF. Knee arthroplasty in post-traumatic arthritis. *J Arthroplasty* 2002;17(4 Suppl 1):63-8.
49. Dugdale TW, Noyes FR, Styer D. Preoperative planning for high tibial osteotomy. The effect of lateral tibiofemoral separation and tibiofemoral length. *Clin Orthop Relat Res* 1992;274:248-64.
50. Sprenger TR, Doerzbacher JF. Tibial osteotomy for the treatment of varus gonarthrosis. Survival and failure analysis to twenty-two years. *J Bone Joint Surg [Am]* 2003;85-A:469-74.
51. Aglietti P, Buzzi R, Vena LM, Baldini A, Mondaini A. High tibial valgus osteotomy for medial gonarthrosis: a 10- to 21-year study. *J Knee Surg* 2003;16:21-6.
52. Choi HR, Hasegawa Y, Kondo S, Shimizu T, Ida K, Iwata H. High tibial osteotomy for varus gonarthrosis: a 10- to 24-year follow-up study. *J Orthop Sci* 2001;6:493-7.
53. Polyzois D, Stavlas P, Polyzois V, Zacharakis N. The oblique high tibial osteotomy technique without bone removal and with rigid blade plate fixation for the treatment of medial osteoarthritis of the varus knee: medium and long-term results. *Knee Surg Sports Traumatol Arthrosc* 2006;14:940-7.
54. Wu LD, Hahne HJ, Hassenpflug T. A long-term follow-up study of high tibial osteotomy for medial compartment osteoarthritis. *Chin J Traumatol* 2004;7:348-53.
55. Chiang H, Hsu HC, Jiang CC. Dome-shaped high tibial osteotomy: a long-term follow-up study. *J Formos Med Assoc* 2006;105:214-9.