

Femur Cisim Kırıkları

Evrım Duman*, Yalım Ateş**

Femur cisim kırığı tanımı, trokanter minörün beş santimetre altından, adduktor tüberkülün proksimaline kadar olan femur diafizindeki kırıkları içermektedir. Çoklu yaralanması olan hastalarda, sıklıkla femur cisim kırığı da eşlik etmektedir. Aynı zamanda femur cisim kırığı olan hastalarda %94'lere varan oranlarda eşlik eden bir başka ortopedik yaralanmanın olduğu bildirilmektedir. Bunlar arasında pelvis yaralanmaları, kalça çıkıkları, asetebulum kırıkları, spinal yaralanmalar ve femurun diğer bölge kırıkları sayılabilir. %6 oranında ipsilateral boyun kırıkları gözlenir ki sıklıkla gözden kaçma olasılığı vardır. Unutulmamalıdır ki femur cisim kırıkları %75'e varan oranlarda, genç erişkinlerde ve yüksek enerjili yaralanmalar sonrasında gözlenmektedir. Artan ateşli silah yaralanmaları ve yüksek enerjili motorlu araç yaralanmaları açık kırık sıklığını da beraberinde arttırmaktadır. Yaşlı hastalarda ise genellikle neden basit düşmelerdir.

Yaklaşım

Hastanın genel muayenesinin yanı sıra eşlik edebilecek yaralanmalar açısından da hasta değerlendirilmelidir. İleri hayat destek kuralları göz önünde tutularak, acil ilk müdahaleyi takiben, ekstremitenin nörovasküler durumu değerlendirilmeli, açık kırıklar ve yumuşak doku yaralanması dikkatlice kayıt altına alınmalıdır.

Radyolojik olarak, standart ön-arka ve lateral grafiler, kırığın yeri, parçalanma miktarı, kırık şekli ve kemik kaybı hakkında yeterli bilgiye ulaşmamızı sağlarlar. Unutulmamalıdır ki, standart protokoller zaten ön-arka pelvis grafisini de kapsamaktadırlar ve bu grafiler, özellikle femur boyun kırığı ve pelvis yaralanmaları açısından iyice değerlendirilmelidir.

Yeni bir çalışma göstermiştir ki, %20-%50 arasında eşlik eden femur boyun kırığı tanısı atlanmaktadır

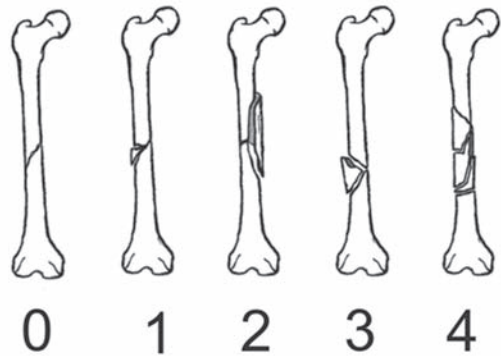
ve önerilen tanı protokolü ile bu oranlar %5'e kadar düşmektedir.⁽¹⁾ Bu protokole göre internal rotasyonda ön-arka pelvis grafisi, sık kesitli kalça tomografisi ameliyat öncesi floroskopi ile lateral grafinin değerlendirilmesi ve ameliyat sonrası mutlaka ön-arka pelvis grafisinin çekilmesi gerekmektedir.

Sınıflama

Kırık sınıflamaları, prognoz ve tedavi seçenekleri hakkında bilgi verdikleri sürece değerli kabul edilebilir. Sıklıkla ortopedik cerrahlar, diafiz kırıklarını buldukları yere (proksimal, orta ve distal 1/3), kırık şekline (transvers, kısa oblik veya spiral) ve parçalanma derecesine (kelebek fragmanların şekil ve büyüklüğüne) göre sınıflandırır.

Tarihsel değeri olan iki ana sınıflandırmadan bahsetmek gerekir:

Winquist – Hansen sınıflaması (Şekil 1), parçalı kırıkları femur cismi çapına göre sınıflara ayırır. Tip 0 kırıklarda parçalanma yoktur. Tip I kırıklarda parçalanma azdır ve femur çapının %75'inden fazlası devamlılık göstermektedir. Tip II kırıklar, %50'den az parçalanma gösterirler. Tip III kırıklar, %50'den az devamlılık gösterirler ve büyük kelebek fragmanları vardır. Tip IV kırıklarda ise, kırık hattında kortikal devamlılık yoktur, çok parçalı kırıklardır.



Şekil 1. Winquist Hansen Sınıflaması

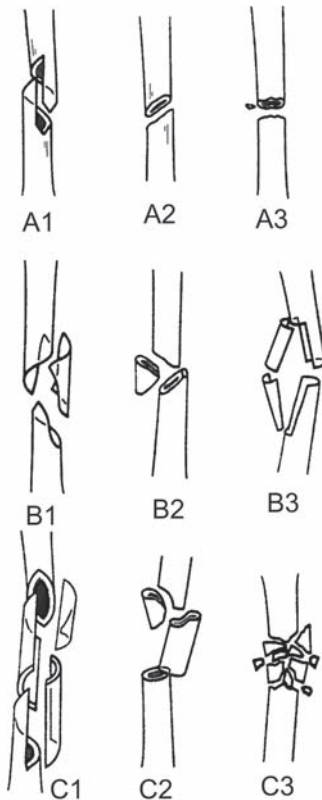
* S.B.Yıldırım Beyazıt Araştırma ve Eğitim Hastanesi I. Ortopedi ve Travmatoloji Kliniği, Op.Dr.

** S.B.Yıldırım Beyazıt Araştırma ve Eğitim Hastanesi II. Ortopedi ve Travmatoloji Kliniği, Doç.Dr.

AO/OTA kırık sınıflaması (Şekil 2) ise evrensel bir sınıflama olup, sıklıkla kullanılır ancak tedaviyi yönlendirmede yetersiz kalmaktadır. Daha ileri bilgi ve destek için kurulmuş, AO Cerrahisi Kaynak sayfasından, sadece femur cisim kırıkları için değil, genel olarak kırık sınıflandırması ve tedavi önerileri için yararlanılabilir (<http://www.aofoundation.org/surgery/>). Bu sınıflamaya göre, femur kırıkları 27 gruba ayrılır. Tip A kırıklar, basit, spiral (A1), oblik (A2) ve transvers (A3) kırıklardır. Tip B kırıklar kama tarzı kırıklar olup, spiral kama (B1), bükülme kama (B2) ve parçalı kama (B3) kırıklarını kapsar. Tip C kırıklar karmaşık kırıklar olup, kompleks spiral kırıklar (C1), segmental kırıklar (C2) ve çok parçalı (C3) kırıklardan oluşur. Tip A ve B kırıklardaki .1 soneki subtrokanterik kırıkları, .2 soneki orta diafiz kırıkları, .3 soneki ise distal kırıkları ifade etmektedir. Tip C kırıklarda ise .1' den .3' e kadar sonекler giderek artan parçalanmanın göstergesidir.

Tedavi

Femur cisim kırıkları, diğer tüm kemiklerin cisim kırıkları gibi dört ana yöntem ile tedavi edilebilirler: Konservatif tedavi (traksiyon ve açılama), eksternal tespit yöntemi, plak tespiti ve intramedüller çivileme.



Şekil 2. AO/OTA sınıflaması

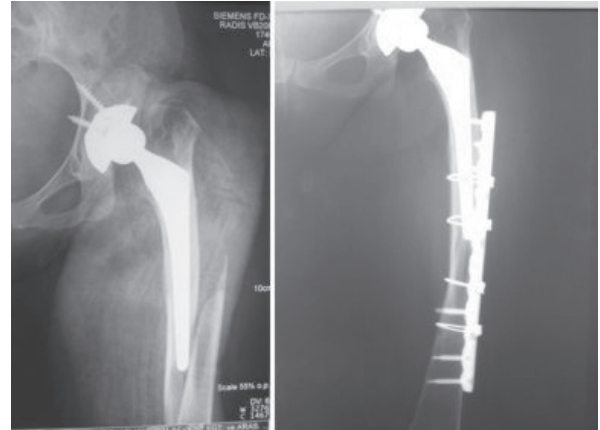
Konservatif Tedavi

Yetişkin hastada, konservatif tedavi çok nadir kullanılan bir yöntem olsada, cerrahi tedavi şansı olmayan, yaşlı, debil ek sorunları olan hastalarda traksiyon bir seçenek olabilir. Ancak uzun süreli yatağa bağlı kalmanın bu tip hastalarda durumu daha kötüleştirebileceği de akılda tutulmalıdır. Genellikle dört ile sekiz hafta iskelet traksiyonu sonrasında, hasta alçı ile hareketlendirilmelidir. Bu yöntemle kaynama sağlansa bile, tedavinin uzun sürmesi, ekstremitede kısalık ve açılanma, dizde fleksiyon kısıtlılığı yüksek oranlarda karşılaşılabileceğimiz sorunlardır.^(2,3)

Plak Tespiti

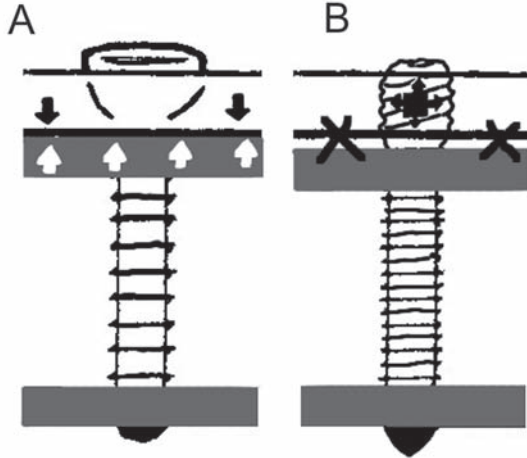
1960'ların başında AO prensipleri ile modern plaklama yöntemi de şekillenmiş oldu. Burada katı tespit ve anatomik yerleştirme olmazsa olmaz şartlardı. Genellikle femur için kırığın her iki tarafında sekiz korteksin tutturulması yeterli olarak kabul ediliyordu.⁽⁴⁾ Katı tespit ve erken mobilizasyona izin veren plak tespiti, intramedüller çivilemenin yaygın bir şekilde kabul görmesi ve başarısıyla, günümüzde femur cisim kırıklarının erişkin tedavisinde kısıtlı durumlar dışında yer bulamamaktadır. (örn. Periprotetik kırıklar ve intramedüller çivileme sonrası kötü dizilim gibi) (Şekil 3). Hatta tek endikasyonun intramedüller çivileme uygulaması için yeterli cihazın olmadığı durumlar olduğu klasik kitaplarda yer almaktadır.

Plak tespiti uygulanacaksa, AO Tip A kırıklar için, LC-DCP veya DCP plaklar, anatomik yerleştirme ve katı tespit yöntemiyle uygulanabilirler ancak AO Tip B ve özellikle AO Tip C kırıklarda, aşırı periost sıyrılmış ve yumuşak doku yaralanmış ve kaşınmak, subkutan, submusküler yaklaşım tercih



Şekil 3. Periprotetik kırıkta plak vida uygulaması

ederek kırık hattına dokunulmadan uzun bir plak kullanılarak, köprüleme önerilir. Bu tip tedavide standart plak ve vida sisteminde hareket ile erken gevşeme görülme riskinin yüksek olduğu kabul edilir. Açısal planda kilitli vida kullanılan plakların daha başarılı olduğu belirtilmektedir (Şekil 4).⁽⁵⁾



Şekil 4. A. Eski plak sistemlerinde kemik plak arasındaki sürtünme denge sağlarken, B. Yeni kilitli plak sistemleri plağa kilitlenen vidalarla denge sağlanmaktadır.

Eksternal Tespit

Eksternal tespit cihazları ise, ancak dengersiz yaşam bulguları olan hastaların ilk tedavisi aşamasında ve açık kırıklarda yumuşak doku hasarının izin vermediği hallerde, nihai tedavinin başlangıç aşaması olarak kullanılmalıdır. Bu tip durumlarda en kısa zaman içerisinde eksternal tespit cihazları çıkarılarak, intramedüller çivilemeye geçilebilmektedir. Unutulmamalıdır ki intramedüller çivileme, açık kırıkların tedavisinde, Gustilo III kırıklarda dahi düşük enfeksiyon ve kaynamama oranlarıyla kullanılabilir gözükmektedir.

İntramedüller Çivileme

Femur kırıklarında intramedüller çivileme, Gerhard Küntsher, Hey Groves, Rush kardeşler, Ivan Kempf ve Arsene Grosse'un çalışmaları sayesinde, %98'lere varan yüksek kaynama oranları ve açık kırıklarda dahi düşük enfeksiyon riskiyle evrensel bir standart haline gelmiştir. Düşük enfeksiyon oranları, tibia kırıklarının aksine femuru çevreleyen yoğun kas grubuna ve bölgenin iyi beslenmesine bağlanabilir.

İntramedüller çivileme, 1950-1960 yılları arasında kullanılmaya başlanmış olsa da günümüzdeki şöhretini 80'lerde kilitli çivilerle beraber kazanmıştır. Konvansiyonel çivilere göre, sonradan kısalık ve kötü

dizilimin oluşmasını engelleyen kilitli çiviler, yöntemin başarısında en önemli ivmeyi sağlamışlardır.

Piriformis fossa yoluyla oymalı, kilitli, antegrad intramedüller çivileme standart uygulama haline gelmiştir. Seçenek olarak, retrograd ve trokanterik giriş yoluyla özel çivilerle intramedüller çivileme uygulanmaktadır. Ayrıca teknik olarak, oymasız çivilerde vardır. Literatürde, oymalı çivilerin kaynama zamanı olarak daha önde olduğu, ameliyat süresi ve kan kaybı açısından aralarında fark olmadığına dair yayınlar vardır.^(6,7,8) Ayrıca Bhandari ve arkadaşlarının yaptığı bir metaanaliz sonucunda, oymalı intramedüller çivilerin, implant yetmezliği ve kaynamama oranlarının daha düşük olduğu ve pulmoner emboli, enfeksiyon, kompartman sendromu ve kötü kaynama oranlarını arttırmadığı bulunmuştur.⁽⁹⁾

Piriformis fossa standart giriş yeri olsa da, trokanterik bölge özel çivilerle giriş yeri olarak kullanılabilir. Her ne kadar piriformis fossa doğrudan kanala giriş için en ideal yol olsa da, pediatrik hastalarda kan dolaşımına zarar vermemek adına veya piriformis fossanın çok anterior yerleşiminde femur boyun kırığı riski nedeniyle, trokanterik giriş tercih edilebilir. Uygulamanın kolaylığı, skopi gereksiniminin az olması ve damar yaralanması olasılığını azaltması nedeniyle kullanılabilir. Unutulmamalıdır ki proksimali geniş ve düz çiviler bu şekilde uygulamaya uygun değildir.

Yeni çalışmalar, eski bilginin aksine oymalı intramedüller çivileme ile erişkin respiratuar distres sendromu ve akciğer komplikasyonları arasında çok sıkı bir ilişki olmadığını gösterir niteliktedir.⁽¹⁰⁾ Ayrıca oymalı, daha geniş çaplı ve daha kuvvetli çivilerle, kanal-çivi ilişkisinin daha sıkı olduğu ve rotasyonel dengeli tespitler yapmak mümkün olduğundan hala değerlerini korumaktadırlar.

İntramedüller çivileme sözkonusu olduğunda teknik iki konuya daha değinmekte yarar vardır. Öncelikle intramedüller çivileme uygulamaları için kırık masasının şart olmadığını, yapılan çalışmalarda, kullanılan masanın ameliyat süresi, kırık dizilimi ve skopi zamanı üzerinde etki yapmadığını belirtmek gerekir. Bir diğer konu da kırık hattının açılarak, açık çivileme adını verebileceğimiz yöntemdir ki aslında önerilmemekle birlikte, ameliyat süresini kısaltması, skopi kullanımını azaltması, kırık yerleştirmesinin daha iyi olması nedeniyle rotasyonel dengeli sonuçlar sağlanması ile akılda tutulmalıdır. Dezavantajları

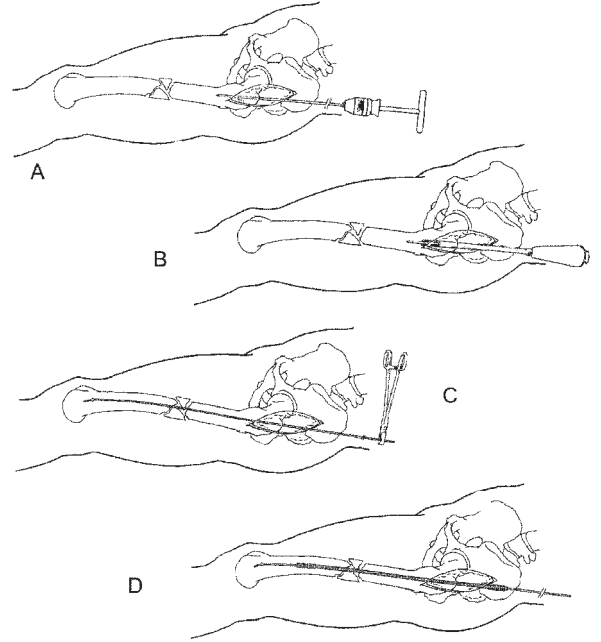
olarak, kozmetik sonuçlarının iyi olmaması, kırık hematomunun kaybı ve özellikle oymalı çivilerde medüller içeriğin kaybı sayılabilir.

Antegrad femur çivileme tekniği (Şekil 5)

Ameliyat, kırık masasında veya normal masada, hasta sırtüstü veya yan yatar durumda yapılabilir. Kırık masasında, kırığın yerleştirilmesi, yerleştirmenin korunması ve skopi kontrolü daha kolay yapılabilir ancak olmazsa olmaz değildir. Yan yatar pozisyon, kalça fleksiyonuyla birlikte kanala ulaşımı kolaylaştırabilir.

Yapılan en yaygın hatalardan biri trokanter major üzerinden kesi yapmaktır. Böyle bir durumda piriformis fossa'ya ulaşmak zorlaşır. Kesi trokanter major'dan başlamalı, proksimale doğru uzatılmalıdır. Ciltaltı yağ dokusu, fasya ve abduktor kaslar aralanarak, piriformis fossa'ya ulaşılır. Buradan kanala ulaşıldıktan sonra, bir kılavuz tel kanal içine gönderilirken, tel ile yerleştirme sağlanır ve distal parçaya telin geçtiği skopi kontrolü ile teyit edilir. Kılavuz tel, ucundan bükülmüş ve dokulara zarar vermeyecek küt bir uca sahiptir. Bu haliyle redüksiyona yardımcı olarak kullanılır. Bir asistan ve skopin varlığı, redüksiyonun sağlanması ve korunmasında büyük kolaylık sağlamaktadır. Kılavuz tel distalde ön-arka ve yan skopi görüntülerinde merkezde görülmelidir. Bu sağlandıktan sonra en küçükten başlanarak, 0.5 veya 1 mm artırılmak kaydıyla, kortekse ulaşan en büyük oyucuya kullanılarak kanal genişletilir. Kullanılan oyucu çapından 1 mm. daha küçük çivi kullanılmalıdır. Kullanılacak çivinin çapı ve uzunluğu ameliyat öncesi çekilen grafilerden hesaplanabileceği gibi (özellikle oymasız çivilerde), ameliyat sırasında oyucu çapı ve kılavuz tel üzerinden ölçülerek de hesaplanabilir.

Kullanılacak çivi tespit edildikten sonra, yerleştirmenin korunduğu teyit edilerek, çivi kanalda ilerletilir. Kırık bölgede yerleştirme iyi değil ise, çivinin distal parçanın korteksini parçalaması olasıdır. Çivinin kanalda olduğu, kırık bölgede dizilimin iyi olduğu, uzunluğun iyi olduğu ve rotasyonun olmadığı anlaşıldıktan sonra proksimaldeki ve distaldeki kilitleme vidaları uygun kılavuzlar yardımı ile gönderilir. Eskiden distal vidaların yerleştirilmesinde, manuel yöntemler kullanılırdı ancak günümüzde pek çok intramedüller çivinin kilitleme için geliştirilmiş yol göstericileri vardır. Yine de herhangi bir nedenle distal kilitleme vidaları manuel gönderilecekse,



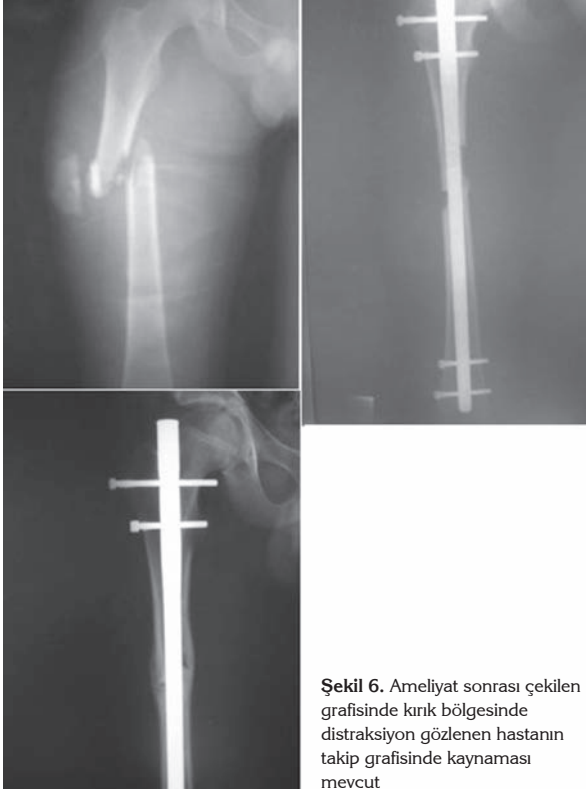Şekil 5. A. Piriformis fossa bulunduktan sonra kılavuz drill ucu gönderilir. B. Drill kılavuz olarak kullanılarak, giriş yeri genişletilir. C. Kılavuz tel gönderilerek, skopi kontrolünde yerleştirme yapılır, distal parçaya gönderilir. D. Kılavuz tel üzerinden oyucular 1'er mm. artırılarak, oyma işlemi tamamlanır

skopi altında vida deliklerinin tam bir yuvarlak olarak gözüktükleri pozisyon temin edilerek, vida yerleri belirlenmeli ve vidalar gönderilmelidir.

Oymasız çivilerde de teknik kanalın oyulması haricinde aynıdır. İsthmusa yakın kırıklarda oymasız çiviler kullanılırken, çivinin yerleştirilmesi sırasında kırık bölgesinde açılma olduysa, distaldeki vidalar kilitlendikten sonra çivi bir miktar geri çekilerek, kırık hattında kapanma elde edilebilir (Şekil 6).

Retrograd çivileme

Son yıllarda retrograd çivileme sıklıkla kullanılmaktadır. Aslında uzun yıllardır, trokanterik kırıkların tedavisinde küçük çaplı, esnek çivilerle iç kondilden uygulanan bu yöntem, morbid obez hastalarda giriş yeri ve ameliyat tekniğinden kaynaklanan zorluklar nedeniyle, çoklu yaralanmalarda, örneğin ipsilateral asetabüler kırıkları veya bilateral femur kırıkları olan hastada birkaç takımın beraber çalışabilmesi için farklı giriş bölgeleri temin etmek amacıyla ve hamilelikte radyasyona daha az maruz bırakmak için tercih edilmektedir. Retrograd çivileme, giriş yolu dışında antegrad çivileme ile benzerdir. Eğer diz eklemine ilgilendiren bir kırık değilse, perkütan



Şekil 6. Ameliyat sonrası çekilen grafisinde kırık bölgesinde distraksiyon gözlenen hastanın takip grafisinde kaynaması mevcut

olarak uygulanmalıdır. Avantajları arasında, kolay uygulanabilirliği nedeniyle kısa sürmesi, özellikli bir ameliyat masası gerektirmemesi sayılabilir.

Özel Durumlar

Adölesan femur cisim kırıkları

Son yıllarda adölesan hastalarda intramedüller çivileme artarak kullanılmaktadır. Fizislerin açık olması intramedüller çivileme için bir kontraendikasyon gibi gözükmemekle birlikte, femur başı avasküler nekrozu açısından dikkatli olunmalıdır. Avasküler nekrozun piriformis fossanın yakınından geçen medial sirkumfleks arterin hasarına bağlı olduğu düşünülmektedir.

Yaşlı hastalar

Özellikle 65 yaş üzeri yaşlı hastalarda, yüksek komplikasyon oranlarına rağmen, osteoporotik kemikte plak tespitinde yaşanacak zorluklar ve erken yük verme gerekliliği intramedüller çivilemeyi en iyi seçenek haline getirmektedir.

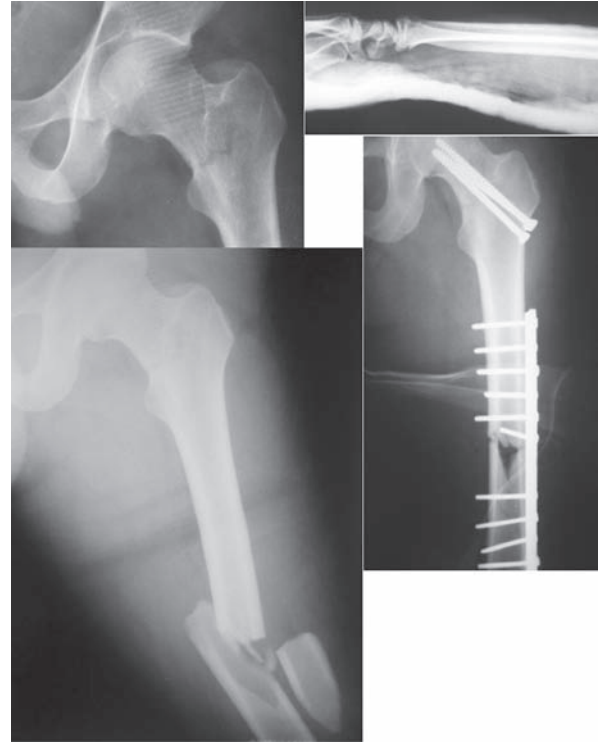
Açık kırıklar ve ateşli silah yaralanmaları

Yapılan çalışmalar, Gustillo Tip I ve Tip II açık kırıklarda intramedüller çivilemenin güvenli kullanılabileceğini hatta Tip III kırıklarda bile,

enfeksiyon ve kaynamama sorunlarının çok düşük oranlarda olduğunu göstermektedir. Unutulmaması gereken bu tip yaralanmalarda, yumuşak dokuların nasıl tedavi edildiği, kırığın tespiti ve kullanılan yöntemden daha önemlidir. Doğru yapılmış bir debridman ve yara temizliği, elde edilecek sonucu doğrudan etkilemektedir. (11,12,13)

İpsilateral femur cisim ve kalça kırıkları

Bu tip yaralanmalar özellikle yüksek enerjili travmalarla genç erişkin hastalarda gözlenmektedir. Tedavi seçenekleri arasında, antegrad veya retrograd intramedüller çivi ve kanüle vidalar, femur boynuna lag vidası göndermeye olanak sağlayan intramedüller çiviler veya plak tespiti ve kanüle vıda kombinasyonları sayılabilir (Şekil 7).



Şekil 7. Femur cisim kırığı, femur boyun kırığı ve radius distal uç kırığı beraberliği. Kanüle vıda ve plak-vıda kombinasyonu tercih edilmiş. Radius distal uç kırığına dirsek altı sirküler alçı uygulanmış.

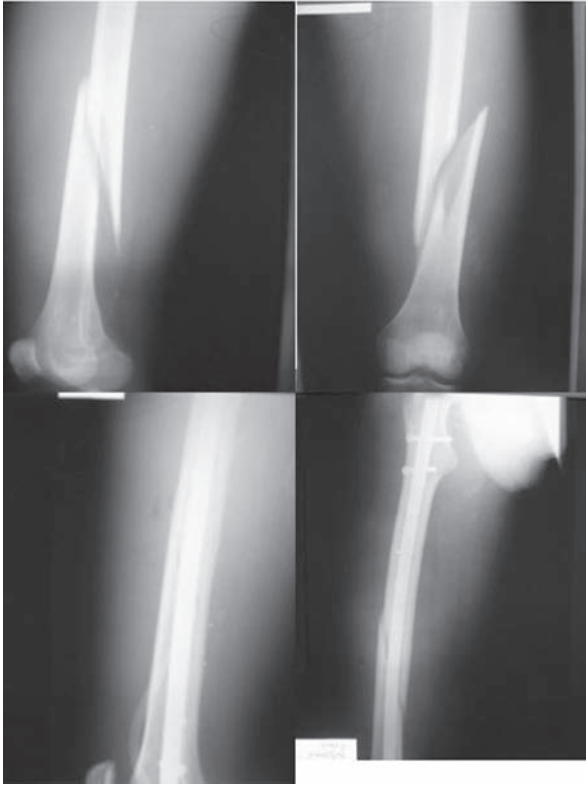Kliniğimizizin deneyimi

Hastanemizin konumu ve acil servisimizin yoğunluğu nedeniyle travma hastaları ve özellikle çoklu yaralanması olan hastalar, kliniğimizde sıklıkla tedavi edilmektedir.

Erişkin femur cisim kırıklarında klinik olarak bizim de ilk tercihimiz intramedüller çivilemedir. Sıklıkla normal ameliyat masasında, hasta sırt üstü

Tablo 1. Femur Cisim Kırığı Komplikasyonları

GENEL	ÖZEL
Kaynamama	Proksimal parçalanma (antegrad teknik): Giriş yerinin doğru seçilmemesi ile trokanter major veya femur proksimal medial korteksinin parçalanması görülebilir.
Enfeksiyon	Kırık parçalanması: Yerleşirmenin yeterli olmadığı durumlarda intramedüller çivi ilerletilmesi halinde genellikle distal parçada gözlenir.
Kötü dizilim	Heterotopik ossifikasyon: Sıklıkla görülen kalça ağrısı sebebidir. Erkeklerde ve cerrahi girişimin ötelendiği durumlarda daha sık görülür.
Kompartman sendromu	Femur boyun kırığı: Femur cisim kırıkları ve femur boyun kırığı birlikteliği her zaman akılda tutulmalıdır. İatrojenik kırıklar nadir görülse de ciddi bir komplikasyondur. Ameliyat esnasında tespit edildiğinde kanüle vidalar veya özel çivilerle tespit edilmelidir.
	Eksternal rotasyon deformitesi: Klinik problemleri hafiftir, nadiren osteotomi gerektirir.
	Nörolojik hasar: Peroneal, pudental ve siyatik sinir hasarı görülebilir. Genellikle traksiyon masası kullanılırken görülebilirler ve prognozları iyidir.
	İntramedüller çivi ve kilitleme vidalarının kırılması: Kaynamama ile ilgili problemlerdir. Hastanın aktivitesi büyük rol oynar. Parçalı kırıklarda ve kırık distraksiyonu söz konusu ise yakından takip edilmelidir.
	Diz ağrısı (retrograd teknik): Retrograd teknikle daha fazla diz ağrısı şikayeti ile karşılaşılmaktadır.



Şekil 8. Vakalarımızdan bir örnek. Proksimal ve distalden kilitli İM çivileme uygulaması

yatarken, kırık taraf kalçanın altına yükseklik koyarak, antegrad, oymalı, kilitli çivileme uygulamaktayız (Şekil 8). Zorunlu olmadıkça kırık hattını açmadan, kapalı yöntemle, distal ve proksimalden statik

kilitleme yapmaktayız. Dört ila altı hafta sonra, kırık şekli ve kaynama durumuna göre dinamizasyon önermekteyiz.

Bir dönem şişirilebilir intramedüller çiviler kullandık ancak bazı olgularda çivinin yeterli şişmemesi ve kaynamanın gecikmesi sebebiyle implant yetmezlikleri gözledik.

Retrograd intramedüller çivi uygulamasını, yaşlı hastalarda ve femur distal kırıklarında daha çok tercih ediyoruz.

Periprotetik kırıklarda plak-vida tespiti tercih ediyoruz. Uzun oblik kırığı olan kemik kalitesi kötü hastalarda, aynı zamanda serklaj uygulanabilen özel plakları daha güvenli bir tespit aracı olarak görüyoruz.

Yazışma Adresi: Evrim Duman

Koru Mah. Ema Asmabahçe Blokları
G Blok/37 Çayyolu/ANKARA
e-mail: evrim@evrimduman.com.tr

Kaynaklar

1. Tornerta P III, Kain MS, Creevy WR: Diagnosis of femoral neck fractures in patients with a femoral shaft fracture: Improvement with a standard protocol. J Bone Joint Surg Am 2007;89:39-43.
2. Riska, E.B.; von Bonsdorff, H.; Hakkinen, S.; et al. Primary operative fixation of long bone fractures in patients with multiple injuries. J Trauma 1977;17: 111-121.
3. Tylman, D.; Siwek, W Long-term results of functional treatment in intra-articular knee fractures and multi-fragment

- fracture of the shaft of the femurs. *Clin Orthop* 1991;272: 114-121.
4. Muller, M.E.; Allgower, M.; Schneider, R.; Willenegger H. *Manual of Internal Fixation*, 3rd ed. Berlin, Springer-Verlag, 1990.
 5. Rozbruch, S.R.; Muller, U.; Gautier, E.; Ganz, R. The evolution of femoral shaft plating technique. *Clin Orthop* 1998;354:195-208.
 6. Johnson, K.D.; Johnson, D.W.C.; Parker, B. Comminuted femoral shaft fractures: Treatment by roller traction, cerclage wires and an intramedullary nail, or an interlocking intramedullary nail. *J Bone Joint Surg Am* 1984; 66: 1222-1235.
 7. Klemm, K.W.; Borner, M. Interlocking nailing of complex fractures of the femur and tibia. *Clin Orthop* 1986;212: 89-100.
 8. Reynders, P.A.; Broos, P.L.O. Healing of closed femoral shaft fractures treated with the AO unreamed femoral nail. A comparative study with the AO reamed femoral nail. *Injury* 2000;31: 367-371.
 9. Bhandari, M.; Guyatt, G.H.; Tong, D.; et al. Reamed versus non-reamed intramedullary nailing of lower extremity long bone fractures: A systematic overview and meta-analysis. *J Orthop Trauma* 2000;14:2-9.
 10. Anvar IA, Battistella FD, Neiman R, Olson SA, Chapman M, Morhring HD: Femur fractures and lung complications: A prospective randomized study of reaming. *Clin Orthop Relat Res* 2004;422:71-76.
 11. Brumback, R.J.; Ellison, T.S., Jr.; Poka, A.; et al. Intramedullary nailing of open fractures of the femoral shaft. *J Bone Joint Surg Am* 1989; 71:1324-1330.
 12. Grosse, A.; Christie, J.; Taglang, G.; et al. Open adult femoral shaft fracture treated by early intramedullary nailing. *J Bone Joint Surg Br* 1993;75:562-565.
 13. Rutter, J.E.; de Vries, L.S.; van der Werken, C. Intramedullary nailing of open femoral shaft fractures. *Injury* 1994;25:419-422.