

Çocuk Femur Boyun Kırıkları

Ömer Sunkar Biçer,* Emre Toğrul**

Özet

Femur boyun kırıkları nadir görülmelerine rağmen, komplikasyonları, yaşam boyu bırakabilecekleri olumsuz etkileri nedeniyle çocuk kırıkları içerisinde ayrı özellikler taşır. Diğer çocuk kırıklarının çoğu konservatif yöntemlerle sorunsuz iyileşebilirken, tanı aşamasından itibaren femur boyun kırıklarına farklı bir yaklaşım gerekir. Özgün gelişimsel ve yapısal özellikleri nedeniyle ortaya çıkabilecek avasküler nekroz, koksa vara, kaynamama ve erken fizis kapanması gibi komplikasyonlar gelişebilir. Bu makalede çocuk femur boyun kırıklarının erken ve geç sonuçları, kırık şekli, uygulanan tedavi, tedavinin zamanlaması, cerrahi tedavide kullanılan implant özellik ve sayısı, tedavi sonrası takip gibi komplikasyonların ortaya çıkması üzerinde etkili olan etmenler ile komplikasyonların engellenebilmesi için alınabilecek önlemler ele alınmıştır.

Literatürde Barber tarafından 1871'de çocuk kalça kırıklarıyla ilgili traksiyonla tedavi uygulandığına dair bilgi mevcuttur. Whitman (1891) bu kırıklarda zorlu manipulasyon ile redüksiyon ve pelvipedal alçı önermiştir. Russel üç haftalık traksiyon sonrasında yumuşak kaynama gelişmesi sonrasında pelvipedal alçıyı savunmuştur. Mitchell 1936'da 10 femur boyun kırıklı çocukta değişik yöntemleri denemiş ve taze femur boyun kırıklarının tedavisinde devamlı traksiyon ve abduksiyonda pelvipedal alçıyı kombine etmeyi önermiştir. Wilson (1940) Whitman yönteminde redüksiyondaki zorluğa dikkat çekerek, redüksiyon sonrasında epifiz plağını zedelemeyen bir çiviyle internal tespit yapmayı önermiştir. Allende ve Lezama (1951) kırık hattı düzlemi ve açısının önemini belirtmişlerdir. Pauwel, açısı 50° altında olan olguları Whitman yöntemiyle tedaviyi uygun görmüşlerdir. 50° üzerinde olgularda kırığı instabil kabul ederek subtrokanterik osteotomiyle açığı değiştirmeyi ve kaynamayı çabuklaştırmak için fibuler greft kullanmayı önermişlerdir. Ingram ve Backyasky

(1953) yer değiştirmemiş servikotrokanterik tip kırıklar dışında tüm kalça kırığı olan çocuklarda kapalı redüksiyon ve Knowles çivileriyle internal tespiti önermişlerdir. İntertrokanterik kırıklarda tedaviyi kapalı redüksiyon ve Hoke-Martin traksiyon alçısında tespiti önermişlerdir. 1955'te Blount ayrılmış femur kırıklarında uygun redüksiyon ve 1/8 inch'lik ayarlanabilir çivilerle internal tespit önermiştir.¹⁻⁴

Çocuk femur boyun kırıkları bütün çocuk kırıkları içinde % 1 oranında bildirilmiştir.⁵ Yayımlanmış çalışmalar uzun zaman içinde toplanan olguların geriye dönük incelenmeleri şeklindedir. Moon ve ark.'nın 2006'da yayımladığı meta-analizlerinde kendi kurumlarından 23 yılda 25 olguya ek olarak PubMed'den ulaşabildikleri 38 yıla yayılan 48 tam metin makaleden verilerini elde ettikleri toplam 360 olgu yer almaktadır. Ratliff'in³ 1962'de yayımladığı 71 olgunun 19'u kendi serisi olup diğerleri 20 ayrı merkezden toplanmıştır. Toğrul ve ark.⁶ 2004'te 16 yıl içinde toplam 102 olguda 103 femur boyun kırığından oluşan serilerini yayımlamıştır. Cheng ve Tang⁷ 16 yılda 14 olgu, Lam⁸ 10 yılda 75, Canale ve Bourland⁹ 50 yılda 61 olgu, Davison ve Weinstein¹⁰ 62 yılda 26 olgu, Pforringer ve Rosemeyer¹¹ 38 yılda 52, Ng ve Cole¹² 26 yılda 32 olgu, Shrader ve ark.¹³ 30 yıl içinde 20 olgu bildirmişlerdir.

Femur kemikleşmesi gebeliğin yedinci haftasında başlar. Yeni doğanda tek proksimal fizis varken, hayatın ilk yılında medial kısmın daha çabuk gelişmesiyle uzayan femur boynu ortaya çıkar. Femur başı epifiz kızlarda 4, erkeklerde 5-6 aylarda kemikleşmeye başlar. Trokanter apofizi ise kızlar ve erkeklerde 4 yaşında gelişir. Proksimal femur ve trokanter fizis kapanması kızlarda 14, erkeklerde 16 yaşında görülür. Fizis zayıf olduğundan bu bölgeden ayrılmalara sık rastlanır. Femur boynu kanlanmasını ana olarak medial sirkumfleks arterler ile % 20 oranında arteria femoris capitis sağlar. Lateral sirkumfleks arter üç yaşına kadar ortadan kalkar. Femur boynu içinden femur başına doğru ilerleyerek kanlanma sağlayan metafizer damarlar

* Ç.Ü.T.F. Ortopedi ve Travmatoloji AD/ ADANA, Uz. Dr.

** Ortopedia Kemik ve Eklem Hastalıkları Hastanesi, Adana, Prof.Dr.

da fizis kırıkdağı gelişmesi sırasında, 15-18. aylarda yok olur.¹⁴

Çocuk femur boyun kırıkları en sık yüksekte düşme ve trafik kazaları gibi yüksek enerjili travmalar sonucu oluşur.^{1,15} Trafik kazaları araç içinde, dışında, bisikletle gerçekleşebilir. Toğrul ve ark.⁶ 2004'de yayımladıkları serilerinde yüksekte düşme % 53,9, trafik kazası % 31,4, basit düşmeler % 7,9 oranlarında bildirilmiştir. Cheng ve ark.⁷ trafik kazası, yüksekte düşmenin ana nedenler olduğunu belirtmektedirler. Basit zorlamalar ile oluşmuş kırıklarda altta miyelodisplastik sendromlar, osteogenesis imperfekta, basit kemik kistleri gibi kemik kırılabilirliğinin arttığı patolojiler yer alabilir, ancak çocuk istismarı gözden kaçırılmamalıdır. Travma sonrasında kalça ağrısıyla gelen olguda ayırıcı tanıda stres kırıkları, femur başı epifiz kayması, sinovit, hemartroz, infeksiyon da düşünülmelidir.

Yüksek enerjili bir travma öyküsü ile birlikte kalça ağrısı olsun veya olmasın femur boyun kırığı akla gelmelidir.^{1,14-21} Genel vücut travması bulunan, eşliğinde pelvis, göğüs travması veya aynı tarafta femur cisim kırığı bulunan her hastada femur boynu da değerlendirilmelidir.²² Kalça üzerinde ekimoz, sıyrık, şişlik gibi bulgular olabilir. Kalça fleksiyon, dış rotasyon ve abduksiyondadır. Kalça hareketleri, özellikle rotasyonu ağırlı ve kısıtlıdır. Birlikte çıkık da varsa kalça iç rotasyonda da olabilir. Çocuk istismarı, dövülmüş çocukta öykü gizlenebileceğinden şüphelenmek gerekir.

Radyolojik inceleme düz grafiyle başlar. Ön-arka pelvis grafisinde sıklıkla fark edilir, ancak kemikleşme tamamlanmadığı için küçük çocuklarda femur boyun kırığının ayırıcı tanısı zordur. Ayrışmayı arttırabileceğinden kurbağa pozisyonu gibi zorlayıcı hareketlerden kaçınmak gerekir. Ultrasonografi, kalçada sıvı varlığını gösterebilir. Sintigrafinin ilk 48 saatte, MRG'nin ilk 24 saatte bulgu verebileceği bildirilmiştir. Vücut ısısı, tam kan sayımı, eritrosit sedimentasyon hızı, c-reaktif protein miktarı ayırıcı tanıda yardımcı olur. Gerekirse aspirasyon yapılır. Seröz mayi sinoviti, pürülan içerik ise infeksiyonu düşündürür.

Sınıflandırma

Uygulama kolaylığı nedeniyle Colonna'nın yaygınlaştırdığı Delbet Sınıflaması'nda çocuk femur boyun kırıkları anatomik olarak dört başlık altında ele alınır.²³ Tip 1: Transepifizyal, Tip 2: Transservikal,

Tip 3: Servikotrokanterik, Tip 4: İntertrokanterik kırıklar. Tip 1a'da femur başı epifizinin asetabulumdan çıkmamış, Tip 1b'de çıkmıştır. En sık Tip 2 ve Tip 3 görülürken Tip 1 ve Tip 2' de prognoz daha kötüdür. Toğrul ve ark.⁶ 2004'te yayımladıkları 102 olgunun 103 kalçasında %34 oranında Tip 2, % 39.8 oranında Tip 3 iken Cheng ve ark.⁷ Tip 4 kırıkları çocuklarda daha sık gördüklerini bildirmişlerdir. 1999'da 14 olguda Tip 2 (% 58) ve Tip 3 (% 29) kırık bildirmişlerdir. Tip1-3 kırıklar ise adolesanlarda daha sıktır.²⁴ Moon ve ark.²⁵ 360 olgu içeren serilerinde Tip 2 % 40,3, Tip 3 % 33,3, Tip 4 %18,3, Tip 1 ise % 8,1 oranlarında tespit edilmiştir. Thompson ve ark.²⁶ tarafından Delbet Tip 1 kırıkların klasik olarak Salter Harris Tip 1 epifiz yaralanmaları olduğu bildirilmişlerdir.

Komplikasyonlar

Femur Başı Avasküler Nekrozu (AVN)

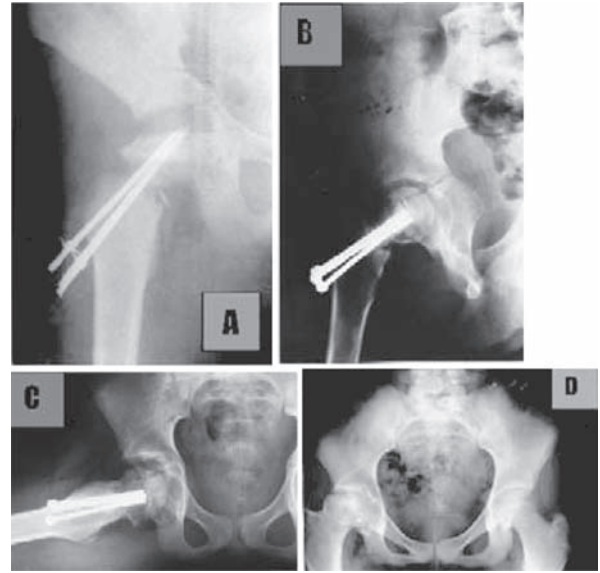
En sık görülen komplikasyon femur başı avasküler nekrozudur (%20-30). Tip 1b, Tip 2 ve Tip 3'de AVN gelişme riski daha yüksektir. Canale ve Bourland AVN riskinin Tip 1'de %100, Tip 2'de % 90, Tip 3'de % 27, Tip 4'de %14 olduğunu bildirmişlerdir.⁹ Fizyopatolojide kırık oluşmasıyla bu damarlanmanın hasar görmesi yanısıra, kırık hematomu ve yer değiştirmiş kırık hattının bası yoluyla kanlanmayı engellemesinin de yer aldığı ifade edilmektedir. Moon ve ark. ayrılmış kırıkların % 26'sında AVN olduğunu, Tip 1-3'de AVN gelişme riskinin 14 kat fazla bulunduğunu bildirmişlerdir.²⁵ Bu ayrılmamış kırıklarda % 5 olarak tespit edildiğinden kırık ayrışma miktarının istatistiksel olarak anlamlı şekilde AVN ile bağlantılı olduğunu ileri sürmüşlerdir. Ancak bu teori ayrılmamış kırıklarda görülen AVN olgularını açıklamamaktadır. Başlangıçtaki kırık ayrışması AVN gelişmesi açısından suçlansa da kırık kemik keskin uç veya parçalarının eklem kapsülünü delip, hematomu boşaltarak eklem kapsülü içindeki basıncı azaltabileceği de ileri sürülmüştür.^{4,26} Tip 4'de az görülme nedeni Tip 4 kırıkların eklem kapsülü dışında bulunması olarak ileri sürülmüştür.²⁴ AVN gelişmesinde kırık yerleşimi ve ayrışma miktarı yanısıra yaralanma sırasında olguların yaşı da femur başı beslenmesinin tekrar kazanılması ve yeniden şekillenmesi açısından önemlidir.²⁷ Çocuk yaşı arttıkça AVN gelişme olasılığının arttığı bildirilmiştir. Pforringer ve Rosemeyer femur boyun kırığı sonrasında AVN gelişme oranını çocuklarda % 19,

adolesan çağda % 30 olarak bildirmişlerdir.¹¹ Kay ve ark. ise 10 yaş üzerindeki olgularda AVN oranını % 66 bulmuşlardır.

AVN klinik olarak ağrı, hareket kısıtlılığı yapar. Olaydan altı hafta sonra grafide femur başı yoğunluğunda artma, eklem aralığında daralma dikkati çeker. Femur boyun kırığı tedavisinde paslanmaz çelik veya titanyum implant kullanılmışsa AVN gelişmesi takibi açısından sırasıyla sintigrafi ve MRG kullanılabilir. Ratliff femur başı AVN' unu üç tip altında sınıflamıştır. Tip 1: Bütün baş tutulmuştur. Tip 2: Başın bir kısmı tutulmuştur. Tip 3: Kırık hatından fizise kadar tutulma vardır.²⁸⁻³⁰

En ağır olan Tip 1 AVN' dur. AVN' un bugün için tamamen yüzgüldürücü bir tedavi bulunmamaktadır. AVN gelişmesini önlemek amacıyla en kısa sürede anatomik redüksiyon, uygun ve stabil tespit ve immobilizasyon önerilmektedir. Redüksiyon kapalı olarak sağlansa dahi hematoma boşaltmak için eklem aspirasyonu yapılmasını, hatta artrotomi önerenler vardır.^{7, 31} Her ne kadar cerrahi tedavi, sağlam tespitin önemi çoğu çalışmada vurgulansa da Moon ve ark. konservatif yaklaşım olgularda cerrahi uygulanan olgulara göre AVN % 50 oranında daha düşük olduğunu ileri sürmüşlerdir.²⁵ Bunun nedeni olarak konservatif tedaviye uygun kırıklarda femur başı damarlanmasının daha az zarar görmesi veya girişim sırasında cerrahi olarak ilave hasar oluşturulması düşünülebilir. Son yıllardaki yayınlarda ise erken kapalı redüksiyon, sağlam internal tespit ve etkin eksternal immobilizasyon uygulanan olgularda konservatif tedavi uygulanan olgulara göre daha az AVN gelişme riski olduğu yönünde görüş hakimdir. Toğrul, Cheng ve Flynn^{6,7,27} farklı çalışmalarda ilk 24 saat içinde kapalı, gerekirse açık redüksiyon, internal tespit ve eksternal immobilizasyonun önemini vurgulamışlardır. Shrader ve ark. 2007'de yayımladıkları 20 olgu içeren çalışmalarında 24 saat içinde yapılan tedavi ve 48 saat içinde yapılan tedavileri kıyaslayarak ilk 24 saatte girişim uygulanan olgularda AVN'un istatistiksel olarak 24-48 saat içinde girişimde bulunulan olgulara göre daha az görüldüğünü bildirmişlerdir.¹³ Femur boyun kırığı tedavisinde AVN oranını azaltmak için kırık tespitinde mümkün olduğu kadar az çivi kullanılması, kullanılan materyalin stabilite açısından gerekli olmadığı sürece fizise geçmemesi, yivli bölümünün fiziste yer işgal

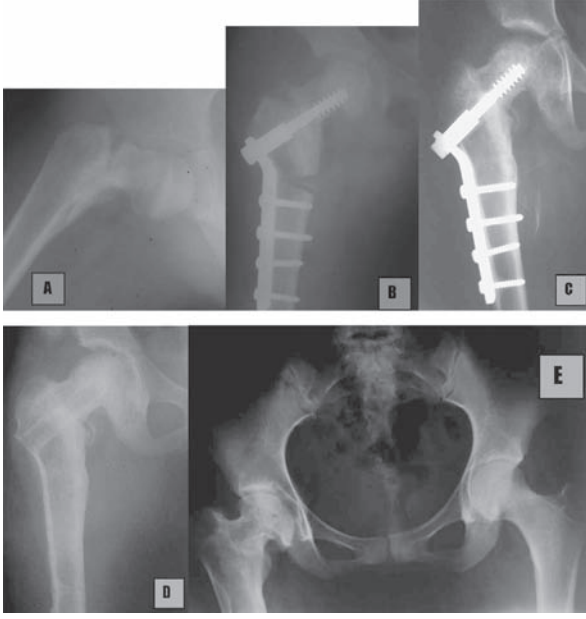
etmemesi, eklem penetre olmaması önerilmektedir. Daha yüksek stabilite sağlayan yeni nesil implantlar kullanılmaya başlandıktan sonra AVN gelişme oranının azaldığı yönünde görüş bildirilmiştir.¹³ Küçük çocuklarda daha sık olmak üzere yeniden şekillenme gelişebilir. AVN nedeniyle koksa vara, alt ekstremité uzunluk farkı oluşabilir. Tedavide kanlanmayı artırıcı uygulamalar, sağlam eklem yüzünün yük binen yere gelmesini sağlayacak osteotomiler yapılabilir.



Şekil 1: Tip 2 femur boyun kırığı bulunan beş yaşında erkek çocukta başarsız osteosentez (A). Redüksiyonun varusta ve distrakte olduğu görülmekte. Ameliyat sonrasında erken ön-arka ve yan görüntüler (B ve C). İlk tedaviden beş yıl sonra bütün başın tutulduğu aseptik nekroz (D).

Koksa vara

% 20-30 oranında görülür. Doğumda 135° olan femur boyun-cisim açısı 1-3 yaşlarda 145°, iskelet olgunlaşınca ise 130° olur. Femur başı anteverسیونu yeni doğanda 30° iken zamanla 10.4°'ye düşer. Femur boyun kırığı sonrasında anatomik redüksiyon sağlanamaması, yetersiz tespit yapılması veya sonrasında immobilizasyon yapılamaması nedeniyle koksa vara gelişebilir. AVN nedeniyle koksa vara, breva, trokanter apofizi yaralanmasıyla koksa valga görülebilir. Koksa vara'da abdüktör kasların kısalması sonucu yetersizlik ve topallama görülebilir. Femur boyun-cisim açısı 110°'nin altındaysa, en az iki yıl abdüktör topallama varsa, koksa vara tedavisinde subtrokanterek valgus osteotomisi düşünülür.^{16,17,32}



Şekil 2: (A) Geç başvuran sekiz yaşında kız çocuk. Koksa vara, kal gelişmesi. (B) Subtrokanterik valgus osteotomisi ve plak-vida ile tespit, (C ve D) uygulama sonrası birinci ve dördüncü yılda tespit çıkartıldıktan sonra, (E) İlk ameliyat sonrasında 14. yılda semptomsuz koksa breva.

Kaynama gecikmesi ve kaynamama

Tip 2 ve 3' de % 6,5-12,5 oranında bildirilmiştir. 60° üzerinde Pauwells açısı varlığında, kötü redüksiyon, tespit sonucunda, kırık parçalarının komprese olması gerekirken birbirinden uzaklaşması nedeniyle oluşabilir. Koksa vara, AVN, erken fizis kapanması yapabilir. Sadece eksternal immobilizasyon uygulanan olgularda daha sık bildirilmiştir. Bu nedenle anatomik redüksiyon sonrasında kuvvetli internal tespit, eksternal immobilizasyon önerilir. Tedavi sonrasında ağrı geçmeli, üç ayda kırık hattında köprüleşme görülmelidir. Gerekirse bilgisayarlı tomografiyle kaynama gösterilebilir. Farkedildiği anda tedavi edilmelidir. 10 yaş altında otojen kemik grefti ve kırık hattını komprese edecek özellikle vidalarla internal tespit sonrasında eksternal immobilizasyon önerilir. Daha büyük çocuklarda, Pauwells açısı 60°nin üzerinde olduğu olgularda subtrokanterik valgus osteotomisi önerilir. Buradaki amaç kırık hattını kompresyona izin verecek düzleme getirerek iyileşmeyi artırmaktır.^{6,9,14,15}

Erken fizis kapanması

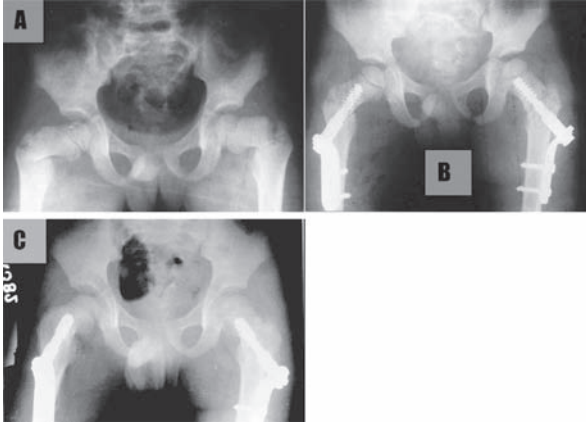
Nedenleri arasında kırığın başlangıçtaki ayrışma fazlalığı, AVN gelişmesi, fizis hasarı oluşturan internal tespit, eklem penetrasyonu ileri sürülmektedir. % 10-

62 oranında bildirilmiştir.¹⁴ Delbet Tip 1 femur boyun kırıklarından sonra nadir olmadığı bildirilmiştir. Çoğu olguda Tip 2 ve 3 AVN vardır. AVN'da çökmeden çok fizis ve epifiz kanlanması azalması sonucu geliştiği ileri sürülmektedir. Femur üst ucu gelişme sırasında alt ekstremitte uzunluğunun %13-15'inden sorumludur.^{14,17} Erken fizis kapanması tek başına klinik sorun oluşturacak bir kısalık oluşturmasa da, AVN ile birlikte neredeyse bütün olgularda uzunluk farkı geliştirdiği bildirilmiştir.³⁰ Erken fizis hasarını önlemek için özellikle Tip 1 femur boyun kırıklarında küçük çocuklarda redüksiyonun nazik şekilde yapılması, çok sayıda denenmemesi özellikle vurgulanmaktadır. Redüksiyon sonrasında düz Kirschner telleri, daha büyük çocuklarda yivleri fizisi işgal etmeyecek kanüllü vidalar kullanılması önerilmektedir.^{14,15,30} Toğrul ve ark. % 8 oranında erken fizis kapanması bildirmişlerdir.⁶ Morsy olgularında % 38 oranında erken fizyal kapanması bulunduğunu, çoğunda implantların fizisi deldiğini ancak istatistiksel bir anlam bulunmadığını bildirmiştir.²¹

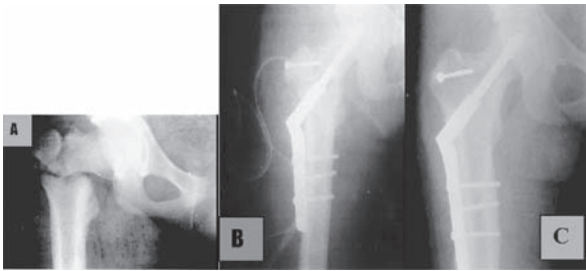
Tedavi

Femur boyun kırıkları yüksekten düşme ve yüksek enerjili trafik kazaları gibi büyük travmalar sonucu oluşabildiğinden, diğer sistem yaralanmalarıyla sıklıkla birliktelik gösterir. Tıbbi durumu uygun olan olgularda komplikasyonların engellenebilmesi amacıyla agresif erken müdahale protokolleri önerilmektedir. Uygun görülen tedavi aspirasyon ile hematoma boşaltılması, mümkün olan durumlarda kapalı, diğer olgularda açık redüksiyon sonrasında internal tespittir.^{6,7,12-15,17} Song kapalı olgularda bile açık artrotomiyle dekompresyonun faydalı olabileceği, kapsül vaskülaritesinin artrotomi sonrasında etkilenmeyeceğini ileri sürmektedir.³¹ Tespit materyali olarak küçük yaşta olgularda ince Kirschner telleri, daha büyük çocuklar ve adolesan çağda spongios, daha uygunu kanüllü vidalar kullanılmaktadır. AVN gelişmesi olasılığı nedeniyle MRG takibi açısından titanyum kanüllü vida kullanımı öne çıkmaktadır. Tedavi sonrasında özellikle üç yaş altındaki olgularda pelvipedal alçı önerilmektedir. Redükte kırıkların PPA ile takibi sırasında sık redüksiyon kaybı bildirilmesi nedeniyle internal tespit daha emin bir uygulama olarak görülmektedir. PPA uygulanan olgularda altı haftada alçının sonlandırılması, kaynama görüldüğü anda kondroliz gelişmemesi için tespitlerin çıkartılması

önerilir. Daha büyük yaştaki çocuklar ve adolesan çağdaki olgularda epifiz hasarı kaygısı oluşturmeyen tespitler ameliyat sonrası bir yılda çıkartılmalıdır^{6,7, 14,15,17}.



Şekil 3: (A) 6 yaşında erkek çocukta yüksekten düşme sonucu bilateral femur boyun kırığı (tip 3). (B) Kapalı redüksiyon ve Çakırgil Plağı ile tespit sonrasındaki radyografi. Üç yıl sonra komplikasyonsuz iyileşme (C).



Şekil 4 (A) Femur boyun kırığı olan 14 yaşında olgu (tip 4). Ameliyat sonrasında erken dönem radyografisi (B) and Ameliyattan beş yıl sonra (C).

Ayrışmış kırıklar acildir. Komplikasyonları önlemek için cerrahi tedavi gerekir. İlk 24 saat içinde redüksiyon, eklem içi sıvının boşaltılması ile uygun, sağlam tespit sonrasında immobilizasyon ile komplikasyonlar azaltılabilir. Tedavi yöntemleri ile varus ve kaynamama engellenebilse de, avasküler nekroz ve büyüme sorunlarının kontrol edilip edilemediği ancak uzun dönemde ortaya çıkar.

Yazışma Adresi: Uz.Dr. Ömer Sunkar BİÇER
Ç.Ü.T.F. Ortopedi ve Travmatoloji AD
ADANA,
omersunkar@yahoo.com

Kaynaklar

1- Baytok G, Tan İ, Bayram H, Gülşen M, Koca C: Çocuk Femur Boyun Kırıklarında Kaynama Gecikmesi ve Kaynamama. Acta Orthop Traum Turc 1990; 24: 67-9

- Durbin FC. Avascular necrosis complicating undisplaced fractures of the neck of femur in children. J Bone Joint Surg 1959;41B:758-62.
- Ratliff AHC. Fractures of the neck of the femur in children. Orthop Clin N Am 1974;5:903-24.
- Kay SP, Hall JE. Fracture of the femoral neck in children and its complications. Clin Orthop. 1971;80:53-71.
- Hahn MP, Rattliff AHC. Fractures of the neck of femur in children J Bone Joint Surg Br 1962;44: 528-42.
- Toğrul E, Bayram H, Gulsen M, Kalacı A, Ozbarlas S. Fractures of the femoral neck in children: long-term follow-up in 62 hip fractures. Injury, int. J. Care Injured (2005) 36, 123-130.
- Cheng JC, Tang N. Decompression and stable internal fixation of femoral neck fractures in children can affect the outcome. J Pediatr Orthop 1999;19:338-43.
- Lam SF. Fractures of the neck of the femur in children. J Bone Joint Surg 1971;53A:1165-79.
- Canale ST, Bourland WL. Fracture of the neck and intertrochanteric region of the femur in children. J Bone Joint Surg 1977;59A:431-43.
- Davison BL, Weinstein SL. Hip fractures in children; a longterm follow-up study. J Pediatr Orthop 1992;12:355-8.
- Pforringer W, Rosemeyer B. Fractures of the hip in children and adolescents. Acta Orthop Scand 1980;51:91-108.
- Ng GP, Cole WG. Effect of early hip decompression on the frequency of avascular necrosis in children with fractures of the neck of the femur. Injury 1996;27:419-21.
- Shrader MW, Jacofsky, DJ, Stans, Anthony A, Shaughnessy WJ, Haidukewych GJ. Femoral Neck Fractures in Pediatric Patients: 30 Years Experience at a Level 1 Trauma Center. Clin Orthop Relat Res 2007; (454): 169-173.
- Herring AJ, Editors. Hip Fractures. Tachdjian's Pediatric Orthopaedics. Third Ed. Philadelphia Pennsylvania WB Saunders Company 2002; 3: 2283-2300.
- Quick TJ, Eastwood DM. Pediatric Fractures and Dislocations of the Hip and Pelvis. Clin Orthop Relat Res 2005; (432): 87-96.
- Azouz EM, Karamitsos C, Reed MH, et al. Types and complications of femoral neck fractures in children. Pediatr Radiol 1993;23:415-20.
- Blasier RD, Hughes LO. Fractures of the hip. In: Beaty JH, Kasser JR. Rackwood and Wilkinn's fractures in children, fifth ed. Philadelphia: Lippincott 2001; 913-26.
- Canale ST. Fractures of the hip in children and adolescents. Orthop Clin N Am 1990;21:341-52.
- Hughes OL, Beaty JH. Fractures of the head and neck of the femur in children (current concepts review). J Bone Joint Surg 1994;76A:283-92.
- Morrissy R. Hip fractures in children. Clin Orthop 1980;152: 202-10.
- Morsy HA. Complications of fracture of the neck of the femur in children. A long-term follow-up study. Injury 2001;32:45-51.
- Pape HC, Krettek C, Friedrich A, et al. Long-term outcome in children with fractures of the proximal femur after high energy trauma. J Trauma 1999;46:58-64.
- Colonna PC. Fractures of the neck of the femur in children. Clin Orthop 1929;6:793-7.

24. Hoekstra HJ, Lichtendahl D. Pertrochanteric fractures in children and adolescents. *J Pediatr Orthop.* 1983;3:587-591.
25. Moon ES, Mehlman CT. Risk Factors for Avascular Necrosis After Neck Fractures in Children: 25 Cincinnati Cases and Meta-analysis of 360 Cases. *J Orthop Trauma* 2006;20; 5: 323-329
26. Thompson GH, Bachner EJ, Ballock RT: Salter-Harris type II fractures of the capital femoral epiphysis. *J Orthop Trauma* 14:510-514,2000.
27. Flynn JM, Wong KL, Yeh GL, et al. Displaced fractures of the hip in children. Management by early operation and immobilisation in a hip spica cast. *J Bone Joint Surg Br.* 2002;84:108-112.
28. Ratliff AHC. Complications after fractures of the femoral neck in children and their treatment. In: Proceedings of the British Association. *J Bone Joint Surg* 1970;52-B:175.
29. Blasler RD, Hughes LO. Fractures and Traumatic Dislocations of the Hip in Children: Fractures in Children. 5th Ed. Lippincott Williams & Wilkins 2001:914-929.
30. Maeda S, Kita A, Fujii G, et al. Avascular necrosis associated with fractures of the femoral neck in children: histological evaluation of core biopsies of the femoral head. *Injury* 2003;34:283-6.
31. Song KS, Kim YS, Sohn SW, et al. Arthrotomy and open reduction of the displaced fracture of the femoral neck in children. *J Pediatr Orthop B.* 2001;10:205-210.
32. Bagatur AE, Zorer G. Complications associated with surgically treated hip fractures in children. *J Pediatr Orthop B.* 2002; 11:219-228.