



Asetabulum kırıklarının sınıflandırılması

Classification of acetabular fractures

Halil Yalçın Yüksel, Murad Pepe, Ertuğrul Akşahin

Ankara Numune Eğitim ve Araştırma Hastanesi, 3. Ortopedi ve Travmatoloji Kliniği, Ankara

Asetabulum kırıklarının tedavisinde cerrahi planlama kırığın radyolojik değerlendirilmesi ve sınıflandırılması ile yapılmalıdır. Ancak asetabulumun anatomik yapısının karmaşık olması nedeniyle, bu bölge kırıklarının radyolojik değerlendirilmesi ve sınıflandırılması zordur. Asetabulum kırıklarının sınıflandırılmasının yapılabilmesi için, en sık kullanılan Judet-Letournel sınıflandırma sistemindeki farklı kırık tiplerini iyi bilmek gerekir. Judet-Letournel sınıflandırmasında asetabulum kırıkları, kırık düzleminin tek ya da birden çok olmasına göre iki ana gruba ayrılmıştır. Her iki grup da kendi içinde beş alt gruba ayrılır. Judet-Letournel sınıflandırma sistemi hem kolay uygulanabilirliği, hem de güvenilir olması nedeniyle, birçok cerrah tarafından kabul edilmiştir. Özellikle son yıllarda görüntüleme yöntemlerinin gelişmesiyle birlikte, iki ve üç boyutlu bilgisayarlı tomografi asetabulum kırıklarının daha kolay, doğru ve hızlı değerlendirilmesine yardımcı olmaktadır.

Anahtar sözcükler: Asetabulum; sınıflandırma; kırık tipleri.

Surgical planning should be performed based on radiological assessment and classification of acetabular fractures. However, radiological assessment and classification is challenging due to the complex anatomical structure of the acetabulum. Judet-Letournel classification system, which is the most common method applied, including different types of fractures is required to well-known for the classification of acetabular fractures. According to the Judet-Letournel classification system, acetabular fractures are divided into two main groups depending on the injuries on a single main fracture line or multiple lines. Both have also five subgroups in each group. Judet-Letournel classification system has been adopted by the majority thanks to its easy-to-use and reliable nature. With the introduction of advanced imaging techniques particularly in recent years, two- and three-dimensional computed tomography is helpful for more practical, accurate and rapid assessment of acetabular fractures.

Key words: Acetabulum; classification; types of fracture.

Asetabulum kırıklarının sınıflandırılması ve sonrasında tedavinin planlanması, ortopedik travmatolojide sınıflandırmayla ilişkili cerrahi tedavi tipine karar verilmesi konusunda çok güzel bir örnektir. Asetabulum kırıklarının doğru sınıflandırılabilmesi ve değerlendirilebilmesi, hastaların pelvis ön-arka grafisinin, standart oblik radyografilerin (obturator ve iliyak oblik) ve aksiyel bilgisayarlı tomografi (BT) görüntülerinin elde edilmesi ile olur.^[1-7] Bu nedenle 'asetabulum kırıklarının radyolojisi' ile 'asetabulum kırıklarının sınıflandırılması' konularının bir bütün olarak değerlendirilmesi gerekir.

Farklı planlarda pelvis radyografileri yardımıyla yapılan asetabulum kırıklarının anatomik sınıflandırılması, Judet ve ark.^[8] ile Letournel'in^[9] çalışmaları ile ortaya çıkmıştır. Her iki yazarın adıyla birlikte anılan bu sınıflandırma, günümüzde halen kabul edilen ve asetabulum kırıklarının konu edildiği pek çok çalışma tarafından da kullanılan bir sınıflandırmadır. Bu çalışmaların bir kısmında asetabulumun karmaşık anatomik yapısı nedeniyle direkt radyografik Judet-Letournel sınıflandırılmasının kullanılabilirliği, gözlemcinin kendi içindeki uyumu ve gözlemciler arası uyumu sorgulanmaktadır.^[10-13] Tile'nin^[14,15] yapmış

olduğu anatomik sınıflandırma modifikasyonu ise daha sonra AO/ASIF (Association for Osteosynthesis/ Association for the Study of Internal Fixation) tarafından, bu bölgenin kompleks kırıklarının A, B ve C şeklinde gruplandırılabilmesine imkan tanımıştır.

Karmaşık anatomik yapının daha iyi anlaşılabilmesi için bu bölge kırıklarının değerlendirilmesinde BT de kullanılmaktadır. Bu değerlendirmeler neticesinde de bilgisayarlı tomografik sınıflandırmalar tanımlanmıştır.^[2,3,6,16] Asetabulum kırıklarının sınıflandırması ile ilgili bu derlemede, özellikle Judet-Letournel sınıflandırmasına göre asetabulum kırık tiplerinden, bu sınıflandırmanın güvenilirliğinden, diğer direkt radyografik sınıflandırmalardan, BT kullanımının gerekliliğinden bahsedilecektir.

JUDET-LETOURNEL SINIFLANDIRMASI

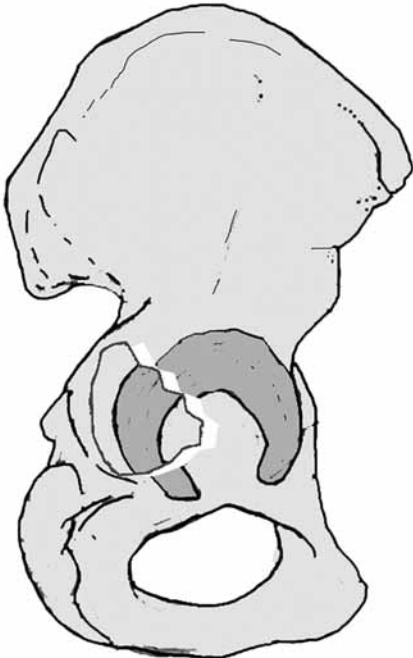
Günümüzde kullanılan pek çok tanımlama ve sınıflama ile ilgili yapılan çalışmalarda, bunları daha anlaşılır ve kullanılabilir hale getirecek şekilde sorular sorulmuş ve açıklamalar yapılmıştır. Asetabulum kırıklarının direkt radyografik anatomik sınıflandırması ile ilgili de bu tür önemli çalışmalar vardır.^[17-20] Brandser ve Marsh'ın^[17] çalışması, bunlar içerisinde en önemlisidir. Bu çalışmada, asetabulumdaki kırık düzlemi ve kırık parçaların yerini daha iyi anlayabilmek için ilioiskial çizgi, iliopektineal çizgi, obturatuvar foramen, asetabulumun iliyak kemik çatısı gibi kritik radyolojik bölgelerin devamlılığının ve bütünlüğünün korunup

korunmadığı sorgulanmaktadır. Bu sorgulamaya verilen yanıtlar ile Judet-Letournel anatomik sınıflandırmasına göre kırığı tanımlamak çok daha kolaydır.

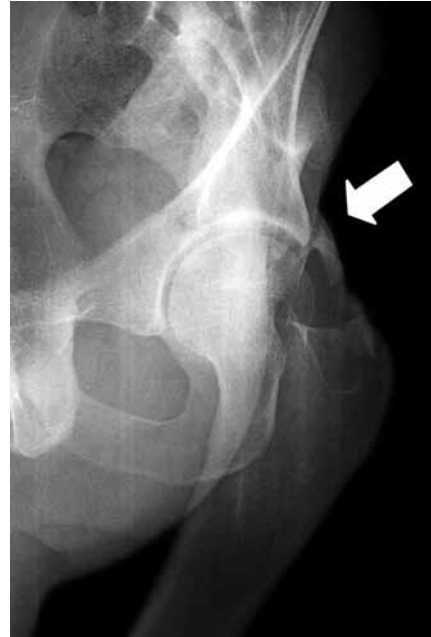Judet-Letournel sınıflandırması, tek kırık düzleminin olduğu ve birden fazla kırık düzleminin olduğu kırık tipleri olarak iki kısma ayrılabilir. Kırık düzleminin tek olduğu ve iki kırık kemik parçanın olduğu beş farklı temel kırık tipi vardır. Bunlar; anterior ve posterior duvar kırığı, anterior ve posterior kolon kırığı ile transvers kırıktır. Judet-Letournel sınıflandırmasına göre, birden fazla kırık düzlemin olduğu beş kırık tipi vardır. Bunlar ise; her iki kolon kırığı, posterior kolon ile birlikte posterior duvar kırığı, transvers kırıkla birlikte posterior duvar kırığı, T-şekilli kırıklar ve anterior kolonla birlikte posterior hemitransvers kırıklardır. Bu 10 farklı kırık tipi arasında, posterior duvar kırığı, her iki kolon kırığı, transvers kırık, transvers kırıkla birlikte posterior duvar kırığı ve T-şekilli kırıklar tüm asetabulum kırıklarının yaklaşık %90'ını oluşturmaktadır.^[21]

TEMEL KIRIKLAR

Posterior duvar kırıkları (AO sınıflandırması 62-A1) sıklıkla travmatik kalça çıkığı sırasında femur başının asetabulumun posterior duvarından farklı büyüklüklerde parça ayırmasıyla ortaya çıkar (Şekil 1). Kırık parçanın büyüklüğü kadar, parçanın yer değiştirmesinde belirleyici olan da yine kırığa neden olan travmanın şiddetidir. İndirekt travmanın şiddeti ve travma



Şekil 1. Posterior duvar kırığının görünümü.



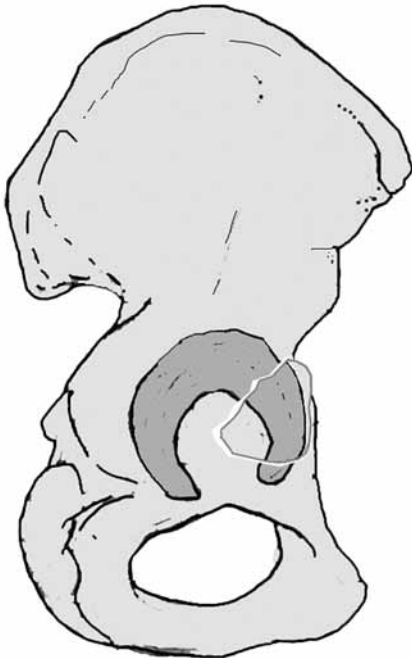
Şekil 2. Posterior duvar kırıklarında obturatuvar oblik grafide görülen marti kanatı görünümü.

esnasında kalça eklemine pozisyonuna göre farklı büyüklükte asetabulum posteriyor kırıkta eklem yüzeyi, asetabulum posteriyor kolonundan ayrılır ve yer değiştirir. En iyi görülebileceği pozisyon obturator oblik radyografidir ancak kırık parçanın yer değiştirmesi eğer belirgin ise ön-arka pelvis radyografisinde de görülebilir. Posteriyor duvara ait kırık parçanın superiyora ve mediale yer değiştirmesi ile ön-arka ve obturator oblik radyografide 'martı kanadı' şeklinde görünüm bu kırıklar için tipiktir (Şekil 2). Posteriyor duvar kırıklarında kırık sonrası kalça eklemine stabilite konusunda belirleyici olan eklem yüzeyini ilgilendiren kırık parçanın büyüklüğü ve kırığın yerleşim yeridir. Posteriyor duvar kırığının posterosuperiyor bölgede yerleşiyor olması kırık sonrası daha fazla stabilite sorununa neden olur. Bu kırıkların klinik ve radyolojik değerlendirmesinde, indirekt travmanın neden olacağı ilave diz eklem yaralanmalarının, femur başında çökme ya da yarılma şeklinde kırıkların ve eklem içi küçük kemik parçaların olup olmadığına dikkat edilmesi gerekir.^[20,22]

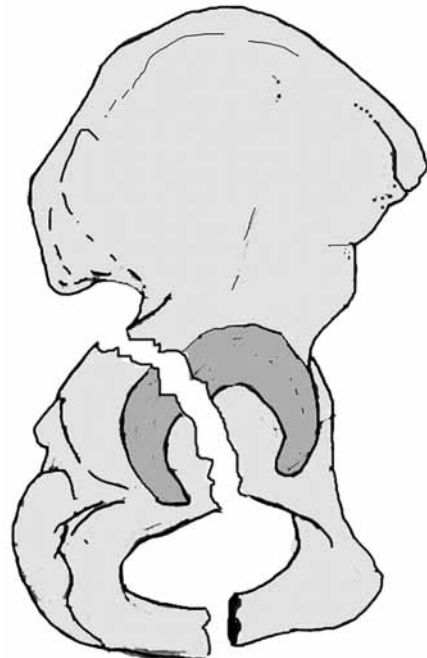
Anteriyor duvar kırıkları (AO sınıflandırması 62-A3,1), femur başının anteriora ve mediale doğru çıkığının neden olduğu, asetabulumun anterior duvarıyla birlikte anterior kolonunda bir kısmının kopmuş ve yer değiştirdiği kırıklardır. Bu kırıkların görüldüğü hastalar osteoporotik hastalardır ve genellikle düşük enerjili yaralanmalar ile bu kırıklar oluşur. Anteriyor duvar kırığı ile birlikte eklem yüzey devamlılığı bozulan asetabu-

lumda, ayrıca femur başının mediale doğru yer değiştirmesine bağlı olarak kuadrilateral yüzey kırığı da eşlik edebilir. Standart ön-arka radyografi ile çok iyi değerlendirilemez ise de iliyak oblik grafide tanımlanması kolaydır. Bilgisayarlı tomografinin tanı konulma aşamasında faydası vardır. Anteriyor duvar kırıklarında, anterior kolon devamlılığının değerlendirildiği iliopektineal çizgide, kalça eklem seviyesinde başlayıp bitecek şekilde iki seviyede kırık görülür (Şekil 3). Posteriyor duvar kırıklarında ise eğer posteriyor kolonda bir kırık yoksa posteriyor kolon bütünlüğünü gösteren ilioiskial çizgide bir kırık gözlenmez.^[9,22,23]

Posteriyor kolon kırıkları (AO sınıflandırması 62-A2), kırık düzlemi büyük siyatik çentikte farklı seviyelerden başlayıp, yük taşıyan asetabulum çatıyı geçerek, obturator foramende sonlanır. Posteriyor kolonu ilgilendiren kırıklarda, obturator foramenin bütünlüğü, iskiyuma ya da inferior pubik ramusa uzanan bu koronal plandaki kırık düzlemi nedeniyle bozulmuştur (Şekil 4). Direkt ön-arka ve iliyak oblik radyografide ilioiskial çizginin devamlılığının bozulmuş olmasıyla kolayca tanı konabilir. İzole posteriyor kolon kırıkları nadir görülür ve genellikle posteriyor kalça çıkıklarıyla birliktelik gösterir. Posteriyor kolonda genelde tam ayrılma vardır ve kırık parça çoğunlukla posteriyora, mediale ve internal rotasyona yer değiştirmiştir. Rotasyon tüber iskiadikum üzerinden olmaktadır. Ayrılmış posteriyor kolon kırıklarında superiyor gluteal sinir ve damarlar risk altındadır.^[14]



Şekil 3. Anteriyor duvar kırığının görünümü.



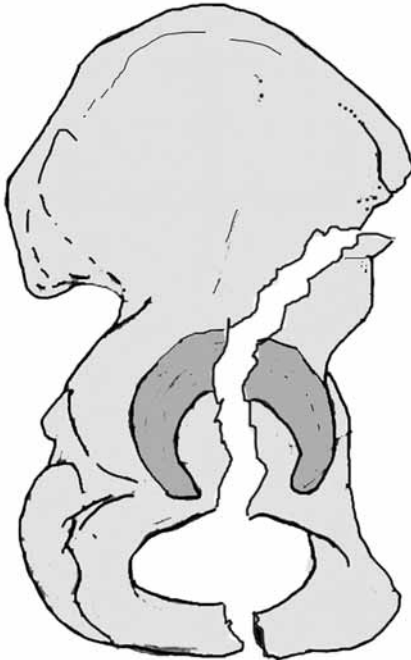
Şekil 4. Posteriyor kolon kırığının görünümü.

Anteriyor kolon kırıkları (AO sınıflandırması 62-A3), superiyor ve inferiyor pubik ramusdan başlayıp, anteriyor asetabulumu içine alarak innominate kemiğe uzanım gösterir (Şekil 5). Tek başına oldukça nadir görülen kırıklardır. Genellikle yaşlı hastaların, kalça eklemi eksternal rotasyonda iken trokanter majör üzerine düşmesi ile ortaya çıkabilir. Bu bölge kırıklarının direkt radyografik ayrımı, obturator oblik grafide bütünlüğü bozulmuş iliopektineal çizgi ile rahatlıkla yapılabilir. Koronal plandaki bu vertikal kırık düzlemi proksimalde innominate kemikte farklı seviyelere uzanım gösterebilir. Proksimaldeki kırık hattının uzanımına göre anteriyor kolon kırıkları yüksek, orta, alçak ve çok alçak kırıklar şeklinde alt gruplara ayrılabilir.

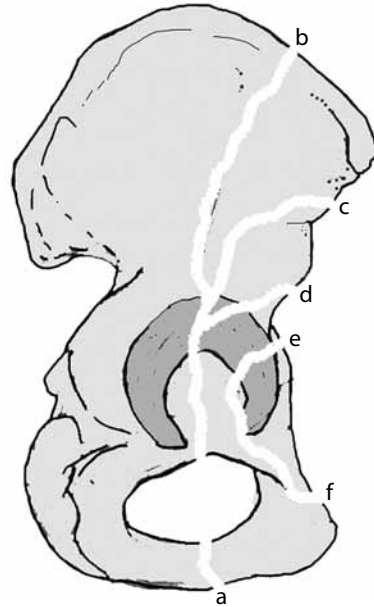
Alçak anteriyor kolon kırıklarında, innominate kemiğe uzanan proksimaldeki kırık çizgisi, psoas kas oluşu hizasında sonlanır. Asetabuler çatının anteriyor kolon kısmından ufak bir parça ve asetabulum anteriyor duvarı da kırıkla birlikte ayrılmıştır. Çok alçak kırıklarda kırık çizgisi proksimalde anteriyor asetabulum duvarında sonlanır ve bu kırıklar sanki yüksek pelvik halka kırığı imiş gibi değerlendirilebilir. Orta anteriyor kolon kırıklarında, vertikal kırık hattı proksimalde spina iliyaka anteriyor inferiyor ve superiyor arasındadır. Yüksek kırıklarda ise kırık spina iliyaka anteriyor superiyor'u geçerek, iliyak krestin $2/3$ 'üne kadar uzanır (Şekil 6).^[9,22,23]

Transvers kırıklarda (AO sınıflandırması 62-B1), horizontal kırık çizgisi anteriyor ve posteriyor kolon-

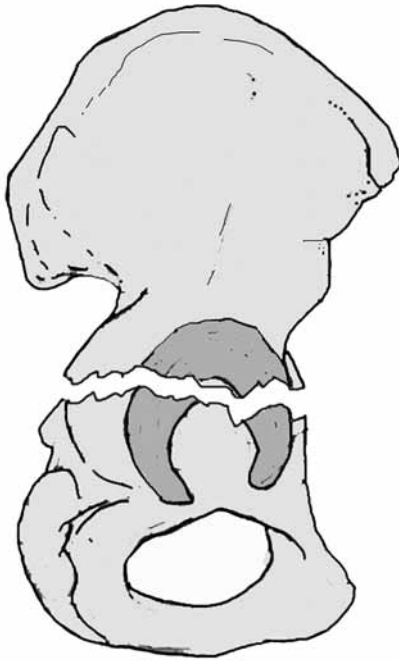
ları geçer ve hem iliopektineal hem de ilioiskial çizgide bozulmaya neden olur (Şekil 7). Böylece asetabulum; üst (iliyum ve çatı) ve alt (iskium ve pubis) parçalara ayrılır. Üstteki hemipelvis parçasının, yük taşıyan tek bir parça olarak bu kırıklarda sağlam kalması önemlidir. Alt parça tipik olarak posteriyora ayrılmıştır bazen de anteriyora belirgin ayrılma gösterebilir. Direkt radyografik değerlendirmelerin yanı sıra BT değerlendirmeleri de bu hastalarda önemlidir. Eklem seviyesi bölgesinden alınan tomografik kesitlerde ön-arka uzanım gösteren kırık çizgisinin tanılma önemi vardır. Transvers plandaki horizontal kırık hattı, sagittal ve koronal planda farklı inklınasyonlar gösterebilir. Bu nedenle tek bir tomografik kesitte ön arka uzanımlı kırık çizgisi görülemez bile, ardışık tomografik kesitlerde bu kırık çizgisinin görülmesi yine tanıya yardımcı olmaktadır. Transvers kırıklar, kırık düzleminin eklem seviyesindeki yerleşim yerine göre üç farklı şekilde adlandırılabilir. Eğer kırık hattı asetabuler çatıdan geçiyorsa; transtektal, çatı ile cotyloid fossa arasından geçiyorsa; Jukstatektal, cotyloid fossadan geçiyor ise infra-tektal olarak adlandırılır (Şekil 8). Eğer kırık hattı yük taşıyan süperiyor kısımda ise, iyi sonuç için gerekli olan mükemmel redüksiyonu sağlamada güçlük yaşanabilir. Bununla birlikte genel olarak transvers kırıkların redüksiyonu zordur. Redüksiyon zorluğu ve prognoz ile ilgili en önemli belirleyici faktör kırık-taki yer değiştirme miktarıdır.^[11,14,20]



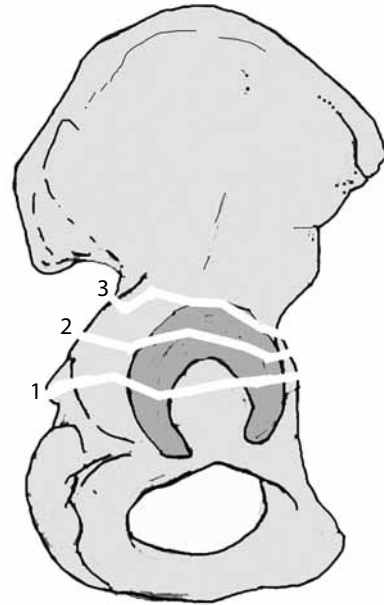
Şekil 5. Anteriyor kolon kırığının görünümü.



Şekil 6. Anteriyor kolon kırıkları seviyelerine göre; (a) yüksek, (b) orta, (c, d) alçak ve (e, f) çok alçak (kırıklar olarak değerlendirilir).



Şekil 7. Transvers kırığın görünümü.



Şekil 8. Transvers kırıklar kırık seviyesine göre; (1) infratektal, (2) transtektal, (3) jukstatektal üç alt gruba ayrılır.

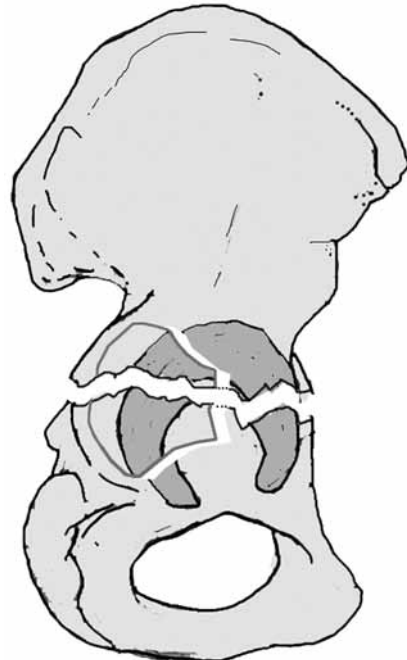BİRDEN FAZLA KIRIK DÜZLEMİN OLDUĞU KIRIK TİPLERİ

Transvers ve posteriyor duvar (AO sınıflandırması 62-B1) kırık kombinasyonu birden fazla kırık düzlemin olduğu kırık tipleri arasında en sık görülenidir (Şekil 9). Posteriyor duvar kırıklarının transvers kırık komponentinden çok daha fazla yer değiştirdiği hastalar genelde, posteriyor kalça çıkığının eşlik ettiği hastalardır (Şekil 10a-d). Santral çıkıklarda ise, transvers kırık hattında ayrılma miktarı, posteriyor duvardan daha fazladır. Kalça eklem çıkıkları ile birlikte görülmesi, eşlik edebilecek siyatik sinir arazı ve femur başında osteonekroz riskini artırır. Bu kırıklarda ilioisakial ve iliopektineal çizgi devamlılığı bozulmuş fakat obturatuvar foramen bütünlüğü sağlam kalmıştır.^[20,24]

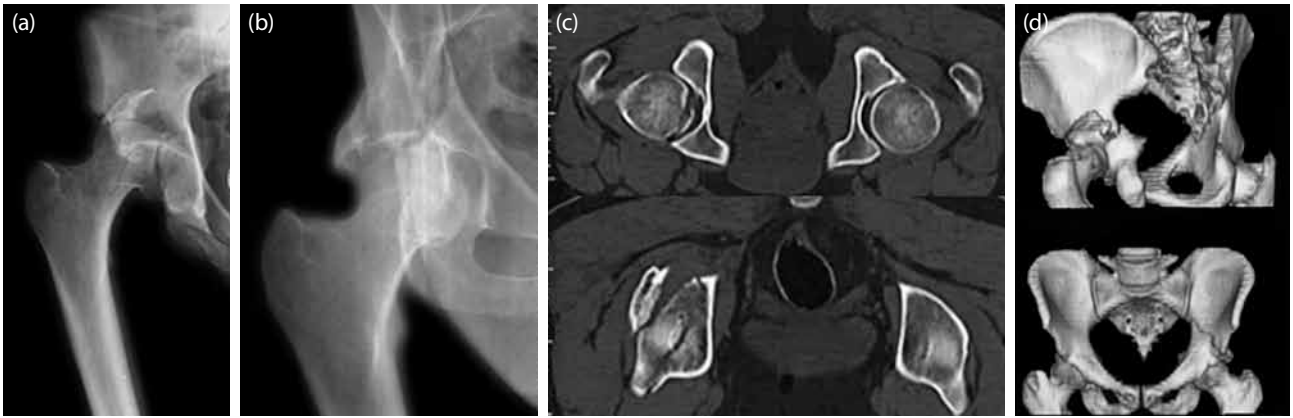
T tipi kırıklarda (AO sınıflandırması 62-B2) transvers kırık hattına obturatuvar foramene veya inferiyor pubik ramusa uzanım gösteren aynı zamanda medial asetabuler eklem yüzeyini de ikiye ayıran vertikal kırık hattı eşlik eder (Şekil 11). T tipi kırıklar posteriyor duvar kırıklarıyla birlikte olabilir. Aslında bu kırıklar, cerrahi yaklaşım tercihi ve radyolojik değerlendirme şekliyle anterior kolon ve posteriyor hemitransvers kırıklara benzerlik göstermektedir. Bu nedenle Letournel ve Judet^[1] ile Tile^[14] kendi çalışmalarında bu iki grubu bir arada değerlendirmişlerdir.

Anterior kolon ve posteriyor hemitransvers (AO klasiifikasyonu 62-B3) kırıklarda, femur başında genelde mediale subluksasyon vardır. Transvers kırığa eşlik

eden anterior kolon ya da anterior duvar kırığı vardır (Şekil 12). Bu kırıklarda, T tipi kırıklardan farklı olarak anterior kolon kırıklarının proksimal uzanımı farklı seviyelerde olabilmektedir. Bu kırıklarda posteriyor kolon kırık olsa dahi, posteriyorda ve superiyorda sağlam innominate kemik ile devamlılığı süren



Şekil 9. Transvers kırıkla birlikte posteriyor duvar kırığının görünümü.

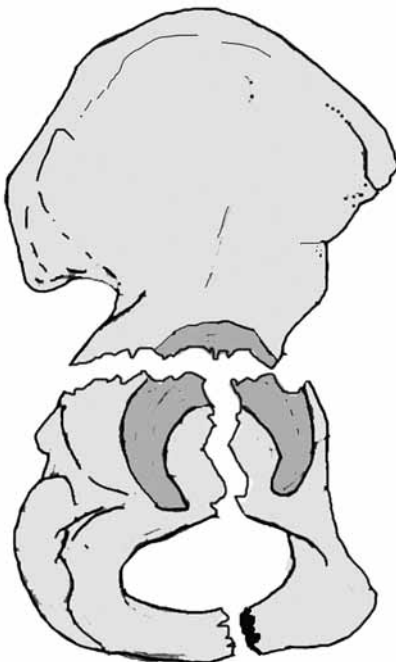

Şekil 10. Transvers kırıkla beraber posteriyor duvar kırığına da neden olan posteriyor kırıklı çıkık hastasının; (a) redüksiyon öncesi grafisi, (b) redüksiyon sonrası grafisi, (c) redüksiyon sonrası eklem içi osteokondral kırığına saptandığı bilgisayarlı tomografi kesitleri, (d) transvers kırığın ve posteriyor duvar kırığının üç boyutlu tomografik görüntüsü.

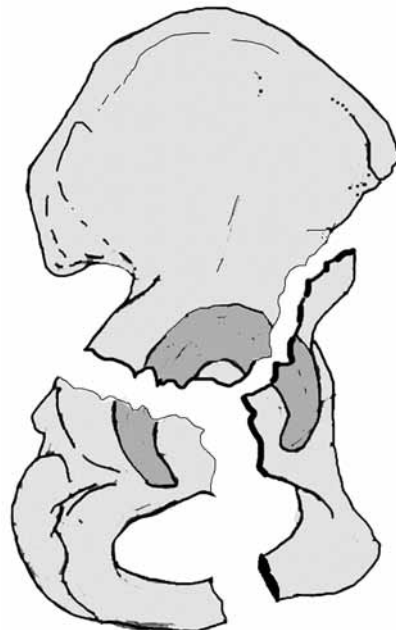
posteriyor kolona ait sağlam bir kısım vardır. Bu durum, anterior kolon ve posteriyor hemitransvers kırıkların, her iki kolon kırığından farklı değerlendirilmesine yardımcı olur.^[1,14]

Her iki kolon kırıkları (AO sınıflandırması 62-C1-3) anterior (iliopektineal çizgi) ve posteriyor (ilioiskial çizgi) kolon kırığının bir arada olduğu kırıklardır (Şekil 13). Posteriyor ve anterior kolondaki kırıkların üstte iliak kemiğe aşağıda ise iskiopubik kola uzanımları değişiklik gösterebilir. Her iki kolon kırığında kırık hatları tek bir düzlem şeklinde olmayıp, çok fazla parçalanma gösterebilir. Her iki kolon kırığında iliak kemikle devamlılığı korunmuş sağlam asetabul

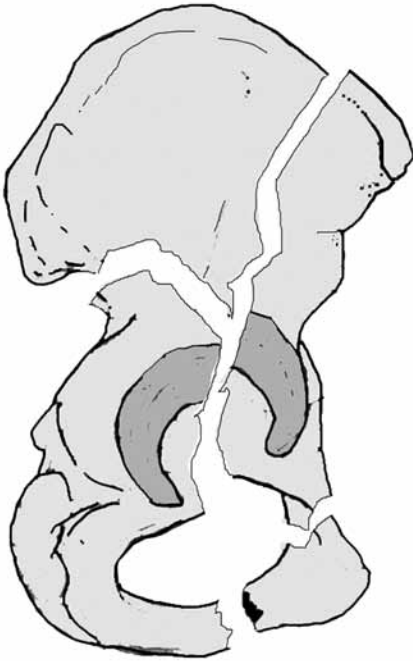
buler eklem yüzeyi kalmamıştır. Asetabulum çatısını oluşturan eklem yüzeyi genellikle anterior kolona ait kırık parçayla birlikte ya da ayrı bir kırık parça şeklindedir. Femur başı, asetabulum çatısı ile birlikte anterior ve posteriyor kolonlardaki kırık parçaları mediale doğru itebilir. Böyle olgularda, özellikle obturator oblik grafide, posteriyorda sakroiliyak eklemle devamlılığı süren sağlam iliak kanat kırık ucu en lateralde görülebilir. Bu görüntü "mahmuzu çıkıntı" (spur sign) olarak ifade edilir ve her iki kolon kırıklarının tanısında yardımcıdır (Şekil 14). Bu kırıklara özellikle posteriyor duvar kırıkları da eşlik edebilir.^[1,14,22,23]



Şekil 11. T tipi kırığın görünümü.

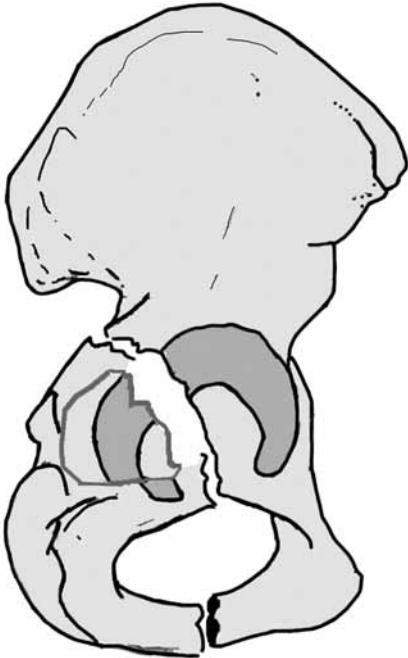


Şekil 12. Anterior kolon ve posteriyor hemitransvers kırığının görünümü.

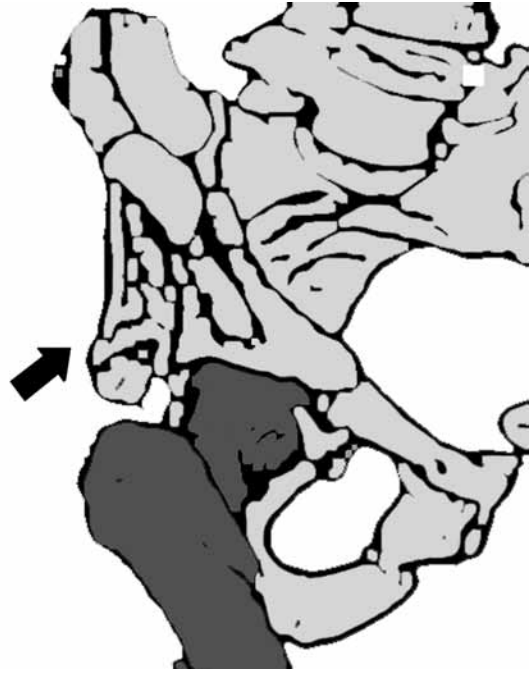


Şekil 13. Her iki kolon kırığının görünümü.

Posteriyor kolon ve posteriyor duvar (AO sınıflandırması A2.3) kırıklarında posteriyor kolon kırığının ayrılması genellikle azdır ama posteriyor duvar kırığı daha belirgin yer değiştirmiştir (Şekil 15). Bu kırıklar için iliyak oblik grafide posteriyor kolon kırığının, obturator oblik grafide ise posteriyor duvar kırığının



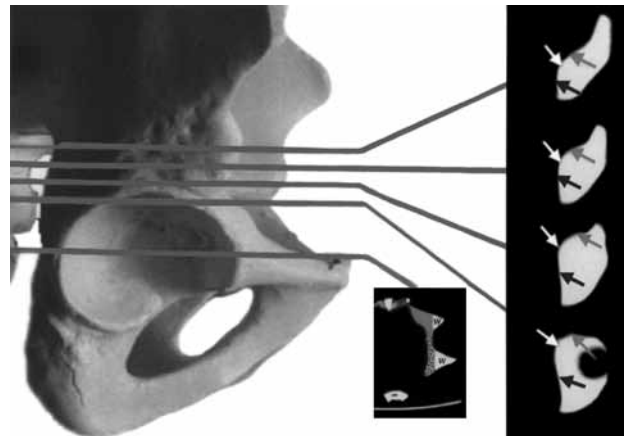
Şekil 15. Posteriyor kolonla birlikte posteriyor duvar kırığının görünümü.



Şekil 14. Obturator oblik grafide her iki kolon kırığının mahmuzsu çıkıntı (spur sign) görüntüsü.

mutlaka değerlendirilmesi gereklidir. Femur başının posteriyora doğru yer değiştirmesiyle ortaya çıkan bu kırıklarda, eklem yüzeyinde çökme şeklinde kırıklar ve eklem içi serbest kemik parçaları olabilir. Posteriyor duvar kırıklarında olduğu gibi bu kırıklarda da trafik kazası sırasında dizin araç içinde ön tarafa çarpmasıyla femur başında posteriyora çıkık olabilmektedir. Böyle yaralanmalarda aynı zamanda diz ekleminde detaylı değerlendirilmesi gerekir.^[1,14,22]

Tile'nin^[14,15] yapmış olduğu sınıflandırma ise Judet-Letournel sınıflandırmasının modifikasyonu şeklindedir. Tile'nin yapmış olduğu bu sınıflandırma da daha sonra AO/ASIF tarafından yapılan sınıflandırma ile



Şekil 16. Bilgisayarlı tomografi aksiyel kesit seviyeleri ve bu seviyelere karşılık gelen anatomik bölgeler.^[27]

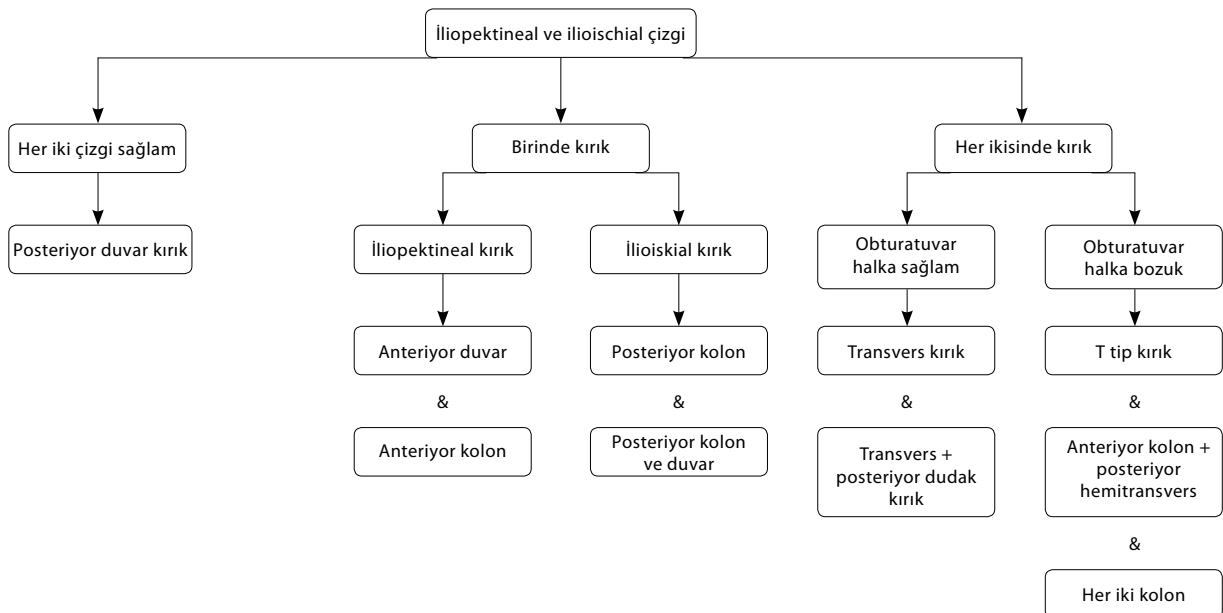
yeniden düzenlenmiş ve daha ayrıntılı hale getirilmiştir. Aslında Tile'nin yapmış olduğu sınıflandırmada ve AO sınıflandırmasında yapılmaya çalışılan, asetabulum kırıklarında cerrahi yaklaşım ve redüksiyon taktikleriyle ilgili cerrahi öncesi karar verebilmeyi kolaylaştırmak ve kırıkların prognozunu tahmin etmeye çalışmaktır.

Beulé ve ark.^[25] 2003 yılında, Judet-Letournel sınıflandırmasının güvenilirliği ile ilgili yaptıkları çalışmanın sonuçlarını bildirmişlerdir. Bu çalışmada; asetabulum cerrahisi ile ilgili deneyim artışının, daha doğru ve güvenilir bir şekilde sınıflandırma yapılabilmesini sağladığı gösterilmiştir. Bu çalışmada bizim için ilginç olabilecek sonuç ise; 15 yıldan uzun süredir yılda en az 40 asetabulum kırık cerrahisi yapan en deneyimli grup içinde dahi araştırmacıların ameliyat öncesi sınıflandırma ile ilgili yüksek oranda yanlış değerlendirme yapabildiklerini bildirmeleridir. Buna rağmen araştırmacılar, direkt radyografik görüntüler kullanılarak yapılan ve eklemi ilgilendiren kırık sınıflandırmaları arasında, Judet-Letournel sınıflandırmasının oldukça güvenilir ve kullanışlı olduğunu belirtmişlerdir.^[25]

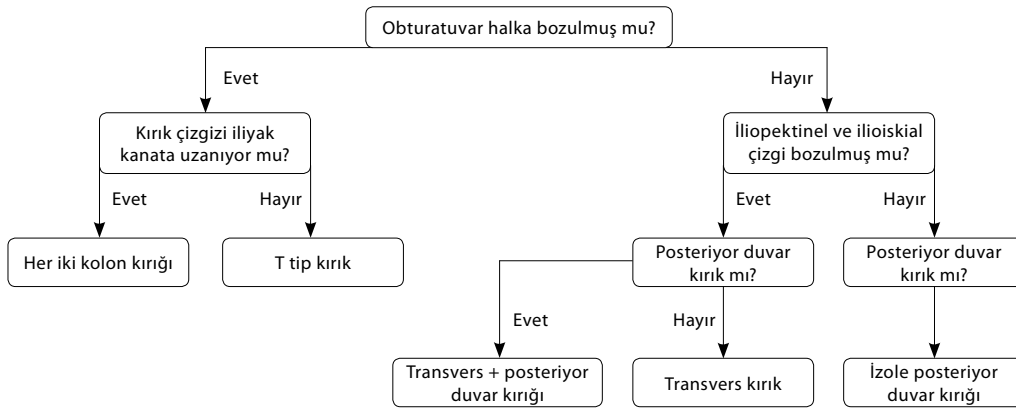
Direkt radyografik anatomik Judet-Letournel sınıflandırmasında bilgisayarlı tomografi gerekliliği konusunda literatürde farklı değerlendirmeler yapılmaktadır. Yazarlarının ortopedist olduğu çalışmalarda direkt radyografik Judet-Letournel sınıflandırmasının güvenilirliği ile ilgili elde edilen sonuçların, BT kullanımı ile daha fazla iyileştirilemeyeceği belirtilmektedir.^[13,25] Radyologların dahil olduğu çalışmalarda ise BT kullanımının Judet-Letournel sınıflandırmasında güvenilir-

liği artıracığı vurgulanmaktadır.^[26,27] Bununla birlikte hem ortopedistlerin hem de radyologların asetabulum kırıklarının değerlendirmesinde BT kullanımı konusunda ortak görüş bildirdikleri durumlar da söz konusudur. Bilgisayarlı tomografi kullanımı ile kırık parçaların yer değiştirme miktarı daha iyi saptanabilir, kırık hattında çökme tarzında ayrıca bir kırığın olup olmadığı anlaşılabilir, femur başında osteokondral bir kırık parçanın bulunup bulunmadığı rahatlıkla görülebilir (Şekil 10c). Bu değerlendirmelerin yapılabilmesi içinse bilgisayarlı tomografi kesitlerinin uygun şekilde alınması gereklidir (Şekil 16).^[27] Artık günümüzde pek çok merkezde multiplanar ve üç boyutlu (3D) bilgisayarlı tomografi görüntüleri de kullanılabilir hale gelmiştir. Yazımızdaki örnek olguda da görüldüğü gibi örneğin transvers kırıklarda eklem seviyesinden alınmış tomografik kesitlerle ayırıcı tanı kolaylıkla yapılabilmektedir.

Asetabulum kırıklarında doğru bir radyolojik sınıflandırma yapabilmemiz için, elinizdeki görüntülerde nereye bakmanız gerektiğini ve bunları nasıl yorumlamanız gerektiğini bilmelisiniz.^[7,10,17] Bunun içinde hem direkt radyografide hem de bilgisayarlı tomografi kesitlerinde asetabulum anatomisini yansıtan önemli noktaları sistematik bir şekilde değerlendirmemiz gerekir. Bununla ilgili de literatürde bildirilmiş çok güzel çalışmalar vardır. Prevezas ve ark.nın^[18] çalışmasında, iliopektineal ve ilioiskial çizgiden yola çıkarak yapılan değerlendirme ile kırık sınıflandırması daha kolay hale gelmektedir (Şekil 17). Durkee ve ark.nın^[19] çalışmalarında ise yine sistematik değerlendirme için



Şekil 17. İliopektineal ve ilioiskial çizgiden yola çıkarak yapılan kırık değerlendirmesi.^[18]



Şekil 18. Obturator halkada bozulma olup olmasına göre yapılan kırık değerlendirilmesi.^[19]

bir başka çıkış noktası, obturator halka bütünlüğünün bozulup bozulmaması seçilmiştir (Şekil 18).

Asetabulum kırıklarının değerlendirilmesinde ve sınıflandırılmasında, mutlaka ön-arka ve oblik radyografilerin düzgün bir şekilde çekilmesi gerekir. Bunun yanı sıra BT ile yapılacak bir değerlendirme de ilave fayda sağlayabilir. Cerrahi tedavisinde yaşanan zorluklar gibi bu bölge kırıklarının sınıflandırılmasında da benzer zorluklar yaşanmaktadır. Bu zorluk cerrahların asetabulum cerrahisiyle uğraşma sürelerindeki artışla zaman içerisinde aşılabilir. Ancak yeterli deneyim sağlanıncaya kadar, hatta sonrasında da bu değerlendirmelerin belli bir sistematik içerisinde yapılması, asetabulum kırıklarına doğru tanı konulmasına yardımcı olacaktır.

KAYNAKLAR

- Letournel E, Judet R. Radiology of the normal acetabulum. In: Letournel E, Judet R, editors. Fractures of the acetabulum. 2nd ed. Berlin: Springer-Verlag; 1993. p. 00-00.
- Magid D, Fishman EK, Brooker AF Jr, Mandelbaum BR, Siegelman SS. Multiplanar computed tomography of acetabular fractures. J Comput Assist Tomogr 1986;10:778-83.
- Mandelbaum BR, Magid D, Fishman EK, Burgess AR, Bosse M, Brooker AF Jr. Multiplanar computed tomography: a multidimensional tool for evaluation and treatment of acetabular fractures. J Comput Tomogr 1987;11:167-73.
- Matta JM. Fractures of the acetabulum: accuracy of reduction and clinical results in patients managed operatively within three weeks after the injury. J Bone Joint Surg [Am] 1996;78:1632-45.
- Olson SA, Matta JM. The computerized tomography subchondral arc: a new method of assessing acetabular articular continuity after fracture (a preliminary report). J Orthop Trauma 1993;7:402-13.
- White MS. Three-dimensional computed tomography in the assessment of fractures of the acetabulum. Injury 1991;22:13-9.
- Borrelli J Jr, Goldfarb C, Catalano L, Evanoff BA. Assessment of articular fragment displacement in acetabular fractures: a comparison of computerized tomography and plain radiographs. J Orthop Trauma 2002;16:449-56.
- Judet R, Judet J, Letournel E. Fractures of the acetabulum: classification and surgical approaches for open reduction. preliminary report. J Bone Joint Surg [Am] 1964;46:1615-46.
- Letournel E. Acetabulum fractures: classification and management. Clin Orthop Relat Res 1980;151:81-106.
- Saks BJ. Normal acetabular anatomy for acetabular fracture assessment: CT and plain film correlation. Radiology 1986;159:139-45.
- Burstein AH. Fracture classification systems: do they work and are they useful? J Bone Joint Surg Am 1993;75:1743-4.
- Ruesch PD, Holdener H, Ciaramitaro M, Mast JW. A prospective study of surgically treated acetabular fractures. Clin Orthop Relat Res 1994;305:38-46.
- Visutipol B, Chobtangsin P, Ketmalasiri B, Pattarabanjird N, Varodompun N. Evaluation of Letournel and Judet classification of acetabular fracture with plain radiographs and three-dimensional computerized tomographic scan. J Orthop Surg (Hong Kong) 2000;8:33-37.
- Tile M. Fracture of the acetabulum. In: Rockwood CA, editor. Rockwood and Green's fractures in adults. 4th ed. Philadelphia: Lippincott-Raven Publishers; 1996. p. 1617-58.
- Tile M. Classification of acetabular fractures. In: Tile M, editor. Fractures of the pelvis and acetabulum. 2nd ed. Baltimore: Williams & Wilkins; 1995. p. 259-304.
- Grasso G, Andreoni A, Romeo N, Cipriano R, Uzzelli G. Recent developments in imaging diagnosis in fractures of the acetabulum: the role of CAT and tridimensional reconstruction. Ital J Orthop Traumatol 1990;16:79-91.
- Brandser E, Marsh JL. Acetabular fractures: easier classification with a systematic approach. AJR Am J Roentgenol 1998;171:1217-28.
- Prevezas N, Antypas G, Louverdis D, Konostas A, Papisotiriou A, Sbonias G. Proposed guidelines for increasing the reliability and validity of Letournel classification system. Injury 2009;40:1098-103.
- Durkee NJ, Jacobson J, Jamadar D, Karunakar MA, Morag Y, Hayes C. Classification of common acetabular fractures: radiographic and CT appearances. AJR Am J Roentgenol 2006;187:915-25.
- Saterbak AM, Marsh JL, Turbett T, Brandser E. Acetabular fractures classification of Letournel and Judet-a systematic

- approach. *Iowa Orthop J* 1995;15:184-96.
21. Gänsslen A, Pohlemann T, Paul C, Lobenhoffer P, Tscherne H. Epidemiology of pelvic ring injuries. *Injury* 1996;27 Suppl 1:S-A13-20.
 22. Adams SA, Hak DJ. Classification of acetabular fractures. In: Smith WR, Ziran BH, Morgan SJ, editors. *Fractures of pelvis and acetabulum*. New York: Informa Healthcare USA; 2007. p. 141-57.
 23. Potok PS, Hopper KD, Umlauf MJ. Fractures of the acetabulum: imaging, classification, and understanding. *Radiographics* 1995;15:7-23.
 24. Perry DC, DeLong W. Acetabular fractures. *Orthop Clin North Am* 1997;28:405-17.
 25. Beaulé PE, Dorey FJ, Matta JM. Letournel classification for acetabular fractures. Assessment of interobserver and intraobserver reliability. *J Bone Joint Surg [Am]* 2003;85:1704-9.
 26. Ohashi K, El-Khoury GY, Abu-Zahra KW, Berbaum KS. Interobserver agreement for Letournel acetabular fracture classification with multidetector CT: are standard Judet radiographs necessary? *Radiology* 2006;241:386-91.
 27. Harris JH Jr, Coupe KJ, Lee JS, Trotscher T. Acetabular fractures revisited: part 2, a new CT-based classification. *AJR Am J Roentgenol* 2004;182:1367-75.