



Sporcularda radius distal uç kırıkları

Fractures of distal radius in athletes

Hakan Gündeş, Mustafa Şahin

Maltepe Üniversitesi Tıp Fakültesi, Ortopedi ve Travmatoloji Anabilim Dalı, İstanbul

Spor yaralanmaları kırıkların önemli nedenleri arasındadır. Epidemiyolojik çalışmalarda tüm kırıkların yaklaşık %13'ünün spor etkinliklerine bağlı olarak oluştuğu gözlenmiştir. Genç erişkinlerde gözlenen kırıklarda ise bu oran %24'lere çıkmaktadır. Uygulanan spor dalı incelendiğinde, en yüksekten en düşük değere, kırıkların sıklık sırasıyla futbol, rugby, kayak, snowboard, hokey ve basketbol etkinliği nedeniyle oluştuğu gözlenmektedir. Spor etkinlikleri ile ilişkili kırıkların yaklaşık %80'i üst ekstremitede oluşmaktadır. Spor ile ilişkili kırıklar en sık el parmak kemikleri ve takiben distal radiusta gözlenmektedir. Distal radius kırıklarının en sık gözleendiği sportif etkinlikler ise sırası ile kış sporları (buz pateni, snowboard, kayak), rugby ve futboldur. Spor etkinliklerine bağlı radius distal uç kırıklarında kullanılması önerilen özel bir sınıflama sistemi veya tedavi algoritması bulunmamaktadır. Tedavi, hastaya göre kişiselleştirilmeli kırık tipine ve sporunun özel gereksinimlerine göre şekillenmelidir. Bu grupta da, diğer toplum gruplarında olduğu gibi, AO sınıflamasının veya tanımlanmış diğer sınıflamalardan birisinin kullanılması, tanı ve tedavinin sağlıklı yapılabilmesi için mantıklı bir yol oluşturmaktadır. Sporcularda radius distal uç kırığı sonrası uygulanan yerleşik bir cerrahi tedavi yöntemi yoktur. Ortopedik cerrahin tedavi seçeneklerine yaklaşımı, kırığın oluşumuna neden olan spor etkinliğinin hastanın günlük yaşamındaki anlamına göre değişkenlik gösterebilir. Günümüzde tümüyle kabul görmüş değerler olmasa da genç erişkinlerde ve fiziksel olarak aktif ileri yaştaki hastalarda 10-15 derece dorsal veya 25 derece volar açılanma, 1-3 mm'den fazla radial kısalık ve 1-2 mm eklem basamağı olması, uygun cerrahi tedavi yöntemlerinden birinin önerilmesini gerektirir. Radius distal uç kırıklarına eşlik eden, trianguler fibrokırdak kompleks ve karpal bağ hasarlarının ve benzeri yaralanmaların da dikkatle değerlendirilmesi ve tedavisi gerekir. Bununla birlikte, çocukluk çağı yaş grubu sporcularında gözlenen radius distal uç kırıklarına ilişkin literatür incelendiğinde, uygulanan tedavi yöntemlerinin normal çocukluk çağı nüfusundan farklı olmadığı gözlenmektedir. Uzun dönem tedavi sonucunu etkileyen faktörlerin değerlendirildiği çalışmalarda, eklem içi uyumsuzluğun, açılanmanın ve kısalmanın osteoartrit gelişimini on kat artırdığı ve eklem hareket açıklığında belirgin olarak azalmaya neden olduğu gösterilmiştir. Mevcut veriler, sporcularda fonksiyonel ve ağrısız bir bilek eklemi oluşturarak, radius distal uç kırıklarının tedavisinde başarılı bir sonuç elde edebilmek için anatomik ilişkilerin yeniden dengeli bir şekilde oluşturulması ve iyileşme sağlanana kadar korunması gerektiğini göstermektedir.

Anahtar sözcükler: Radius distal uç kırığı; sporcu sağlığı; tedavi.

Sports injuries are primarily one of the underlying etiology of fractures. A total of 13% of the fractures have been shown to be the consequences of sports-related activities in the epidemiological studies. This rate may increase up to 24% in young adults. In order from the highest to the lowest incidence, soccer, rugby, snowboarding, hockey and basketball have been associated with sports-related fractures. Nearly 80% of sports-related fractures occur in the upper limb. The phalanx of the hand is the most common site of fractures, followed by distal radius. The most commonly associated activities with distal radius are winter sports (skating, snowboarding, skiing), and rugby and soccer. Currently, no specially designed classification system or treatment algorithm of sports-related distal radius fractures are available. Treatment should be individually tailored, depending on the fracture type and the specific needs of the athlete. As in the other populations, it appears reasonable to use AO classification and/or predefined classification systems for the accurate diagnosis and treatment of distal radius fractures. On the other hand, there is no established surgical treatment option for distal radius fractures. For orthopedists, the importance of the sports-related activities performed to the patient is generally considered in surgical treatment decision making. Although conflicting reports are available, 10 to 15 degrees of dorsal or 25 degrees of volar angulations, as well as 1 to 3 millimeters of shortening and 1 to 2 millimeters of stepping off are indications for surgical intervention for young adults and older individuals who are physically active. Distal radius fractures associated triangular fibrocartilage complex or carpal ligament damage should be also carefully evaluated and then treated. The literature review has also revealed that treatment of distal radius fractures in child athletes is similar to the therapeutic approach for pediatric population. Long-term evaluation of the factors which may affect the outcome has shown that intraarticular step off and incongruence, and angulations and shortening are the primary causes for limited range of motion and osteoarthritic changes, leading to 10-fold increased risk for osteoarthritis. Currently available data suggest that restoration of the anatomical relationships and protection until the healing process is completed are of utmost importance to maintain functional wrist joint without pain following distal radius fracture in athletes.

Key words: Distal radial fracture; sports medicine; treatment.

Radius distal uç kırıkları, el bileği eklemi yüzeyinden 3 ila 4 cm proksimale uzanan ve distal metafizer bölgeyi içine alan kırıklara verilen tanımdır. Tüm kırıkların %8-15'ini, üst ekstremitte kırıklarının %17'sini oluşturur. Radius distal uç kırıkları acil serviste değerlendirilen ve tedavi edilen tüm kırıkların içinde 1/6'lık oranıyla en sık görülen kırıklardır.^[1-4] Genellikle yaşlı nüfusta görülmeyle birlikte, giderek artan oranda tüm yaş gruplarında görülmektedir.^[5]

Son yıllarda uygulanabilen spor dallarının yaygınlaşması, spor yapan kişi sayısının artması ve spor merkezlerine erişimin kolaylaşması gibi faktörler nedeni ile spora bağlı yaralanmaların görülme sıklığının arttığı söylenebilir. Bu yaralanmaların tipi, sıklığı ve derecesi; yapılan sporun türüne, uygulama seviyesine ve kişisel bedensel iyilik haline göre değişiklik göstermektedir. Tüm bu faktörler nedeni ile spor yapan nüfusta en az spor yapmayan nüfus kadar radius distal uç kırığı gözleendiği söylenebilir.^[6]

EPİDEMİYOLOJİ VE OLUŞ MEKANİZMASI

Sporcu yaralanmaları kırıkların önemli nedenleri arasındadır ancak istatistiksel anlamda sıklığı Türkiye kaynakçasında bilinmemektedir. Artan sosyo-ekonomik seviye, spor dallarının yaygınlaşması, spor yapan kişi sayısının artması gibi faktörler ile birlikte spora bağlı yaralanma sıklığında artış gözleendiği söylenebilir. El ve el bileği eklemi, sportif aktivite sırasında bir nesneye vurmaya, topu yakalamaya, kapmaya veya rakipten çalmaya için kullanılır. Bu nedenle spor yapanlarda gözlenen radius distal uç kırıklarının çoğu zemin ile veya rakip ile yüksek enerjili temas sonucu gelişir.^[7]

Uzakdoğu sporları, futbol, basketbol, boks ve güreş gibi yaygın temas sporları sırasında yüksek enerjili çarpışmalar meydana gelir ve bu çarpışmalar kırıklara neden olabilir. Bu tip sporlarda el ve el bileği eklemi sıklıkla enerjiyi diğer sporcuya, rakibe veya yere aktarmaya kullanılır.^[6] Bunun dışında kayak, snowboard, tırmanma, ata binme, jimnastik, koşu gibi spor aktivitelerinin de radius distal uç kırığı oluşturduğu belirtilmiştir.^[6]

Court-Brown ve ark.nın^[8] yetişkinler üzerinde yaptıkları epidemiyolojik çalışmada, 5953 kırıktan %12.8'inin (761 kırık) spor aktivitelerine bağlı olarak oluştuğu bildirilmiştir. Bu grubun %83'ünü erkeklerin oluşturduğu, ve ortalama yaşın 25.6 olduğu tespit edilmiştir. Kırıkların istatistiksel dağılımına bakıldığında %76.7 oranında üst ekstremitte, %22.9 oranında alt ekstremitte ve %0.4 oranında aksiyel iskelet tutulumu gözlelenmiştir. Uygulanan spor türü incelendiğinde ise kırıkların sıklık sırasıyla futbol, rugby, kayak, snowboard, hokey ve basketbol etkinliği sırasında

oluşturduğu görülmüştür. Bu sporları yapanlar yaşlarına göre değerlendirildiğinde en genç grubu basketbol, snowboard, futbol oynayanların en yaşlı grubu ise ata binme, koşu ve buz pateni yapanların oluşturduğu görülmüştür. Spor ile ilişkili en çok sayıda kırık, el parmak falankslarında ve takiben distal radiusta gözlelenmiştir. Distal radius kırıklarının en sık gözleendiği sportif etkinlik ise sırası ile buz pateni, snowboard ve futboldur.^[8]

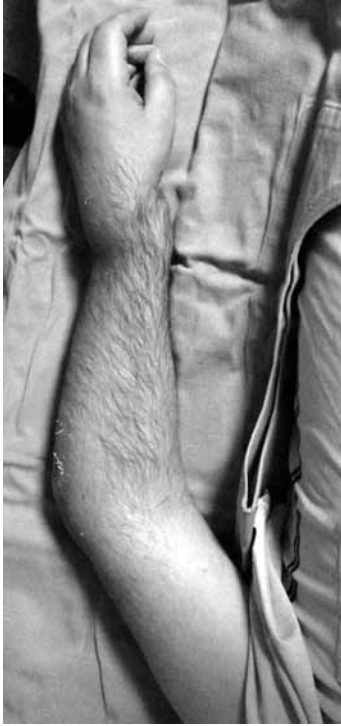Wood ve ark.nın^[9] yaptığı epidemiyolojik çalışmada, genç erişkinlerde gözlenen kırıkların 408'inin (%23.9) sportif etkinliğe bağlı olduğu tespit edilmiştir. Bu grubu oluşturanların %87'sinin erkek ve ortalama yaşın 14.5 olduğu tespit edilmiştir. Kırıkların büyük çoğunluğunun (%83.6) üst ekstremitede oluştuğu görülmüştür. Gözlenen 22 farklı kırık tipi içerisinde en sık radius distal uç kırığı tespit edilmiş (%30.6), bu grubun ortalama yaşı ise 14.3 olarak bulunmuştur. Kırıkların uygulanan sportif etkinlik türüne göre dağılımına bakıldığında ise sıklık sırasına göre futbol (%36) ilk sırayı almakta, rugby (%15.7) ve kayak (%14.5) onu izlemektedir.^[9]

Amerika Birleşik Devletleri'nde yapılan bir çalışmada sportif etkinliğe bağlı kırıkların sıklıkla 5-24 yaşları arasında gözleendiği saptanmıştır.^[10] Bu oran 5-14 yaşları arasında 59.3/1000 kişi, 15-24 yaşları arasında ise 56.4/1000 kişi olarak tespit edilmiştir.^[10] Öznel olarak radius distal uç kırıklarına bakıldığında ise etyolojik olarak en sık gözlenen nedenin çocuk ve genç erişkinlerde spora bağlı düşme olduğu gözlelenmiştir.^[11]

Matsumoto ve ark.nın^[12] snowboard etkinliğine katılan sporcularda yaptıkları epidemiyolojik çalışmada snowboarda bağlı 5110 adet yaralanma saptanmıştır. Bu yaralanmaların 1042'sinin el bileği eklemi ve çevresinde oluştuğu ve büyük çoğunluğunda (740 adet) radius distal uç kırığı tespit edildiği gözlelenmiştir. Ortalama yaş 23.2 olarak bulunmuş, en sık kırık oluşum mekanizması ise açık el üzerine düşme olarak tespit edilmiştir.^[12]

SINIFLAMA

Radius distal uç kırıkları için birçok farklı sınıflama tanımlanmıştır. Günümüzde en sık kullanılan sınıflama yöntemi AO tarafından tanımlanan sınıflamadır.^[13] Bu sınıflamada distal radius kırıkları üç ana gruba ayrılmıştır. Her ana grup kendi içinde üç alt gruba ayrılmıştır. Özetle; grup A1-3 eklem dışı, grup B1-3 kısmi eklem içi (dorsal veya volar Barton benzeri) grup C1-3 ise karmaşık eklem içi kırıkları kapsamaktadır.^[13] Spor etkinliklerine bağlı radius distal uç kırıklarında kullanılması önerilen özel bir sınıflama bulunmamaktadır. Bu grupta da diğer toplum gruplarında olduğu gibi AO

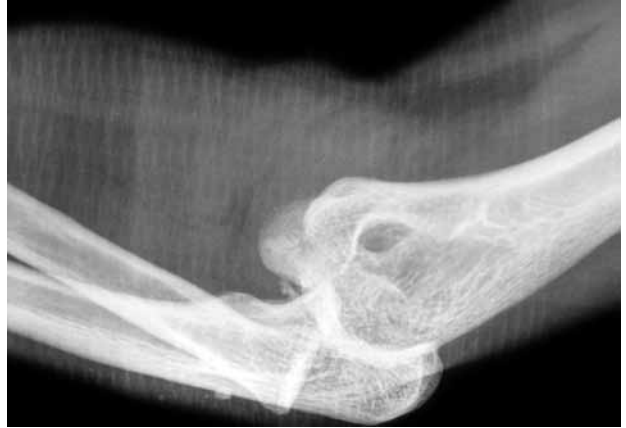

Şekil 1. Otuz iki yaşında erkek hasta. Sol üst ekstremitte üzerine düşme öyküsü ile acil servise başvuran hastada aynı taraf muayenesinde belirgin el bileği ve dirsek eklemi şekil bozukluğu gözlenmektedir.

sınıflamasının veya tanımlanmış diğer sınıflamalardan birinin kullanılması, tanı ve tedavinin sağlıklı yapılabilmesi için mantıklı bir yol oluşturmaktadır.

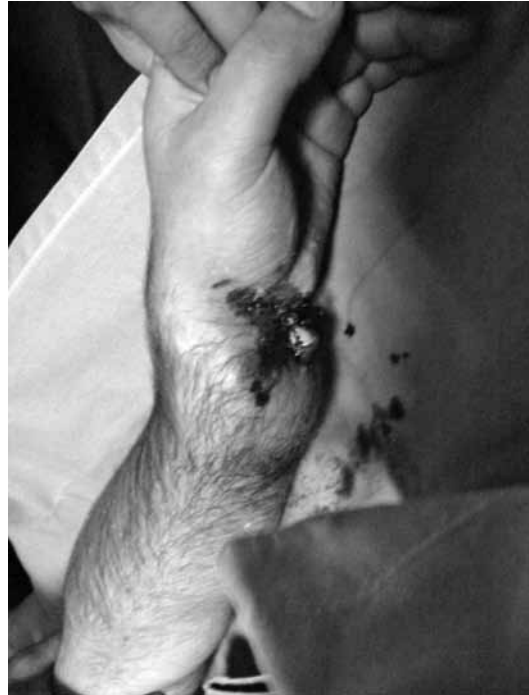TANI VE TEDAVİ

Kırığın oluş mekanizmasının anlaşılabilmesi için hastanın öyküsünün dikkatli bir şekilde alınması önemlidir. Öykü alınırken kırığın oluşumuna neden olan spor etkinliğinin hastanın günlük yaşamındaki anlamı kısaca sorgulanmalıdır. Yaşamını kırığın oluşumuna neden olan spor etkinliği ile idame ettiren profesyonel bir sporcu ile adı geçen sportif aktiviteyi nadiren uygulayan bir kişi arasında, ortopedik cerrahın tedavi seçeneklerine yaklaşımı farklı olabilir. Daha sonra hızlı, fakat sistem içeren bir şekilde kırığın bulunduğu üst ekstremitenin fizik muayenesi yapılmalıdır. Aynı ekstremitte üzerinde yer alan ağırlı veya şekil bozukluğu içeren bölge ve eklemlere dikkat ve özen gösterilmelidir (Şekil 1, 2). Kısa fakat özenli bir nörovasküler muayene daha sonra oluşabilecek komplikasyonların önlenmesinde büyük önem taşır (Şekil 3).

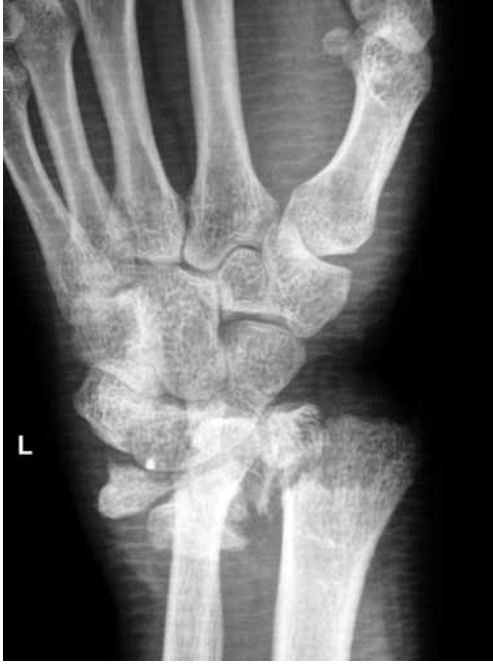

Şekil 2. Aynı taraf fizik muayene ile saptanan dirsek eklemi şekil bozukluğunun dirsek eklemi kırıklı çıkığı nedeni ile olduğu görülmektedir. Koronoid çıkıntıda tip I kırık mevcuttur.

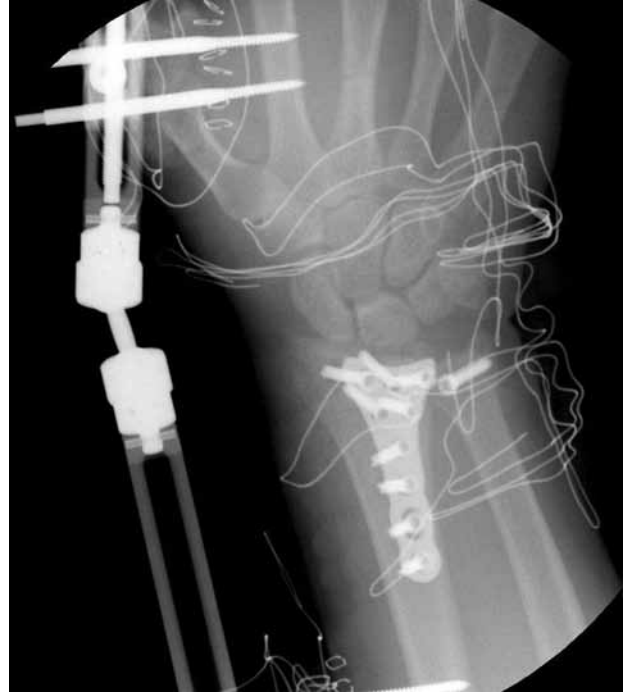
Radius distal uç kırıklarının radyolojik değerlendirilmesinde, dirsek ve omuz eklemi 90 derecede ve önkol nötralde iken posteroanterior (PA) grafi çekilir (Şekil 4). Daha sonra röntgen cihazı distalden proksimale 20 derece eğimli pozisyonda iken lateral grafi çekilmelidir.^[14] Bilgisayarlı tomografi (BT), parçalı eklem içi kırıklarda cerrahi tedavi yöntemi planlanırken sıklıkla başvurulmuş bir görüntüleme



Şekil 3. El bilek eklemi volar yüz incelendiğinde ise, ulna distal eklem yüzünün gözlemlendiği açık yaralanma saptanmıştır. Yaralanmanın distalinde el parmaklarında dolaşımın mevcut olmadığı gözlenmektedir.



Şekil 4. Radyolojik inceleme ile AO tip 3C radius distal uç kırığı gözlenmektedir. Ulna distalinde, radyoulnar eklem komşuluğunu oluşturan ulnar kemik parçasının da ayrıldığı saptanmıştır.



Şekil 5. Cerrahi tedavi sırasında ameliyathanede skopi kontrol görüntülemesi yapılması ve mümkün ise kayda alınması büyük önem taşımaktadır.

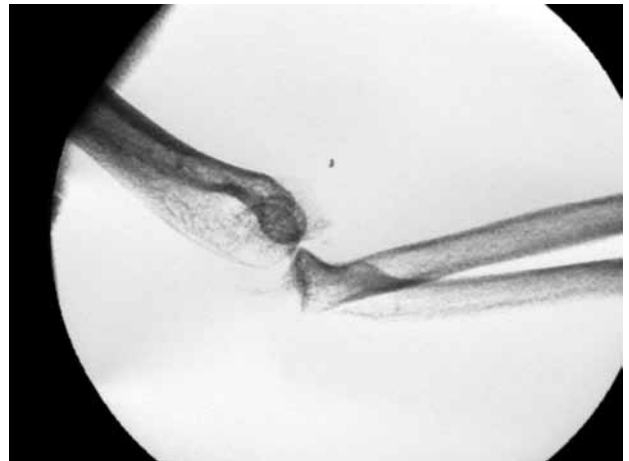
yöntemidir.^[14] Radius distal uç kırığı ile birlikte el bileği eklemi bağ yaralanması ve karpal instabilite düşünülyorsa manyetik rezonans görüntüleme (MRG) tercih edilen ek bir inceleme yöntemi olmalıdır.^[14] Radius distal uç kırıklarının değerlendirilmesinde kırığın ayrışma (deplasman) miktarı, stabilitesi ve yerine oturtulabilirliği (redükte edilebilirliği) göz önüne alınmalıdır.^[7] Dört milimetreden fazla kısalık, radial yükseklikte 5 mm'den fazla azalma, volar açılanmada 10 dereceden fazla değişiklik ve %50'den fazla dorsal parçalanma instabilite göstergesidir.^[15] Literatürde tümüyle kabul görmüş değerler olmasa da genç erişkinlerde ve fiziksel olarak aktif ileri yaştaki hastalarda 10-15 derece dorsal veya 25 derece volar açılanma, 1-3 mm'den fazla radial kısalık ve 1-2 mm eklem basamağı olması cerrahi tedavi yöntemlerinden birinin önerilmesini gerektirir.^[16]

Sporcularda radius distal uç kırığı sonrası uygulanması önerilen, öznel olarak tanımlanmış bir cerrahi tedavi yöntemi yoktur. Kırığın patolojik anatomisine uygun olarak standart cerrahi tedavi yöntemlerinden perkütan çivileme, açık redüksiyon internal tespit, eksternal tespit veya bunların birleşimleri kullanılabilir (Şekil 5).

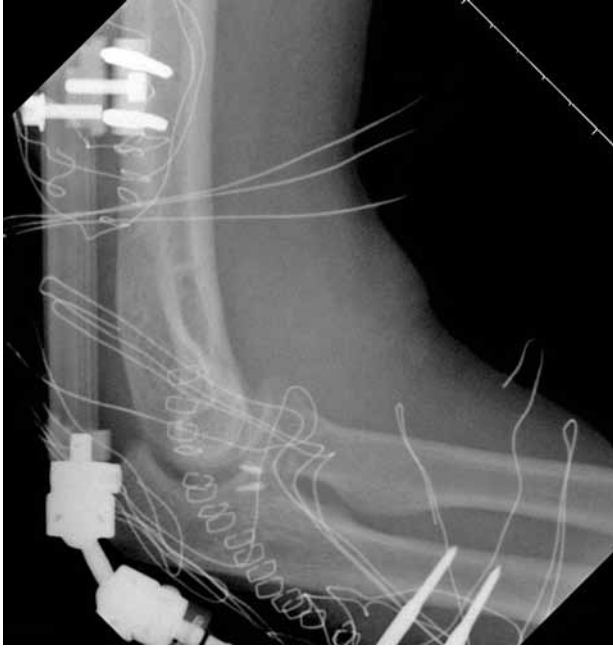Sporcularda gözlenen radius distal uç kırıklarına eşlik eden yaralanmaların da dikkatle değerlendirilmesi ve tedavisi gerekir (Şekil 6, 7). Bir çalışmada

snowboard yapan sporcularda gözlenen radius distal uç kırıklarının %49.6'sında eşlik eden ulnar stiloid kırığı tespit edilmiştir. Bu bulgu trianguler fibrokırdak kompleks hasarının bir göstergesi olarak görülerek ilave tedaviler uygulanmıştır.^[12]

Pediyatrik yaş grubu sporcularında gözlenen radius distal uç kırıklarına ayrıca değinmek gereklidir. Çocukluk çağındaki iskelet yaralanmalarının belki de en önemli bölümünü fizik yaralanmaları



Şekil 6. Cerrahi tedavi sırasında skopi kontrolü altında yapılan muayene ile dirsek eklemine kapalı redüksiyon sonrası instabil olduğu saptanmıştır.



Şekil 7. Cerrahi tedavi sonrası görünüm. Kemik çıpalar ile bağ tamiri uygulanmış, stabil eklem hareket açıklığının 40 dereceden az olduğunun gözlenmesi üzerine yumuşak doku iyileşmesi süresinde tamiri korumak amacı ile eksternal fiksator ile stabilizasyon uygulanmıştır.

oluşturmaktadır. Çocukluk çağında spor etkinliği sonrası fizis yaralanması gerçekleştiğinde, Salter-Harris tip I ve II kırıklar için çoğunlukla immobilizasyon ve alçılama, Salter-Harris ayrılmış tip II ve tip III-IV kırıklarda ise redüksiyon manevraları ve cerrahi tedavi gerekmektedir.^[17]

Pediyatrik yaş grubu sporcularında gözlenen radius distal uç kırıklarına ilişkin literatür incelendiğinde, uygulanan tedavi yöntemlerinin normal çocukluk çağı nüfusundan farklı olmadığı gözlenmektedir.^[18] Çocukluk çağında spor etkinliği sonrası sıklıkla karşılaşılan kırıklar bükülme (torus) ve yeşil ağaç kırıklarıdır. Bu tür kırıklarda üç hafta süre ile kısa kol alçı ile immobilizasyon uygulanması genellikle yeterli olmaktadır.^[19] Olgunlaşmamış iskelete sahip sporcuların radius distal uç kırıklarında 40 dereceye kadar dorsal/volar açılanma yüksek yeniden yapılanma (remodeling) kapasitesi nedeni ile kabul edilebilmektedir.^[19] Bunun dışında belirgin rotasyonel şekil bozukluğu (deformite) genellikle cerrahi tedaviyi gerektirir.^[20-21] Pediyatrik yaş grubunda kaleci olarak görev yapan çocuklarda gözlenen radius distal uç kırıklarını inceleyen bir çalışmada; 29 kırığın 26 adeti konservatif olarak ortalama 3.2 haftalık alçılama ile tedavi edilmiş, yanlış kaynama ve büyüme duraklaması görülmemiştir.^[18]

SONUÇ

Tedavi sonucunu etkileyen faktörlerin değerlendirildiği bazı çalışmalarda, eklem içi uyumsuzluğun radyolojik olarak osteoartrit gelişimini 10 kat artırdığı ve eklem hareket açıklığında azalmaya neden olduğu gösterilmiştir.^[22,23] Düzgün ve uyumlu bir eklem yüzeyi elde edilemeyen genç erişkin hastaların ortalama yedi yıl sonraki değerlendirilmesinde %76 ila %91 oranında osteoartrit oluşumu saptanırken, düzgün eklem yüzeyi elde edilebilen hastalarda bu oran %11 düzeyinde kalmıştır.^[24-25] Radyolojik ölçümlerde dorsal açılanmanın 20 derece ve daha fazla olduğu hastalarda fonksiyonel sonuçların önemli ölçüde bozulduğu saptanmıştır.^[26-27] Radius distal uç kırığı oluştuktan ortalama 38 yıl sonra yapılan değerlendirmede, her 10 derecelik dorsal açılanmanın volar fleksiyonu 3 derece azalttığı gözlenmiştir.^[19] Ortalama üç yıllık takip içeren başka bir çalışmada ise 4 mm'den fazla radial kılmanın önkol rotasyonunu önemli ölçüde azalttığı görülmüştür.^[28] Aynı şekilde 5 mm veya daha fazla radial kılalık ve 15 derece veya daha fazla radial eğim kaybının ulnar taraflı el bilek ağrısına neden olduğu gösterilmiştir.^[26]

Konservatif tedavi tercih edilmiş olan hastalarda haftalık klinik ve radyografik kontroller yapılmalıdır. Radius distal uç kırığı stabil olarak tanımlanmış hasta grubunda konservatif tedavi sonrası sportif etkinliklere dönüş süresinin instabil olarak tanımlanmış hasta grubuna göre daha hızlı olduğu gösterilmiştir.^[7] Buna karşın cerrahi tedavi sonrası sportif etkinliklere dönüş süresinin konservatif tedaviye göre daha uzun olduğu gözlenmiştir. Bu süre yapılan spora göre iki ila dört ay arasında değişmektedir.^[7] Burada cerrahi tedavi uygulanan hasta grubu ile konservatif tedavi uygulanan hasta grubu arasında kırığın hiyerarşik tipi ve dolayısı ile uygulanan enerji miktarının farklı olduğu faktörünün göz ardı edilmemesi gerekir.

Özetle tüm bu bilgiler tedavide başarı (fonksiyonel ve ağrısız bir el bilek eklemi) için anatomik ilişkilerin yeniden dengeli bir şekilde oluşturulması ve iyileşme sağlanana kadar korunması gerektiğini göstermektedir.

KAYNAKLAR

1. Brogren E, Petranek M, Atroshi I. Incidence and characteristics of distal radius fractures in a southern Swedish region. *BMC Musculoskelet Disord* 2007;8:48.
2. Cooney WP, Linscheid RL, Dobyns JH. Fractures and dislocations of the wrist. In: Rockwood Jr. CA, Grien DP, Bucholz RW, Heckman JD, editors. *Fractures in adults*. 4th ed. Philadelphia: Lippincott-Raven; 1996. p. 745-867.
3. Sheikh B, Murthy VL. Colles fracture. In: Hoppenfeld S, Murthy VL. *Treatment and rehabilitation of fractures*. 1st ed. Philadelphia: Lippincott Williams & Wilkins; 2000. p. 191-206.

4. National Osteoporosis Foundation. America's bone health: The state of osteoporosis and low bone mass in our nation. Washington (DC): National Osteoporosis Foundation; 2002.
5. O'Neill TW, Cooper C, Finn JD, Lunt M, Purdie D, Reid DM, et al. Incidence of distal forearm fracture in British men and women. *Osteoporos Int* 2001;12:555-8.
6. Zolotow DA, Bennett C. Athletic injuries of the hand and wrist. *Current Orthop Practice* 2008;2:206-11.
7. Snead D, Retting A. Hand and wrist fractures in athletes. *Curr Opin Orthop* 2001;12:160-6.
8. Court-Brown CM, Wood AM, Aitken S. The epidemiology of acute sports-related fractures in adults. *Injury* 2008;39:1365-72.
9. Wood AM, Robertson GA, Rennie L, Caesar BC, Court-Brown CM. The epidemiology of sports-related fractures in adolescents. *Injury* 2010;41:834-8.
10. Conn JM, Annest JL, Gilchrist J. Sports and recreation related injury episodes in the US population, 1997-99. *Inj Prev* 2003;9:117-23.
11. Carson S, Woolridge DP, Colletti J, Kilgore K. Pediatric upper extremity injuries. *Pediatr Clin North Am* 2006; 53:41-67.
12. Matsumoto K, Sumi H, Sumi Y, Shimizu K. Wrist fractures from snowboarding: a prospective study for 3 seasons from 1998 to 2001. *Clin J Sport Med* 2004;14:64-71.
13. Müller ME, Nazarian S, Coch P, Schatzker J. A comprehensive classification of fractures of long bones. Berlin: Springer-Verlag; 1990.
14. Smith DW, Henry MH. Volar fixed-angle plating of the distal radius. *J Am Acad Orthop Surg* 2005;13:28-36.
15. Liporace FA, Adams MR, Capo JT, Koval KJ. Distal radius fractures. *J Orthop Trauma* 2009;23:739-48.
16. Vasenius J. Operative treatment of distal radius fractures. *Scand J Surg* 2008;97:290-6.
17. Carson S, Woolridge DP, Colletti J, Kilgore K. Pediatric upper extremity injuries. *Pediatr Clin North Am* 2006;53:41-67.
18. Boyd KT, Brownson P, Hunter JB. Distal radial fractures in young goalkeepers: a case for an appropriately sized soccer ball. *Br J Sports Med* 2001;35:409-11.
19. Schmittenebecher PP. State-of-the-art treatment of forearm shaft fractures. *Injury* 2005;36 Suppl 1:A25-34.
20. Rodríguez-Merchán EC. Pediatric fractures of the forearm. *Clin Orthop Relat Res* 2005;432:65-72.
21. Blount WP. Forearm fractures in children. 1967. *Clin Orthop Relat Res* 2005;432:4-7.
22. Forward DP, Davis TR, Sithole JS. Do young patients with malunited fractures of the distal radius inevitably develop symptomatic post-traumatic osteoarthritis? *J Bone Joint Surg [Br]* 2008;90:629-37.
23. Kreder HJ, Hanel DP, Agel J, McKee M, Schemitsch EH, Trumble TE, et al. Indirect reduction and percutaneous fixation versus open reduction and internal fixation for displaced intra-articular fractures of the distal radius: a randomised, controlled trial. *J Bone Joint Surg [Br]* 2005;87:829-36.
24. Knirk JL, Jupiter JB. Intra-articular fractures of the distal end of the radius in young adults. *J Bone Joint Surg [Am]* 1986;68:647-59.
25. Catalano LW 3rd, Cole RJ, Gelberman RH, Evanoff BA, Gilula LA, Borrelli J Jr. Displaced intra-articular fractures of the distal aspect of the radius. Long-term results in young adults after open reduction and internal fixation. *J Bone Joint Surg [Am]* 1997;79:1290-302.
26. Altissimi M, Antenucci R, Fiacca C, Mancini GB. Long-term results of conservative treatment of fractures of the distal radius. *Clin Orthop Relat Res* 1986;206:202-10.
27. Porter M, Stockley I. Fractures of the distal radius. Intermediate and end results in relation to radiologic parameters. *Clin Orthop Relat Res* 1987;220:241-52.
28. Fernandez DL, Geissler WB. Treatment of displaced articular fractures of the radius. *J Hand Surg Am* 1991;16:375-84.