



Patellofemoral eklem radyolojisi ve tomografisi

Radiology and tomography of the patellofemoral joint

Halit Pınar

Dokuz Eylül Üniversitesi Tıp Fakültesi Ortopedi ve Travmatoloji Anabilim Dalı, İzmir

Patellofemoral komplikasyonlar, birçok olguda dikkatli bir öykü ve fizik muayene ile tanınabilir. Klinik değerlendirmeden sonra istenecek ilk incelemeler ön-arka, yan ve patella aksiyel grafiler olmalıdır. İzole patellofemoral ağrısı olan olgularda direkt grafiler genellikle negatiftir. Az sayıda olguda ağrı grafide görülen osseöz bir lezyona bağlıdır. Özellikle yan ve aksiyel grafiler, patellofemoral instabilitede önemli bir rol oynayan patella alta, troklea displazisi ve patella lateralizasyonu ve eğimine ilişkin önemli ipuçları verir. Aksiyel bilgisayarlı tomografi kesitleri, daha net ölçüm olanağı verebilir. Ayrıca majör bir instabilite faktörü olan tüberkül lateralizasyonunu ölçme olanağı sağlar.

Anahtar sözcükler: Bilgisayarlı tomografi; direkt grafi; patellofemoral eklem.

Patellofemoral complications can be diagnosed by a detailed history and physical examination in most of the cases. Following the clinical evaluation, anteroposterior, lateral and patellar-axial X-rays should be ordered initially. Radiographs are usually negative in patients with isolated patellofemoral pain. An osseous lesion which is responsible for pain may be seen in a few number of cases. Lateral and axial radiographs particularly show important findings for patella alta, trochlear dysplasia, patellar lateralization and tilt which play an important role in patellofemoral instability. Axial computed tomographic sections allow more clear images for measurements. In addition, lateralization of the tibial tubercle can be measured.

Key words: Computed tomography; direct X-ray; patellofemoral joint.

Patellofemoral eklem sorunlarının tanısında öykü ve fizik bakı son derece önemlidir. Klinik değerlendirme sonrası ilk istenecek inceleme dizin direkt grafileri olmalıdır. İnstabilite olmaksızın sadece patellofemoral ağrı (diz önü ağrısı) yakınması ile başvuran olguların çoğunda radyolojik yöntemlerle bir bulgu saptanamaz. Grafilerin asıl önemi patellofemoral instabiliteye yol açan bazı anatomik faktörleri ortaya koymasıdır. Tedavi planlamasında grafilere ek olarak, bazı durumlarda, bilgisayarlı tomografi (BT) de önemli bir yer tutar. Aşağıda söz edilen direkt grafiler şüphesiz diz yakınmaları ile başvuran tüm olgular için ortaktır; dolayısıyla diz eklemının diğer önemli patolojilerinin ekarte edilmesindeki rolleri de vurgulanmalıdır.

ÖN-ARKA GRAFİ

Ön-arka grafi yan grafi ile birlikte diz sorunlarının değerlendirilmesinde başvuru temel grafidir. Asıl olarak tibiofemoral eklemın değerlendirilmesinde önemli olup, patellofemoral ilişkiyi görüntüleme rolü aşağıda söz edeceğimiz iki grafiye göre daha az önemlidir. Ön-arka grafide dikkat edilmesi gereken noktalar şu şekilde özetlenebilir: Patellofemoral ağrı ile başvuran bir patellofemoral artroz olgusunda tibiofemoral kompartmanda da olası dejeneratif değişikliklerin ortaya konması ayakta basarak çekilecek ön-arka grafi ile mümkün olur. Medial eklem aralığı daralması ile birlikte varus açılması tedavi

yaklaşımını değiştirebilecektir. Yine ön-arka grafide göze çarpan bir valgus açılanmasının patellofemoral dinamiğini etkilediği de iyi bilinmektedir. Ön-arka grafi iki parçalı bir patellayı (patella bipartita) ortaya koyar. Lateral çıkmazda görülen bir osteokondral fragman akut patella çıkığının ipucu olabilir. Yine akut patella çıkığında, patella redükte olmamışsa (çoğunlukla) lateralde görülecektir. Patella alta yan grafide görülmekle birlikte, ön-arka grafi de bir fikir verebilir: Patella alt kutbu, femur kondillerini birleştiren eklem çizgisinin 20 mm'den daha fazla üzerinde ise patella alta'dan şüphe edilmelidir.^[1]

YAN GRAFİ

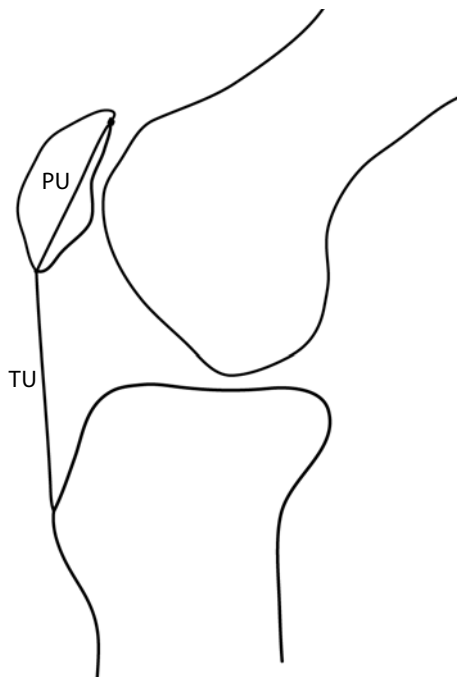
Yan grafi, aksiyel grafi ile birlikte patellofemoral görüntülemenin en temel iki grafisinden biridir. Patellanın yüksekliği ve trokleanın derinliğini gösterir. Diz 20-30 derece fleksiyonda ve femur arka kondilleri üst üste gelecek şekilde tam yan olarak çekilmelidir. Ayakta veya yatarak çekilmesi konusunda fikir birliği olmamakla birlikte ayakta, hatta tek bacak üzerinde iken çekilecek grafinin patellanın konumunu daha iyi göstereceği düşünülebilir. Patella yüksekliği ile ilgili aşağıda söz edeceğimiz indeksler yatar durumda çekilen yan grafiler üzerinde tanımlanmıştır. Patella trokleadaki normal konumunun proksimalinde ise bu durum patella alta olarak adlandırılır ve troklea displazisi ve uzun bir patellar tendon ile birliktedir. Patella bajada ise

patella normalden distalde yer alır ve daha çok ameliyatlardan sonra görülür.

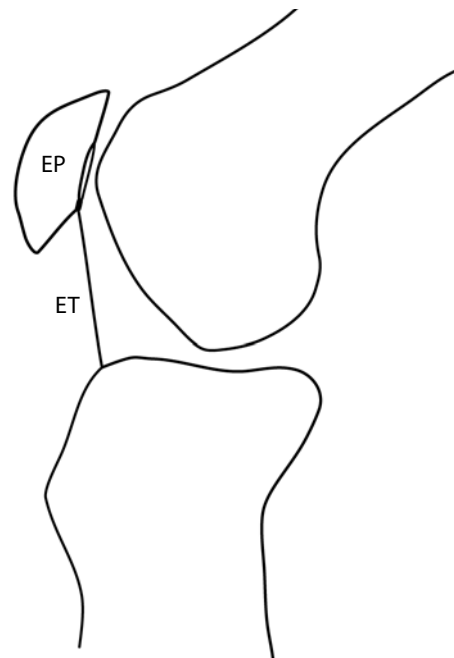
Patellanın yüksekliğini ölçmek için pek çok indeks tanımlanmıştır. Patella ve tibiayı referans olarak alan bu indeksler üzerinde henüz bir fikir birliği yoktur. Her birinin olumlu ve olumsuz yönleri vardır. En sık kullanılan üç indeks Insall-Salvati,^[2] Caton-Deschamps^[3] ve Blackburne-Peel^[4] indeksleridir.

Insall-Salvati indeksi^[2] patellar tendon uzunluğunun (TU) patellanın diagonal uzunluğuna (PU) oranıdır ve normalde 1'dir (Şekil 1). İndekste 0.8'in altı patella baja (infera), 1.2'nin üzeri patella alta'yı gösterir. Patellanın alt kutbu uzun olduğunda ("Cyrano" patella) patella alta olsa bile indeks normal olacaktır. Tüberkülün proksimal veya distale transferinden sonra ölçüm noktaları aynı kaldığı için indeks değişmeyecektir.

Caton-Deschamps indeksi^[3] patella eklem yüzeyi alt kenarı ile tibia anterosuperiyör köşesi arası mesafenin (ET) patella eklem yüzeyi uzunluğuna (EP) oranıdır (Şekil 2). ET/EP 0.6 ve altında ise patella baja, 1.2 ve üzerinde ise patella alta söz konusudur. Bu indeks patellanın tümünü değil, eklem yüzeyinin uzunluğunu temel aldığı için muhtemelen daha iyi bir yöntemdir. Yöntemin önemli bir avantajı da tibial tüberkül transfer miktarını doğrudan hesaplama olanağı vermesidir. ET ve EP ölçülüp oran 1 olacak şekilde transfer miktarı hesaplanabilir. Yöntemin bir olumsuzluğu



Şekil 1. Insall-Salvati indeksi. Patellar tendon uzunluğu (TU)/patellanın diagonal uzunluğu (PU).



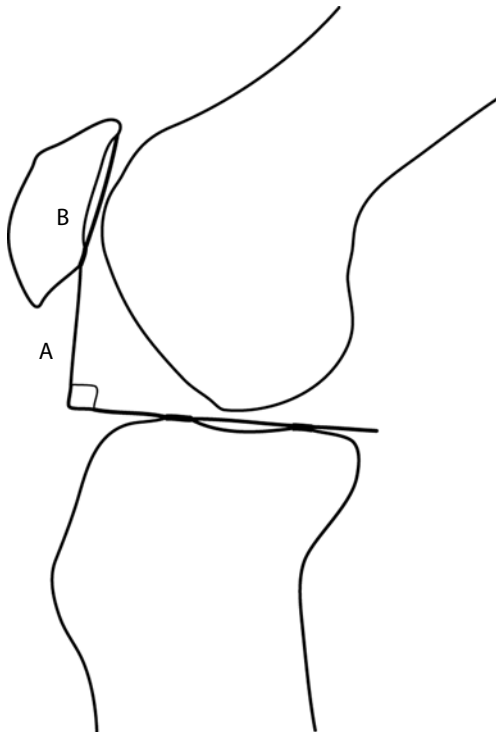
Şekil 2. Caton-Deschamps indeksi. Patella eklem yüzeyi alt kenarı ile tibia anterosuperiyör köşesi arası mesafe (ET)/Patella eklem yüzeyi uzunluğu (EP).

tibianın anterosuperiyör köşesinin bazı olgularda net olmamasıdır. Bu durumda tibianın en proksimal noktası alınır ki bu de Carvalho indeksi^[5] adını alır. Bu nokta da farklılıklar gösterebilmektedir.

Ölçüm için tibia proksimalinin kullanıldığı bir diğer indeks Blackburne-Peel indeksidir.^[4] Patella eklem yüzeyi alt kutbundan tibia platosudan öne uzatılan çizgiye dikey mesafenin (A) patellanın eklem yüzeyi uzunluğuna (B) oranı normalde 0.8'dir (Şekil 3). Patella bajada oran 0.5'in altında, patella altada 1.0'in üzerindedir. Bu yöntemin başlıca dezavantajı plato boyunca çizilen çizginin doğal olarak tibia eğimine bağlı olmasıdır. Eğim fazla ise ölçümde patella alta ortaya çıkmayacaktır.

En iyisi birkaç indeks birlikte kullanmaktır. İndekslerin sadece birinde patella alta veya baja görülüyorsa muhtemelen anatomik bir varyasyon söz konusudur. Yetersizlikler son yıllarda yeni ara-yışlara yol açmıştır. Biedert ve Albrecht'in^[6] sagittal manyetik rezonans görüntüleme (MRG) kesitinde tanımladıkları patellofemoral indeks buna bir örnektir.

Kesin olmamakla birlikte, poliklinik şartlarında ölçüm yapmaksızın patellanın yüksekliği hakkında fikir veren iki radyolojik bulgudan da söz etmekte



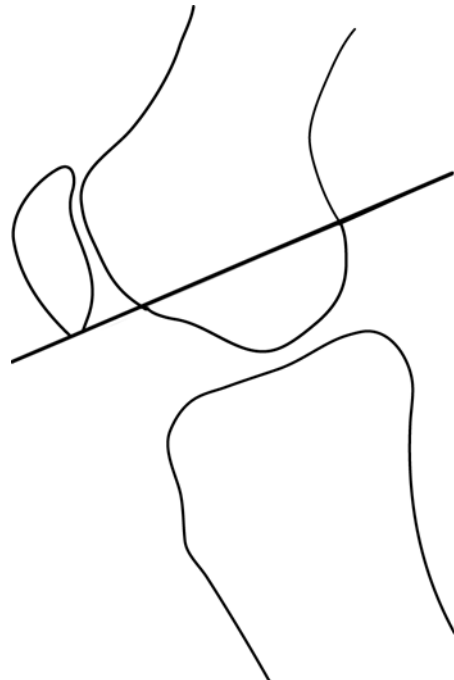
Şekil 3. Blackburne-Peel indeksi. Patella eklem yüzeyi alt kutbundan tibia platosundan öne uzatılan çizgiye dikey mesafenin (A) patellanın eklem yüzeyi uzunluğuna (B) oranı.

yarar vardır. Otuz derece fleksiyonda çekilen yan grafide Blumensaat çizgisi (interkondiler çentiğin tavanını belirleyen sklerotik çizgi) öne doğru uzatıldığında patella alt kutbundan geçmelidir (Şekil 4).^[7] Rutin bir grafi olmamakla birlikte, 90 derece fleksiyonda çekilen yan grafide femur ön korteksi boyunca çizilen çizgi öne uzatıldığında patellanın üst kutbundan geçmelidir (Şekil 5).^[8]

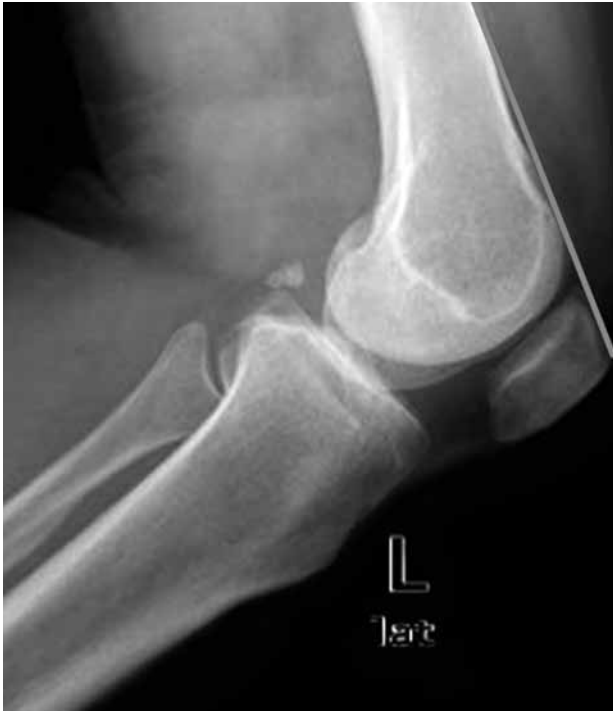Yan grafide doğal olarak ilk göze çarpan görüntülerden biri patellanın morfolojisidir. Grelsamer ve ark.^[9] sagittal planda üç farklı patella şekli belirleyerek alt kutbu normalden uzun (tip II) ve kısa (tip III) olan olgularda patellofemoral ağrının daha fazla olduğunu gözlemlemişlerdir (Şekil 6).

Tam yan grafide (femur kondilleri arka sınırları üst üste olmalıdır) patellar eğim (tilt) de anlaşılabilir (Şekil 7).^[10,11] Dizin 0-30 derece fleksiyonunda ve ayakta çekilebilen bu grafide tip I normal işaret eder (lateral faset orta çıkıntının önündedir, iki ayrı çizgi oluştururlar). Tip II'de (hafif eğim) lateral faset ve orta çıkıntı aynı düzlemde olduğu için biraz kalın tek çizgi görülür. Tip III'de ileri eğim vardır; lateral faset çizgisi orta çıkıntının arkasındadır ve böylece konveks bir kenar ile birlikte patella ön-arka uzunluğu artmış görülür.

Dizin yan grafisinden trokleanın derinliği ve morfolojisi ile ilgili önemli bulgular da elde edilir.

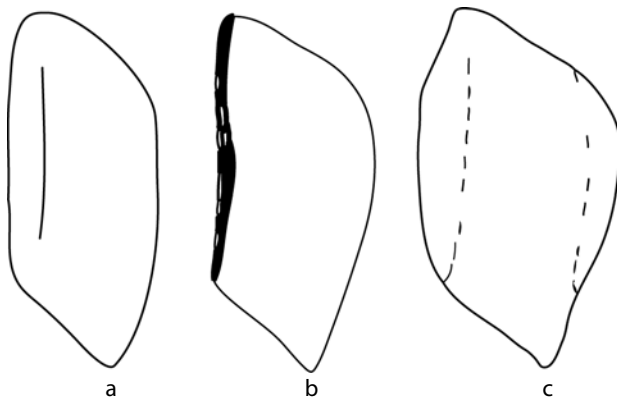


Şekil 4. Otuz derece fleksiyonda Blumensaat çizgisi öne uzatıldığında patella alt kutbundan geçmelidir.

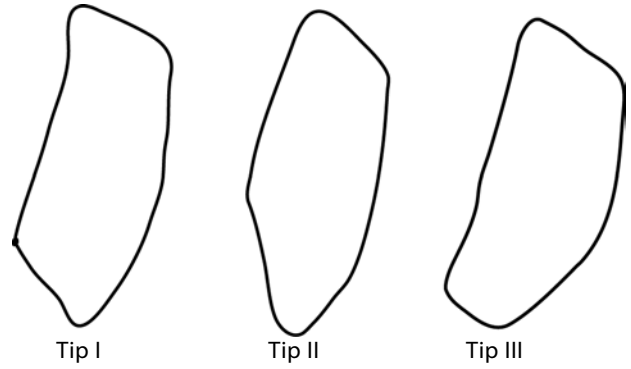


Şekil 5. Doksan derece fleksiyonda femur ön korteksi boyunca öne uzatılan çizgi patella üst kutbundan geçmelidir.

Buna ilk dikkat çeken 1987 yılında Henri Dejour olmuştur.^[12] Blumensaat çizgisini yukarı doğru izleyen sklerotik çizgi troklear oluk çizgisidir ve normalde kondil çizgisinin arkasında kalır, onu kesmez (Şekil 8). Yukarıya doğru ilerlemeden önde keserse Henri Dejour'un tanımladığı çaprazlama (kesişme) belirtisi pozitif olur ki trokleanın sığ veya düz olduğunu gösterir. Daha sonra Dejour ve Le Coultre^[13] supratroklear çıkıntı ve çift kontör gibi yeni bulgular ekleyerek yan grafiye göre dört tip troklea displazisi tanımlamışlardır (Şekil 9). Objektif patella çıkığı



Şekil 7. Yan grafiye patellar eğimin değerlendirilmesi. a. Tip I (normal); b. Tip II (hafif eğim); c. Tip III (ileri eğim).



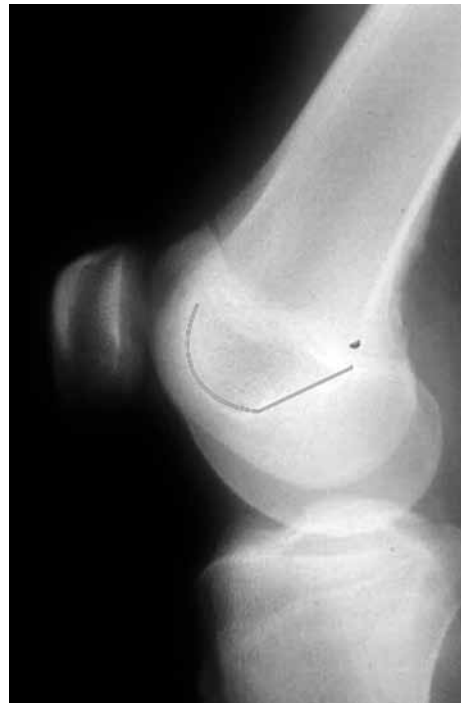Şekil 6. Yan grafiye patella morfolojisi. Tip I: Normal, tip II: Uzun alt kutup, tip III: Kısa alt kutup.

olgularında tip A %54, tip B %17, tip C %9 ve tip D %11 oranında bulunmuştur.

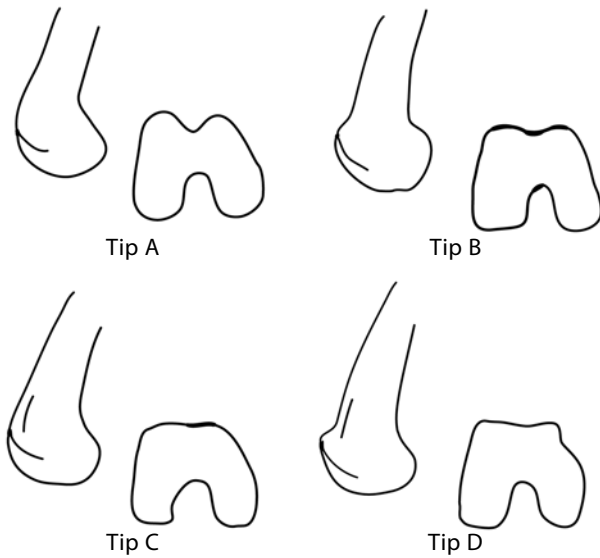
Dizin yan grafiye ek olarak ekstansör sistem osteokondrozları, travmatik lezyonları, patellofemoral eklemin bazı osteokondral lezyonları ve artrozu ile ilgili bulgular da verir.

AKSİYEL GRAFİ

Aksiyel grafiye patellofemoral görüntülemenin temel grafiye olup dizin farklı fleksiyon derecelerinde ve röntgen kasetinin farklı pozisyonlarında tanımlanmıştır. Bunların içinde en çok kullanılan diz



Şekil 8. Normal diz yan grafiyinde troklear oluk çizgisi.



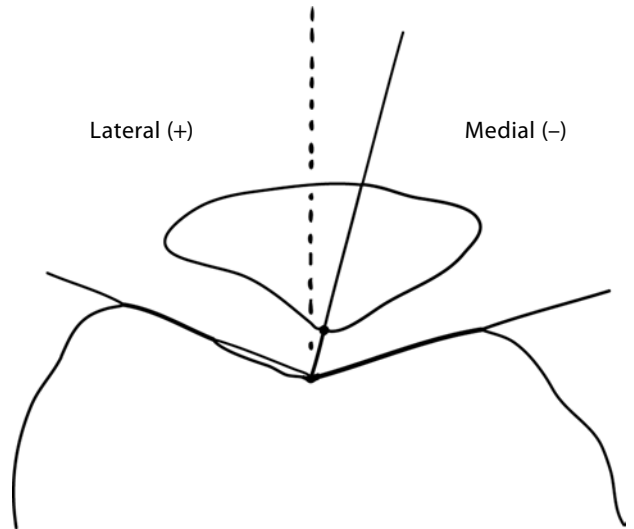
Şekil 9. Troklea displazisi. Tip A: Çaprazlama belirtisi; Tip B: Çaprazlama belirtisi ve supratroklear çıkıntı; Tip C: Çaprazlama belirtisi ve çift kontör; Tip D: Çaprazlama belirtisi, supratroklear çıkıntı ve çift kontör.

fleksiyon dereceleri 45,^[14] 30^[7] ve 20'dir.^[15] Merchant ve ark.nın^[14] yönteminde diz 45 derece fleksiyonda ve kaset dizin 30 cm distalinde iken ışın yukarıdan ayağa doğru yatay 30 derece açı ile gelir; ışın kasete 90 derece açıdadır. Yazarlar bu şekilde elde edilen grafide iki açı tanımlamışlardır:

Sulkus açısı: Trokleanın en derin noktasını medial ve lateral kondillerin en yüksek noktalarına birleştiren iki çizginin oluşturduğu açıdır (Şekil 10). Dizin 30-45 derece fleksiyonunda çekilen aksiyel grafilerde sulkus açısı yaklaşık 140 derecedir.^[7,14] Açının artması trokleanın sığlaşması anlamına gelir ki bu, patellofemoral instabilite yaratan ana patolojilerden biridir. Ciddi troklea displazisinde troklea yassı, hatta konveks olabilir.

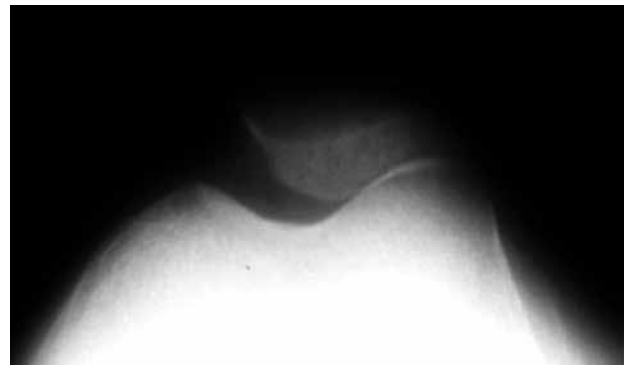
Uyum açısı: Patellanın medial-lateral pozisyonunu belirtir. Sulkus açısının açı ortayı çizilir. Trokleanın en derin noktası ile patella orta çıkıntısının en alt (arka) noktasını birleştiren çizgi ile açı ortay çizgisi arasındaki açıdır (Şekil 10). Açı lateralde ise pozitif, medialde ise negatif değerdir. Merchant'ın da sonradan kabul ettiği üzere, Aglietti ve Insall^[16] bu açının normal değerini -8 ± 6 derece olarak bulmuştur.

Laurin ve ark.^[15] patellofemoral ilişkiyi daha ekstansiyona yakın derecede değerlendirmek için 20 derece fleksiyonda kendi yöntemlerini tanımlamışlardır. Bu derecede aksiyel grafi daha zordur ancak hafif dizilim bozukluğunu ortaya çıkarmak için daha değerlidir. Yazarlar normalde patellaların %97'sinin 20 derece fleksiyonda trokleada santralize olduğunu belirterek, 30-45 derece fleksiyonda




Şekil 10. Sulkus ve uyum açıları.

çekilen aksiyel grafilerde bazı dizilim bozukluğu olgularının düzelerek gözden kaçabileceğine dikkat çekmişlerdir. Laurin yöntemi teknik güçlüğü nedeniyle yaygınlaşmamıştır. Patellanın medial-lateral pozisyonu ve aşağıda söz edeceğimiz eğimi saptamak amacıyla diz olgularında rutin istenen aksiyel grafinin Merchant yöntemiyle, ancak dizin 30 derece fleksiyonunda çekilmesi en yaygın uygulama gibi görünmektedir. Otuz derece ve altında çekilen aksiyel grafide trokleanın medial faseti laterale göre daha küçük ($1/3$ ve $2/3$ oranı) görülür (Şekil 11); medial ve lateral troklea fasetleri eşit büyüklükte görülüyor ise grafi 90 derece fleksiyona yakın derecede çekilmiştir ve doğru bilgi vermeyecektir^[12] Malghem ve Maldague'in^[17] patellanın yarı çıkığını (subluxation) ortaya çıkarmak için önerdikleri diz 30 derece fleksiyonda ve dış rotasyonda çekilen grafileri de yaygın kullanım alanı bulmamıştır.




Şekil 11. Tekniğine uygun olarak 30 derece veya daha az fleksiyonda çekilen aksiyel grafide medial kondil daha küçük görülür.



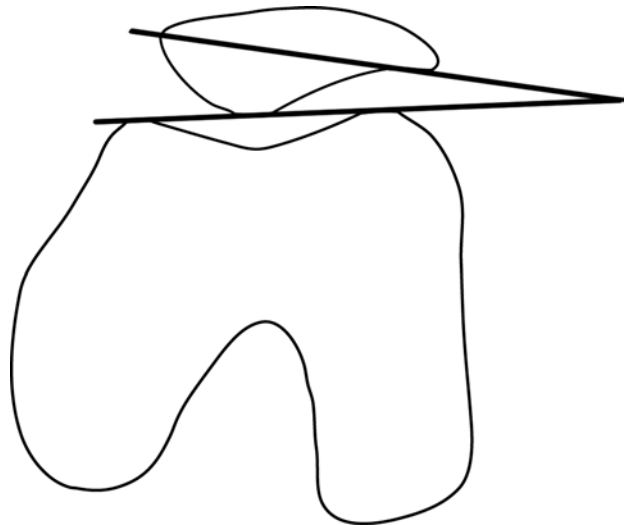
Şekil 12. Lateral patellofemoral açı.

Patellar eğim: Laurin ve ark.nın^[15] tanımladıkları yöntem günümüzde de sık kullanılmaktadır. Patella lateral fasetine teğet çizilen çizgi ile femur kondillerinin en üst noktalarını birleştiren çizgi arasındaki açı lateral patellofemoral açıdır (Şekil 12). Bu, normalde açıklığı laterale bakan bir açıdır. İki çizgi paralel ise veya açının açıklığı mediale bakarsa patellar eğim vardır. Sasaki ve Yagi'nin^[18] BT'de tanımladıkları açı patellanın medial ve lateral köşelerini birleştiren çizgi ile yine femur kondillerinin en üst noktalarını birleştiren çizgi arasındadır (Şekil 13). Bu grup hastalarda değişen derecelerde troklea displazisi olabileceği için kondillerin ön noktalarını referans almak uygun değildir. Schutzer ve ark.^[19] da eğim ölçümünde lateral patella fasetine teğet çizilen çizgiyi, femur ölçümünde ise kondillerin en arka noktalarını birleştiren çizgiyi kullanmışlardır (Şekil 14). Tanımladıkları gibi arka femur kondillerinin referans olarak kullanılması ancak BT'de mümkündür. Bu ölçümde normal eğim açısı 7 derecenin üzerindedir.

Wiberg^[20] aksiyel plandaki görüntüsüne göre üç tip patella tanımlamıştır (Şekil 15): tip I'de patella medial ve lateral fasetleri konkav olup boyutları eşittir. Tip II'de medial faset daha küçük olup düz veya konkavidir. Tip III'de medial faset neredeyse yoktur ve lateral fasete dik açıdadır. Objektif patella çıkığında en sık görülen tip II'dir; ileri patellofemoral displazide patella genellikle tip III'dür.^[12]



Şekil 14. Schutzer ve ark.nın^[19] bilgisayarlı tomografide tanımladıkları eğim açısı.



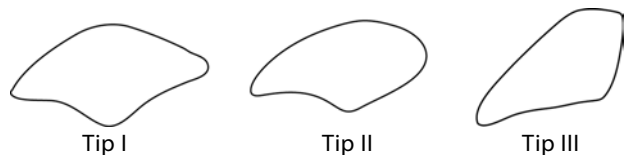
Şekil 13. Sasaki ve Yagi'nin^[18] bilgisayarlı tomografide tanımladıkları eğim açısı.

Aksiyel grafiler patellofemoral instabilite ve dizilim bozukluğu ile ilgili açı ve indeks ölçümleri dışında patellofemoral artroz, bazı osteokondral lezyonlar, multipartit patella, travmatik lezyonlar, patellanın dorsal defekti (Şekil 16) ve benzeri litik lezyonları da gösterir.

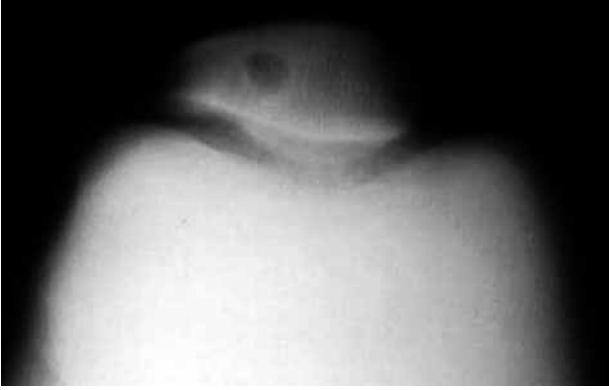Şu ana kadar yazıda söz edilen troklea displazisi, patellar eğim ve patella alta Dejour^[21] tarafından tanımlanan dört majör objektif patellar instabilite kriterlerinin üçünü oluşturur.

Laprade ve Culham^[22] kuadriseps kontraksiyonlu ve kontraksiyonsuz olarak çektikleri lateral ve 35 derece fleksiyonda aksiyel grafilerden sonra, patellanın eğimi, lateral yer değiştirmesi, yüksekliği ve sulcus açısının patellofemoral ağrı sendromunda etyolojik bir faktör olmadığını belirlemişlerdir. Tek bir statik açıda yapılan ölçümlerin yetersizliğine dikkat çekerek üç boyutlu dinamik tekniklere gereksinim olduğunu ileri sürmüşlerdir.

Klasik radyografik tekniklerden sonra daha yakın tarihlerde Tietge^[23] aksiyel patellofemoral stres grafilerini tanımlamıştır. Asemptomatik dizin patellasının mediale veya laterale yer değiştirmesine göre 4 mm veya daha fazla artmış bir yer değiştirme patellar instabiliteyi gösterir.



Şekil 15. Wiberg'in^[20] aksiyel grafide tanımladığı patella tipleri.

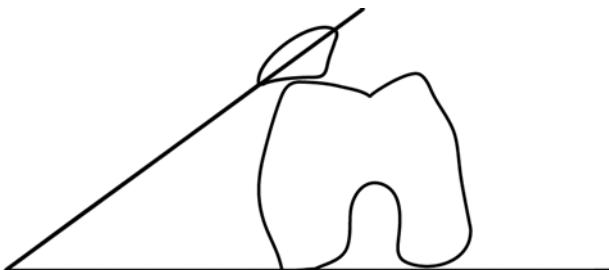

Şekil 16. Patellanın dorsal defekti.

BİLGİSAYARLI TOMOGRAFI

Bilgisayarlı tomografi kesitlerinde ölçülen temel açılar aksiyel grafilerde ölçülen açılardır: sulkus açısı, uyum açısı, lateral patellofemoral açı, patellar eğim açısı. Bu açıları ölçmek için alınan referans noktalarının daha kesin olması BT'nin bir avantajıdır. Bilgisayarlı tomografinin grafiden önemli bir üstünlüğü patellofemoral ilişkiyi dizin 0-30 derecelik pozisyonunda gösterebilmesidir. Bilgisayarlı tomografi ile dizin sadece tek pozisyonunda değil, farklı fleksiyon derecelerinde, kuadriseps kontraksiyonlu olarak da (kinematik ve dinamik) patellofemoral ilişkiyi incelemek mümkündür.^[24-29] Bilgisayarlı tomografinin bir diğer önemli yararı, grafi ile ölçümü zor olan tibial tüberkül yerleşim yerlerini ölçme olanağı vermesidir.^[30]

Tam fikir birliği olmasa da pek çok çalışmada belirtildiği üzere tam ekstansiyonda normal dizlerin çoğunda patella lateralizedir.^[24-28] Ekstansiyonda uyum açısı +39 derece kadar yüksek bile olabilmektedir.^[28] Schutzer ve ark.^[26] aksini savunsalar da 10 derece fleksiyonda bile patella çok daha lateraldedir.^[28] Kujala ve ark.nın^[25] belirttiği gibi normal dizlerde 30 derecenin altında tam bir patellofemoral uyum yoktur. Uyum açısı her fleksiyon derecesinde farklıdır, o nedenle daha önce söz ettiğimiz klasik grafik ölçüm değerleri de gözden geçirilmelidir. Trokleanın



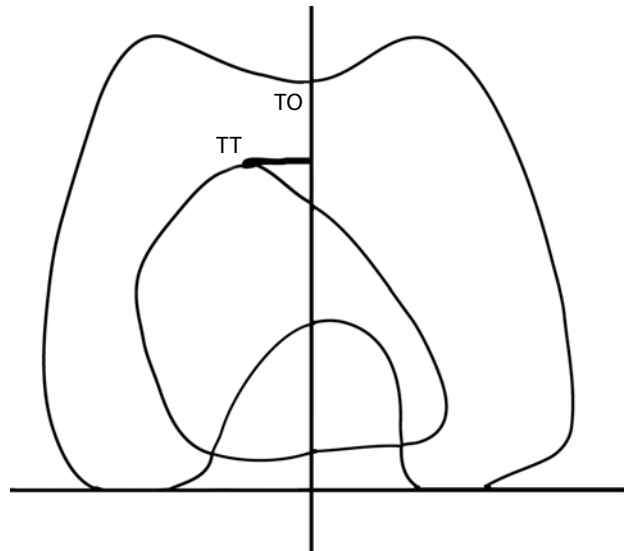
Şekil 17. Dejour'un patellar eğim açısı.^[30]

en derin yerinden alınan BT kesitinde sulkus açısının 145 derecenin üzerinde olması troklea displazisini gösterir.^[13]

Schutzer ve ark.nın^[19] ölçüm yöntemiyle diz 15 derece fleksiyonda iken patellar eğim 7 derecenin üzerindedir. Çalışmamızda aynı yöntemle eğim açısı 0-60 derece fleksiyon aralığında benzer olup 15-17 derecede sabit bulunmuştur.^[28] Pratik olarak açığı oluşturan iki referans çizgi medialde birleşmeyip paralel olursa veya mediale doğru açılırsa patellar eğim vardır. Dejour'un ölçüm yöntemiyle femur arka kondillerini birleştiren çizgi ile patellanın medial ve lateral köşelerini birleştiren çizgi arasındaki açı 20 dereceden fazla ise patellar eğim söz konusudur (Şekil 17).^[30]

İlk olarak Goutallier ve Bernageau'nun aksiyel grafide tanımladıkları tibial tüberkül-troklear oluk (TT-TO) mesafesi 1987'de Dejour ve ark. tarafından BT ile daha net ölçülmeye başlanmıştır.^[30] Bunun için diz ekstansiyonda iken troklea ve tibial tüberkülün proksimal kısımlarından iki BT kesiti gerekir (Şekil 18). Kesitler üst üste konarak troklear oluğun en derin noktasından femur kondillerinin arka kısımlarını birleştiren yatay çizgiye dik bir çizgi çizilir. Tibial tüberkül ile bu çizgi arası uzunluk TT-TO mesafesidir. Objektif patellar instabilitede, yani en az bir patella çıkığı geçirmiş kişilerde mesafenin 20 mm'nin üzerinde olması tüberkülün lateralizasyonunu gösterir.^[30]

Direkt grafiler ve BT ile yapılan ölçümler MRG ile de yapılabilir. Manyetik rezonans görüntüleme ayrıca kırıkta da göstermede ve ayırıcı tanıda da yararlıdır; zamanla BT'nin yerini alması beklenir.



Şekil 18. Tibial tüberkül-troklear oluk (TT-TO) mesafesi.

KAYNAKLAR

1. Lombardo SJ, Bradley JP. Arthroscopic diagnosis and treatment of patellofemoral disorders. In: Scott WN, editor. Arthroscopy of the knee: Diagnosis and treatment. Philadelphia: Saunders; 1990. p. 155-73.
2. Insall J, Salvati E. Patella position in the normal knee joint. Radiology 1971;101:101-4.
3. Caton J, Deschamps G, Chambat P, Lerat JL, Dejour H. Patella infera. Apropos of 128 cases. Rev Chir Orthop Reparatrice Appar Mot 1982;68:317-25. [Abstract]
4. Blackburne JS, Peel TE. A new method of measuring patellar height. J Bone Joint Surg [Br] 1977;59:241-2.
5. de Carvalho A, Holst Andersen A, Topp S, Jurik AG. A method for assessing the height of the patella. Int Orthop 1985;9:195-7.
6. Biedert RM, Albrecht S. The patellochlear index: a new index for assessing patellar height. Knee Surg Sports Traumatol Arthrosc 2006;14:707-12.
7. Grelsamer RP, Newton PM. Patellofemoral imaging. Sports Med Arthrosc Rev 1994;2:226-36.
8. Labelle H, Laurin CA. Radiological investigation of normal knee joint. J Bone Joint Surg [Br] 1975;57:530-7.
9. Grelsamer RP, Proctor CS, Bazos AN. Evaluation of patellar shape in the sagittal plane. A clinical analysis. Am J Sports Med 1994;22:61-6.
10. Malgouyres B, Malgouyres J. Interet du profil du genou dans le depistage des instabilites rotuliennes. Radiol J CEPUR 1989;9:3-14.
11. Murray TF, Dupont JY, Fulkerson JP. Axial and lateral radiographs in evaluating patellofemoral malalignment. Am J Sports Med 1999;27:580-4.
12. Dejour D, Saggin PR, Meyer X, Tavernier T. Standard X-ray examination: patellofemoral disorders. In Zaffagnini S, Dejour D, Arendt EA, editors. Patellofemoral pain, instability, and arthritis. Berlin Heidelberg: Springer-Verlag; 2010. p. 51-9.
13. Dejour D, Le Coultre B. Osteotomies in patello-femoral instabilities. Sports Med Arthrosc 2007;15:39-46.
14. Merchant AC, Mercer RL, Jacobsen RH, Cool CR. Roentgenographic analysis of patellofemoral congruence. J Bone Joint Surg [Am] 1974;56:1391-6.
15. Laurin CA, Dussault R, Levesque HP. The tangential x-ray investigation of the patellofemoral joint: x-ray technique, diagnostic criteria and their interpretation. Clin Orthop Relat Res 1979;144:16-26.
16. Aglietti P, Insall JN, Cerulli G. Patellar pain and incongruence. I: Measurements of incongruence. Clin Orthop Relat Res 1983;176:217-24.
17. Malgouyres J, Malgouyres B. Patellofemoral joint: 30 degrees axial radiograph with lateral rotation of the leg. Radiology 1989;170:566-7.
18. Sasaki T, Yagi T. Subluxation of the patella. Investigation by computerized tomography. Int Orthop 1986;10:115-20.
19. Schutzer SF, Ramsby GR, Fulkerson JP. Computed tomographic classification of patellofemoral pain patients. Orthop Clin North Am 1986;17:235-48.
20. Wiberg G. Roentgenographic and anatomic studies on the femoropatellar joint. Acta Orthop Scand 1941;12:319-410.
21. Dejour H, Walch G, Nove-Josserand L, Guier C. Factors of patellar instability: an anatomic radiographic study. Knee Surg Sports Traumatol Arthrosc 1994;2:19-26.
22. Laprade J, Culham E. Radiographic measures in subjects who are asymptomatic and subjects with patellofemoral pain syndrome. Clin Orthop Relat Res 2003;414:172-82.
23. Tietge R. Stress radiographs in the diagnosis of patellofemoral instability. In Zaffagnini S, Dejour D, Arendt EA, editors. Patellofemoral pain, instability, and arthritis. Berlin Heidelberg: Springer-Verlag; 2010. p. 69-72.
24. Delgado-Martins H. A study of the position of the patella using computerised tomography. J Bone Joint Surg [Br] 1979;61:443-4.
25. Kujala UM, Osterman K, Kormanen M, Komu M, Schlenzka D. Patellar motion analyzed by magnetic resonance imaging. Acta Orthop Scand 1989;60:13-6.
26. Schutzer SF, Ramsby GR, Fulkerson JP. The evaluation of patellofemoral pain using computerized tomography. A preliminary study. Clin Orthop Relat Res 1986;204:286-93.
27. Shellock FG, Mink JH, Deutsch AL, Fox JM. Patellar tracking abnormalities: clinical experience with kinematic MR imaging in 130 patients. Radiology 1989;172:799-804.
28. Pinar H, Akseki D, Genç I, Karaoğlan O. Kinematic and dynamic axial computerized tomography of the normal patellofemoral joint. Knee Surg Sports Traumatol Arthrosc 1994;2:27-30.
29. Pinar H, Akseki D, Karaoğlan O, Genç I. Kinematic and dynamic axial computed tomography of the patellofemoral joint in patients with anterior knee pain. Knee Surg Sports Traumatol Arthrosc 1994;2:170-3.
30. Saggin PR, Dejour D, Meyer X, Tavernier T. Computed tomography and arthro-CT scan in patellofemoral disorders. In Zaffagnini S, Dejour D, Arendt EA, editors. Patellofemoral pain, instability, and arthritis. Berlin Heidelberg: Springer-Verlag; 2010. p. 73-8.