



Gelişimsel kalça displazisinde ultrasonografik inceleme

Ultrasonographic evaluation in developmental dysplasia of the hip

Mehmet Müfit Orak¹, Tolga Onay²

¹Fatih Sultan Mehmet Eğitim ve Araştırma Hastanesi, Ortopedi ve Travmatoloji Kliniği

²Marmara Üniversitesi Pendik Eğitim ve Araştırma Hastanesi, Ortopedi ve Travmatoloji Kliniği

Gelişimsel kalça displazisi (GKD), çocukluk çağının en sık rastlanan kas-iskelet sistemi anomalisidir. Tedavisiz bırakıldığında kalıcı sakatlık ve deformitelere yol açar. Doğumda basit bir asetabular yetmezlik iken, patoloji ilerleyerek kalça luksasyonuna neden olabilmektedir. Fizik muayene bulgusu tespit edilemeyen erken aşamada tanının konması tedavinin başarısını belirleyen en önemli etmendir. Barlow ve Ortolani testlerinin özgünlüğü yüksek olmak birlikte, duyarlılığı düşüktür. Yenidoğan döneminde kalçanın kemik anatomisi yeterince gelişmemiştir. Bundan ötürü konvansiyonel radyolojik görüntüleme yetersiz kalmaktadır. Graf tarafından geliştirilen kalça ultrasonografi tekniği ile kalça kırık ve yumuşak doku anatomisi direkt olarak görülmektedir. Bu metot, son 30 yıl içerisinde geniş kabul görmüş olup GKD erken tanısında en önemli yöntem haline gelmiştir. Kalça ultrasonografisinin yaygın kullanımıyla birlikte, cerrahi prosedürlere olan gereksinim belirgin ölçüde azalmıştır. Kalça ultrasonografisinin doğru uygulanması ve yorumlanması ile geç dönem GKD komplikasyonları azaltılabilir.

Anahtar sözcükler: kalça displazisi, gelişimsel; ultrasonografi; Graf metodu

Developmental dysplasia of the hip (DDH) is the most common skeletal dysplasia of childhood. If left untreated, it can lead to permanent deformities and disabilities. While it was a simple acetabular deficiency at birth, the pathology may progress and lead to hip dislocation. At stages in which any physical examination finding cannot be assigned, early diagnosis is the most important factor which determined the success of the treatment. Barlow and Ortolani maneuvers have high specificity, while their sensitivity is low. The development of osseous anatomy of the hip is not mature enough in newborn period. Therefore conventional radiological imaging proves insufficient. The cartilagenous and soft tissue anatomy of the hip can be visualized directly with ultrasonographic hip imaging technique, which was developed by Graf. This method has gained widespread acceptance in the last 30 years and has become the most important diagnostic tool for early diagnosis of DDH. The need for surgical procedures decreased significantly with the widespread use of hip ultrasonography. Late term DDH complications may be reduced by the right application and interpretation of the hip ultrasonography.

Key words: dysplasia of hip, developmental; ultrasonography; Graf's method

GİRİŞ

Gelişimsel kalça displazisi (GKD), çocukluk çağının en sık görülen kas iskelet sistemi anomalisidir;^[1] eğer saptanamaz ve tedavisiz bırakılırsa, hastada kalıcı deformitelere ve artroza yol açabilir; ayrıca, iş gücü kaybına ve hastanın yaşam kalitesinin düşmesine neden olur.^[2] Kalça osteoartritleri %5–10 oranında GKD nedeniyledir.^[3] Çimentosuz total kalça protezlerinin %9,1'inin, çimentolu total kalça protezlerinin %5,2'sinin kalça displazisi veya çıkığı nedeniyle yapıldığı gösterilmiştir.^[4]

Tedavinin başarısını belirleyen en önemli etmen, tanının erken konmasıdır. Yaşamın ilk aylarında tedavi edilmesi durumunda sekelsiz iyileşmesi mümkün iken, geç kalınmış olgularda tedavide ciddi zorluklarla karşılaşılır ve sekeller kalır.^[2]

GKD erken tanısında yıllar boyunca öncelikli tarama metodu olarak Barlow ve Ortolani testleri kullanılmıştır. Ancak günümüzdeki çalışmalar bu testlerin GKD'yi saptamada yetersiz kaldığını göstermiştir. Barlow ve Ortolani testlerinin özgünlüğü yüksek (>99%) olmasına rağmen, duyarlılığı düşük (60%) olarak bulunmuştur.^[5,6]

- İletişim adresi: Dr. Mehmet Müfit Orak, Fatih Sultan Mehmet Eğitim ve Araştırma Hastanesi, Ortopedi ve Travmatoloji Kliniği, E5 Karayolu Üzeri İçerenköy, Ataşehir, İstanbul Tel: 0216 - 578 30 00 e-posta: mehmetmufitorak@yahoo.com
- Geliş tarihi: 3 Eylül 2014 Kabul tarihi: 3 Eylül 2014

Anteroposterior radyografiler altı aydan büyük bebeklerde tanı için önceliklidir.^[7] Ancak, femur başı epifizinin 4–6 aydan önce ossifiye olmaması nedeniyle, konvansiyonel radyografilerin ilk altı aylık dönemde tanısal amaçlı kullanılması yetersiz kalabilir.

GKD erken tanısında kalça ultrasonografisi (US) Graf tarafından geliştirilmiş olup, ilerleyen yıllar içerisinde geniş kabul görerek pekçok ülkede GKD taramasında kullanılmaya başlanmıştır.^[8] Günümüzde GKD tanısında ve takibinde US en sık kullanılan radyolojik yöntem olup, erken dönemde fizik muayene ve konvansiyonel radyografi ile saptanamayan displaziler US ile saptanır hale gelmiştir.^[9–13]

Kalça US'si 0–6 aylık bebeklere yapılır. Büyüyen bebekte kalça epifiz çekirdeğinin kalsifiye olması ile asetabulumun en derin noktasının görüntülenmesi zorlaşır. Bunun sonucunda, kalça US'si altıncı aydan sonra etkinliğini kaybeder. En ideal US zamanı ise 4–6 hafta olarak bildirilmiştir.^[13] Bunun nedeni olarak ise, başlangıçta immatür olan kalçaların %90'nın yaşamın ilk altı haftasında spontan olarak matüritesine ulaşması gösterilmiştir.^[14]

Kalça ultrasonografisi teknikleri

Kalça ultrasonografisinin GKD tanısı amacıyla yaygın kullanımıyla birlikte, Graf'ın geliştirmiş olduğundan farklı teknikler de ortaya konmuştur.^[8,15–19] Bu yöntemler görünüme, görüntünün planına (aksiyel, koronal veya sagittal) ve görüntülemenin yönüne (anterior, lateral, inferior) göre farklılık gösterir. Bu yöntemlerin bir diğer farkı da değerlendirmenin kalça morfolojisi veya kalça stabilitesine odaklanmasıdır.

Graf'ın tekniği kuşkusuz en yaygın yöntem olup, pekçok ülkede sıklıkla kabul görüp uygulanmaktadır.^[8] Statik bir yöntem olan bu teknikte, lineer prob ile elde edilen lateral koronal görüntüler ile asetabulum morfolojisi değerlendirilir. Graf, tekniğinin belli kalıplar içinde uygulanması gerektiğini, referans noktalar doğru bir şekilde elde edildiğinde tekniğin kişiden bağımsız olduğunu, görüntülerin kişiler tarafından farklı yorumlanamayacağını ve oldukça güvenilir olduğunu savunmaktadır.^[13]

1984 yılında Harcke tarafından tanımlanan teknikte ise, bebek supin veya lateral dekübit pozisyonundayken, yine lineer prob ile lateral olarak görüntüleme yapılır.^[15] Bu, femur başının istirahat durumunda ve Barlow-Ortolani manevraları gibi provokasyon testleri ile stres altındaki pozisyonunu değerlendiren, herhangi bir ölçüm yapılmayan dinamik bir yöntemdir. Bu yöntem subjektif olup, yorumlamada farklılıklar olabileceği unutulmamalıdır.

Saies, Harcke'nin tekniğine femur başı dislokasyonunun ölçümünü ekleyerek modifiye etmiştir.^[16] Bebek supin pozisyonda ve kalça fleksiyonda iken, kalçanın transvers lateral görüntüsü elde edilir. Barlow manevrasına benzer şekilde arkaya doğru baskı uygulanarak femur başı posteriora deplase edilmeye çalışılırken görüntü elde edilir. Bu yöntemin uygulanabilmesi için iki kişiye ihtiyaç vardır.

Tersejen yönteminde, bebek supin pozisyonda iken, lineer veya oval prob ile lateral yaklaşımla, frontal ve transvers planlarda statik ve dinamik görüntü elde edilir.^[17] Bu teknikte, femur başının örtünümü sayısal olarak değerlendirilir. Buna göre, başın örtünümü kızlarda %55, erkeklerde ise %57 olarak bulunmuştur.

Suzuki ve arkadaşları ise, her iki kalçanın lineer prob ile simultan olarak anterior aksiyel görüntülerini elde ettikleri başka bir teknik tanımlamışlardır.^[18] Bu yöntemle, kalçanın lateral deplasmanını saptayabildiklerini belirtmişlerdir. Bebekler supin pozisyonda, kalçalar ekstansiyon ve fleksiyon-abduksiyon pozisyonunda iken değerlendirilir.

Rosendhal ise, Graf'ın yöntemini modifiye Barlow manevrası ile tamamlamıştır^[19] ve kalça morfolojisi ve kalça stabilitesini ayrı ayrı değerlendirmektedir. Standart koronal planda α açısı ile morfolojiye bakarken, Barlow ile stres vererek stabiliteyi değerlendirmiştir.

Biz teknik olarak ülkemizde de geniş kabul gören Graf metodunu ayrıntılı inceleyeceğiz.

GRAF US UYGULAMA TEKNİĞİ (20)

Gereç ve ortam

Kalça US uygulaması için, US cihazının yanında, çocuğun lateral dekübit pozisyonunda yatmasını sağlayan muayene masasına gereksinim vardır (Şekil 1). Bu masa bebeği tam lateral pozisyonda tutmalıdır. Tam lateral yatan bebeğin kalçasından koronal kesit görüntü alabilmek için probun eğim yapmaması gereklidir. Bu amaçla prob tutucu kullanılması uygundur (Şekil 1). Bebeğin huzursuz olmaması için ortamın uygun ısıda ve sessiz olması, bebeğin muayeneye hazırlanmış olması gereklidir. Bebeğin sakinleşmesi için inceleme esnasında bebeğin biberonla beslenmesi oldukça etkili bir yöntemdir. Ayrıca huzursuzlanan bebeğin emme refleksinin uyarılarak annesinin parmağını emmesi de bebeği sakinleştirmek için kullanılabilir.

Makine ayarları

İncelemeye başlamadan önce kullanılacak cihazın kılavuz kitapçığı dikkatlice okunmalı ve ayarları tecrübe edilmelidir.



Şekil 1. Kalça US masası ve prob tutucu.

US cihazının prob seçimi

Kalça incelemesi için lineer prob seçilmelidir. Eğer US cihazının yazılımında ortopedik inceleme seçimi mevcut ise tercih edilmelidir (Şekil 2).

Frekans seçimi

Seçilen frekans değeri arttıkça yüzeysel doku görüntüsü netleşir. Yenidoğan ve prematüre incelemelerinde 10 MHz seçilirken, tombul ve altı aylık bebeklerde 5 MHz tercih edilmelidir (Şekil 2).

Odak seçimi

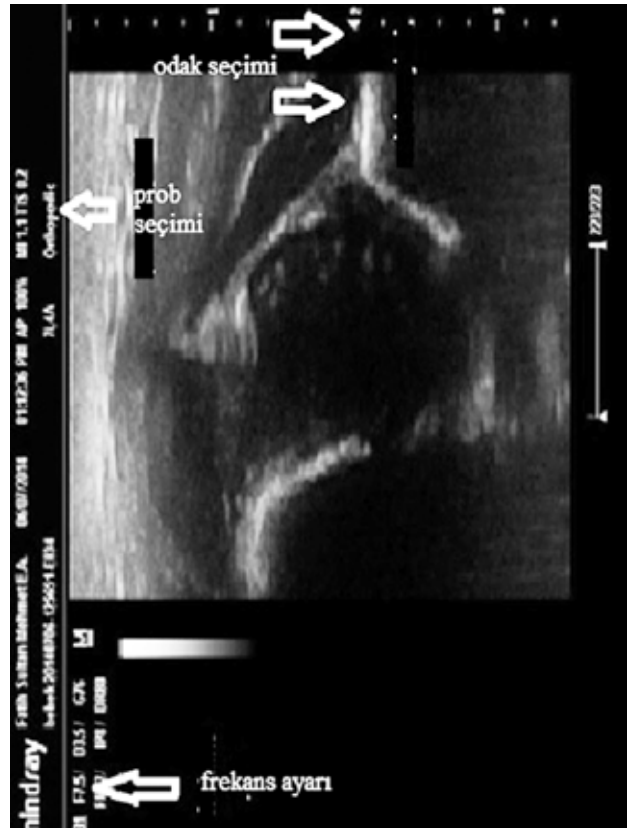Kalça sonografik incelemesinde tek odaklı inceleme tercih edilmeli ve odak seviyesi iliak kanat ekojenitesi ile aynı olmalıdır (Şekil 2).

Derinlik ve kontrast seçimi

Derinlik ayarı, asetabulumun en derin noktasını görüntüleyecek en yüzeysel ayarda olmalıdır. Böylece en büyük kalça imajı elde edilmiş olur. Kontrast seçimi ise görüntüde anatomik noktaların ayrt edilmesini sağlayan oranda olmalıdır. Ayrıca ilk görüntüden baskı alınarak ekrandaki görüntünün kağıda yansması kontrol edilmelidir.

Uygulama

Bebek muayene masasına yatırıldıktan sonra ultrasonografi uygulayıcısı bir eliyle bebeğin ekstremitesini



Şekil 2. Sonografik görüntüde makine ayarlarının kontrolü.

20-30° fleksiyon, 5-10° iç rotasyonda sabitlemeli, diğer eliyle probu kullanmalıdır. Uygun görüntüyü elde ettiğinde görüntüyü dondurmak için ayakla kumanda edilen freze cihazı veya asistan yardımına ihtiyacı vardır.

Uygun pozisyonda yatan bebeğe uygun makine ayarları yapıldıktan sonra sonografik muayene başlatılabilir. Önce büyük trokanter palpe edilir ve prob yere ve bebeğin gövdesine paralel olarak büyük trokanter üzerine yerleştirilir. Prob öne arkaya ilerletilerek kalça imajı elde edilir. Tüm görüntüler sağ kalça imajı olarak elde edilmelidir. Asetabulum en derin noktası görüntülediğinde, iliak kanadın vertikal görüntüsünü yakalamak için proba rotasyon yaptırılır. Uygun görüntü elde edildiği anda görüntü durdurulur. Elde edilen görüntünün yeterli olduğuna karar verilirse yazıcıdan çıktı alınır. Bu işlem her kalça için en az iki kez tekrarlanmalıdır. Elde edilen görüntülerin açı ölçümü yapılarak sonografik muayene tamamlanır.

Dökümantasyon

Raporlama

Bebeğin kimlik bilgileri, doğum tarihi, sonografik inceleme tarihi, morfolojik tanımlama, açısal ölçüm sonuçları ve kalça tiplendirmesi ile gerekli önerileri içeren rapor düzenlenmelidir. Raporu ayrıca standart iki adet sonografik görüntü ilave edilmelidir.

Arşivleme

Hastanın demografik bilgileri, risk etmenleri ve fizik muayene bulgularını içeren kaydı arşivlenmelidir. Ayrıca yasal problemlere karşı bir adet sonografik görüntünün arşivlenmesi uygun olacaktır.

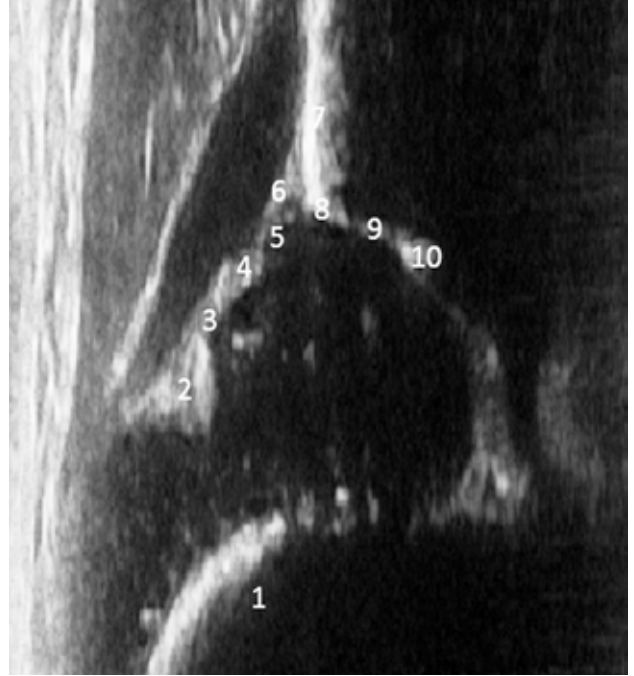
Ultrasonografik anatomi

US'nin avantajı, hayatın erken döneminde kemikleşmesi tamamlanmamış kalça ekleminde yumuşak dokuların değerlendirmesine olanak sağlamasıdır. Elde edilen US görüntüsünde kalça anatomisinin görüntülenmesi ve tanımlanması gereklidir. Uygun bir kalça US görüntüsünde, femur osteokondral bileşkesi (1), sinoviyal katlantı (2), eklem kapsülü (3), labrum (4), perikondriyal açıklık (5), perikondrium (6), iliak kanat (7), asetabular köşe (8), asetabular tavan (9) ve iliak kemiğin en derin noktası (10) görüntülenebilir (Şekil 3).

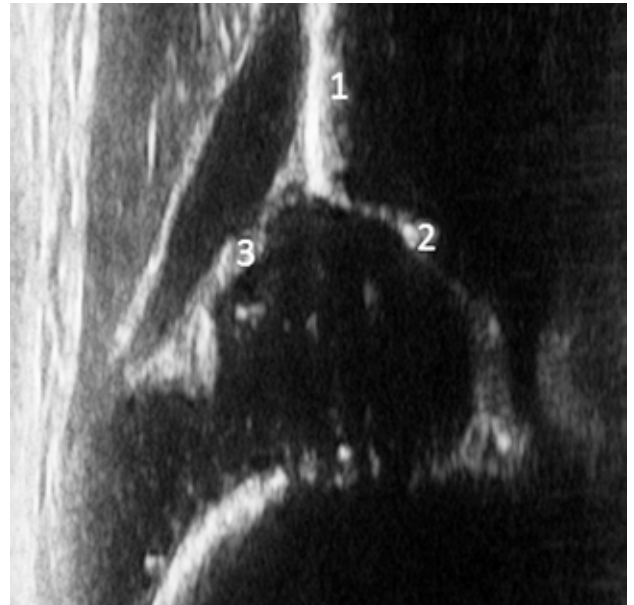STANDART PLAN

Sonografik değerlendirmeler, bu değerlendirmeleri yapan radyoloğa bağlı olarak değişiklik gösterebilir. Ancak, Graf yönteminde kalça sonografik incelenmesi nesnel değerlendirmeye imkan sağlar. Nesnel

değerlendirmenin yapılabilmesi için standart görüntüye gereksinim vardır. Anatomik yapıların tanımlanması yapılabilen US görüntüsünde; vertikal yerleşimli iliak kanat (1), asetabulumun en derin noktası (2) ve labrumun (3) olması standart plan varlığı için gereklidir (Şekil 4).



Şekil 3. Sonografik anatomi.



Şekil 4. Standart plan.

AÇISAL DEĞERLENDİRME

US görüntüsünde anatomik tanımlama yapılmış ve standart plan elde edilmiş ise (Şekil 3, 4), görüntü açısal değerlendirmeye tabi tutulur. Alfa (α) ve beta (β) açıları çizilerek kalça açısal olarak yorumlanır.

α açısı

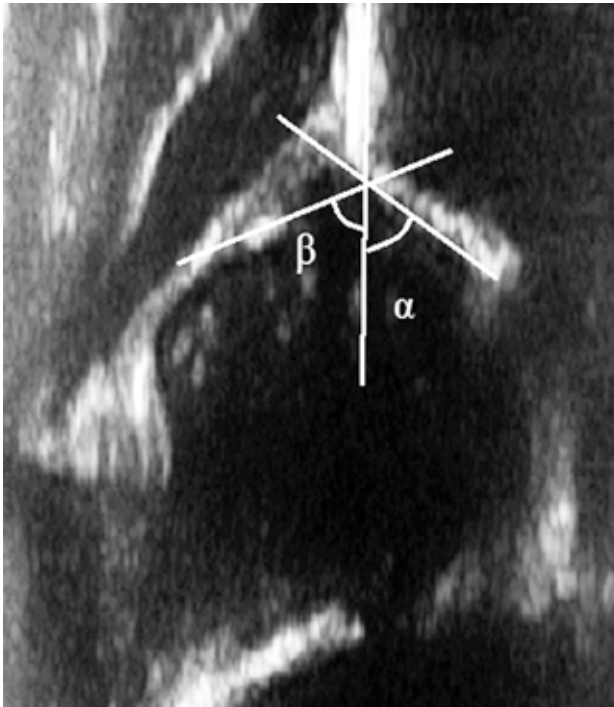
Asetabulumun en derin noktasının distal ucundan kemik köşeye çekilen teğet ile iliak kanat vertikal aksı arasındaki açıdır. Asetabulumun kemik çatısının değerlendirilmesinde kullanılır (Şekil 5).

β açısı

Labrum orta noktasından asetabular köşeye çizilen hat ile iliak kanat vertikal aksı arasındaki açıdır. Kıkırdak çatıyı değerlendirmede kullanılır (Şekil 5).

MORFOLOJİK DEĞERLENDİRME

Elde edilen sonografik görüntünün değerlendirilmesinde kemik çatı, kemik köşe ve kıkırdak çatının tanımlanması yapılır. Kemik çatı “iyi”, “yetersiz” ve “kötü” olarak; kemik köşe “köşeli veya küt”, “yuvarlak” ve “düzleşmiş”; kıkırdak çatı ise femur başını kapsamına göre “örtüyor” ve “deplase” olarak tanımlanır ve kaydedilir. Morfolojik tanımlama ile açısal tiplendirmelerin uyumluluğu kontrol edilir.



Şekil 5. α ve β açılarının çizimi.

TİPLENDİRMELER

Kalça, elde edilen α ve β açısal ölçümü esas alınarak Graf tarafından tanımlanan sonometreye göre tiplendirilir (Şekil 6) (Tablo 1).

Tip I (matür) kalça

α açısı 60° ve üstündedir. β açısı 55° ’den düşük ise Tip Ia, büyük ise Tip Ib olarak tanımlanır. Tip Ia ve Tip Ib kalçaların klinik olarak farkı yoktur. Her iki kalça tipi de kalçanın matürasyonunu tamamladığını ve normal olduğunu ifade eder (Şekil 7).

Tip IIa/IIb kalça

α açısı $50-59^\circ$ ’dir. Her iki tip kalça da sentrik yerleşimli ve redüktedir. Tip IIa ile Tip IIb arasındaki ayrım bebeğin kronolojik yaşına göre yapılır. Bebeğin kronolojik yaşı 12 haftadan küçük ise Tip IIa, büyük ise Tip IIb olarak sınıflandırılır (Şekil 8, 9). Tip IIa fizyolojik immatür kalçadır ve takip edilerek matürasyona kadar izlenir. Tip IIb kalça gecikmiş immatür kalçadır ve tedavi edilmelidir.

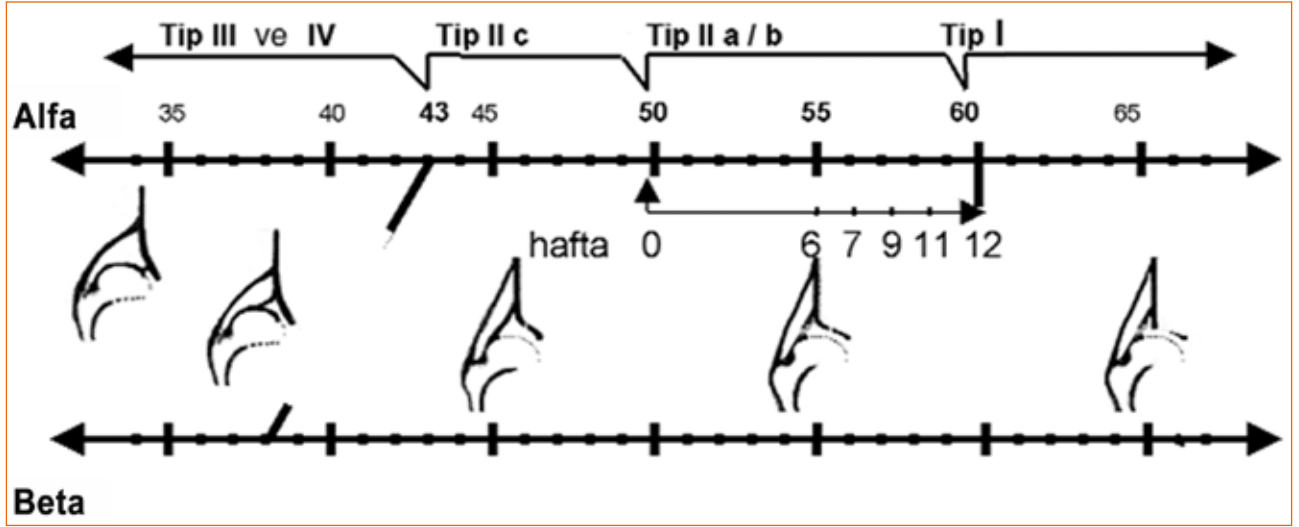
Tip IIa kalçalar kronolojik yaş ve α açısı esas alınarak Tip IIa(-) ve Tip IIa(+) olarak ikiye ayrılır. Tip IIa kalçalarda α açısı değeri ile kronolojik yaş arasında lineer ilişki vardır. Kronolojik yaş iz düşümüne göre olması gereken α açısı değerinden daha düşük α açısına sahip bebekler Tip IIa(-) olarak tiplendirilir. Bu bebeklerin, kronolojik yaşı 12 hafta olduğunda matürasyona ulaşamayacakları ve Tip IIb kalça (gecikmiş immatürite) gelişeceği öngörülür. Bu grup kalçaların tedavi edilmesi ve Tip IIb kalça gelişimine izin verilmemesi önerilir. Tip IIa(-) kalça tiplendirmesi için bebeğin kronolojik yaşının 6 haftadan büyük olması gereklidir (Şekil 10).

Tip IIc kalça

α açısı $43-49^\circ$ arasında β açısı 77° ’den küçük bebekler Tip IIc olarak sınıflandırılır (Şekil 11). Tip IIc kalçalar ultrasonografi esnasında dinamik muayeneye tabi tutulurlar. Kalça sonografik olarak görüntülenirken, dizden kalçaya doğru femur aksı boyunca kuvvet uygulanır. Bu esnada labrumun yer değişimi (β açısındaki değişim) izlenir. Eğer kompresyonla β açısı 77° ’nin üstüne çıkıyorsa, kalça Tip IIc instabil olarak tanımlanır. Kompresyonla labrum yer değiştirmiyorsa, Tip IIc stabil olarak tanımlanır. Tip IIc kalçalar sentrik kalçalardır. Displazi nedeniyle tedavi edilmeleri gerekir.

Tip D kalça

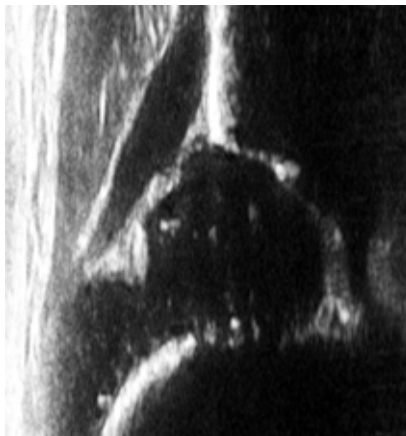α açısı $43-49^\circ$ arasında β açısı 77° ’den büyük bebekler Tip D olarak sınıflandırılır (Şekil 12). Kalça displazisinde desentrik kalçanın ilk aşamasıdır. Kalça instabildir.



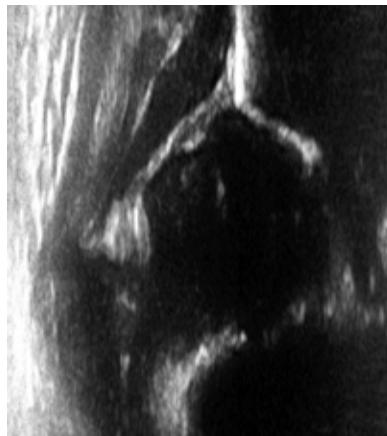Şekil 6. Sonogram.[20]

Tablo 1. Graf'a göre ultrasonografik kalça tiplendirmesi

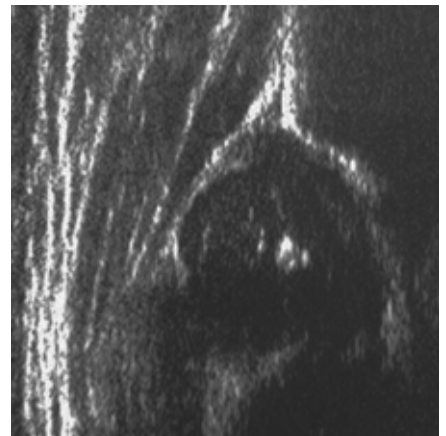
Kalça tipi	Kronolojik yaş	Kemik çatı (α açısı)	Kemik köşe	Kıkırdak çatı (β açısı)
Tip I	Tüm yaşlar	İyi $\alpha \geq 60^\circ$	Köşeli/yuvarlak	Femur başını örtüyor $\beta < 55^\circ$ Tip Ia $\beta \geq 55^\circ$ Tip Ib
Tip IIa(+)	0-12 Hafta	Yetersiz $\alpha = 50-59^\circ$	Yuvarlak	Femur başını örtüyor
Tip IIa(-)	6-12 Hafta	Yetersiz $\alpha = 50-59^\circ$	Yuvarlak	Femur başını örtüyor
Tip IIb	≥ 12 Hafta	Yetersiz $\alpha = 50-59^\circ$	Yuvarlak	Femur başını örtüyor
Tip IIc	Tüm yaşlar	Ciddi yetersiz $\alpha = 43-49^\circ$	Yuvarlak-düzleşmiş	Femur başını örtüyor $\beta < 77^\circ$
Tip D	Tüm yaşlar	Ciddi yetersiz $\alpha = 43-49^\circ$	Yuvarlak-düzleşmiş	Femur başını örtüyor $\beta \geq 77^\circ$
Tip IIIa	Tüm yaşlar	Kötü $\alpha < 43$	Düzleşmiş	Yukarıya itilmiş (deplase) Dejenerasyon yok
Tip IIIb	Tüm yaşlar	Kötü $\alpha < 43$	Düzleşmiş	Yukarıya itilmiş (deplase) Dejenerasyon var
Tip IV	Tüm yaşlar	Kötü $\alpha < 43$	Düzleşmiş	Aşağıya itilmiş (deplase)



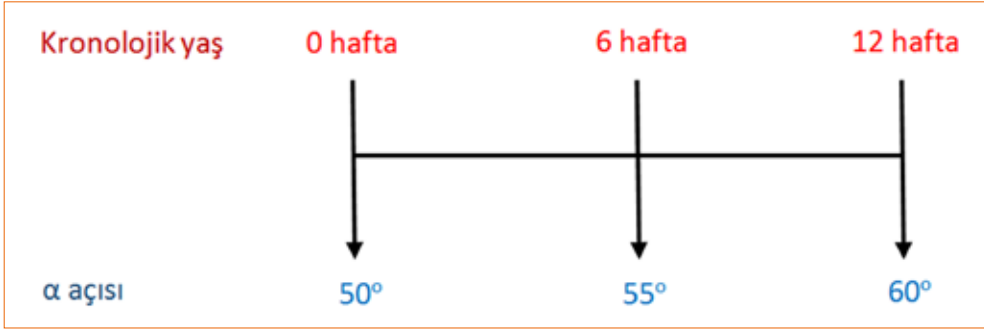
Şekil 7. Tip I (matür) kalça.



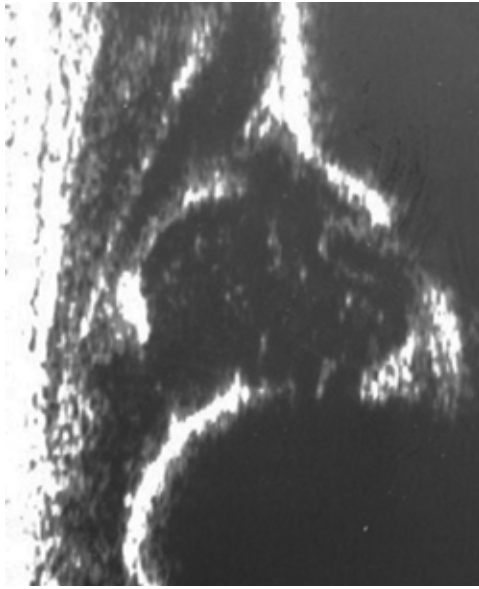
Şekil 8. Tip IIa kalça (5 günlük bebek).



Şekil 9. Tip IIb kalça (18 haftalık bebek).



Şekil 10. Tip IIa kalçalarda kronolojik yaş ve α açısı değişimi.



Şekil 11. Tip IIc kalça.



Şekil 12. Tip D kalça.

Tip III/IV kalça

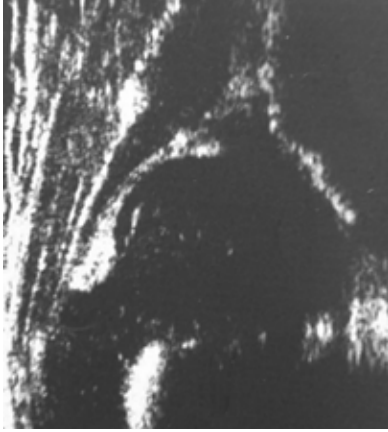α açısı 43°'den küçük kalçalar Tip III ve Tip IV kalça olarak sınıflandırılır. β açısı bu grup kalçalarda 77°'den fazladır. Elde edilen sonografik görüntünün morfolojik değerlendirmesi tiplendirmede esastır. Tip III kalçalarda kıkırdak tavan femur başının üstündedir. US'de perikondrium imajı yukarıdan aşağıya doğrudur. Tip IIIa kalçalarda perikondrial kıkırdakta ekojenite artışı (dejenerasyon) yoktur (Şekil 13). Tip IIIb kalçalarda ise perikondrial kıkırdakta dejenerasyon vardır (Şekil 14). Tip IV kalçalarda kıkırdak çatı femur başının inferiorundadır. US görüntüsünde perikondrium imajı yatay veya aşağıdan yukarıya doğrudur (Şekil 15). Tip IV kalçalarda asetabulum ve femur proksimali aynı koronal düzlemde olmadığı için tüm anatomik yapılar aynı kesitte görüntülenemeyebilir; ayrıca Tip IV görüntülerde standart plan aranmaz. Tip III ve Tip IV kalçalar tedavi gerektiren kalçalardır.

TARAMADA ULTRASONOGRAFİNİN ROLÜ

GKD erken tanısında ultrasonografik taramanın sağlanmış olduğu başarı pekçok çalışma ile ortaya konmuştur. Özellikle sessiz displazilerde, sonografik tarama en önemli araçtır. Fizik muayene ile saptanamayan displazik kalçalar ultrasonografik olarak ortaya konabilir.^[9]

Tartışmalar ise sıklıkla, bu uygulamanın selektif ya da universal yapılması üzerinde yoğunlaşmaktadır.^[1,21,22] Yarar-maliyet analizi yapıldığında, pozitif fizik muayene bulgusu ve risk etmenleri olan bebeklerin kalça US'si ile taranmasının daha uygun olduğunu gösteren, selektif taramayı savunan çalışmalar mevcuttur.^[1,23]

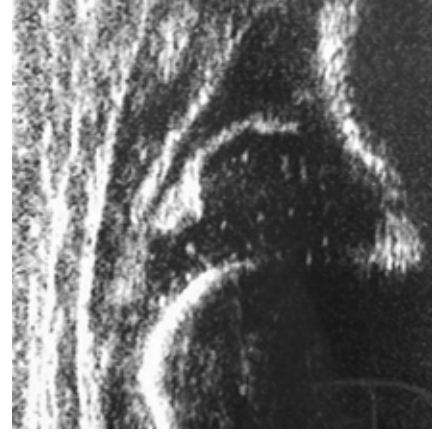Buna karşılık Thaler ve arkadaşları, universal taramanın maliyeti arttırdığını kabul etmekle birlikte, yine de bunu savunmuşlardır.^[24] Avusturya ve Almanya'da 1990'lı yıllarda başlatılan evrensel tarama programları, cerrahi girişime olan gereksinimi dramatik biçimde



Şekil 13. Tip IIIa kalça.



Şekil 14. Tip IIIb kalça.



Şekil 15. Tip IV kalça.

azaltılmıştır. Bunun neticesinde, açık redüksiyon oranı binde 0,13'e kadar azaltılmıştır.^[13]

SONUÇ

Ülkemizde yenidoğan US taraması ile yapılmış sıklık çalışmaları mevcuttur. Bu çalışmalarda %0,86–17 arasında değişen oranlarda kalça displazi sıklığı verilmiştir.^[25–30] Yılda ortalama 1.200.000 canlı doğum gerçekleşen ülkemizde, her yıl yaklaşık 15.000 bebek GKD'li olarak doğmaktadır.^[31]

GKD yenidoğanlarda önemli bir sağlık sorunu olmaya devam etmektedir. Kalça US'si, bu sorunun erken tanısında en etkin yöntemdir. Kalça US'sinin yaygınlaştırılması, GKD'de erken tanı konularak daha başarılı tedavi sonuçları elde etmeyi sağlayacaktır.

Teşekkür

Yazının hazırlanmasındaki katkılarından dolayı sayın Prof. Dr. Tuncay Centel'e teşekkür ederiz.

KAYNAKLAR

- Mahan ST, Katz JN, Kim YJ. To screen or not to screen? A decision analysis of the utility of screening for developmental dysplasia of the hip. *J Bone Joint Surg Am* 2009;91(7):1705–19. [CrossRef](#)
- Keller MS, Nijs EL. The role of radiographs and US in developmental dysplasia of the hip: how good are they? *Pediatr Radiol* 2009;39 Suppl 2: S211–5. [CrossRef](#)
- Hoaglund FT, Steinbach LS. Primary osteoarthritis of the hip: etiology and epidemiology. *J Am Acad Orthop Surg* 2001;9(5):320–7.
- Furnes O, Lie SA, Espehaug B, Vollset SE, Engesaeter LB, Havelin LI. Hip disease and the prognosis of total hip replacements. A review of 53,698 primary total hip replacements reported to the Norwegian Arthroplasty Register 1987–99. *J Bone Joint Surg Br* 2001;83(4):579–86.
- Jones D. An assessment of the value of examination of the hip in the newborn. *J Bone Joint Surg Br* 1977;59(3):318–22.
- Macnicol MF. Results of a 25-year screening programme for neonatal hip instability. *J Bone Joint Surg Br* 1990;72:1057–60.
- Grissom L, Harcke HT, Thacker M. Imaging in the surgical management of developmental dislocation of the hip. *Clin Orthop Relat Res* 2008;466(4):791–801. [CrossRef](#)
- Graf R. The diagnosis of congenital hip-joint dislocation by the ultrasonic Compound treatment. *Arch Orthop Trauma Surg* 1980;97(2):117–33.
- Dogruel H, Atalar H, Yavuz OY, Sayli U. Clinical examination versus ultrasonography in detecting developmental dysplasia of the hip. *Int Orthop* 2008;32(3):415–9.
- Portinaro NM, Pelillo F, Cerutti P. The role of ultrasonography in the diagnosis of developmental dysplasia of the hip. *J Pediatr Orthop* 2007;27(2):247–50.
- Wientroub S, Grill F. Ultrasonography in developmental dysplasia of the hip. *J Bone Joint Surg Am* 2000;82-A(7):1004–18.
- Kamath S, Mehdi A, Wilson N, Duncan R. The lack of evidence of the effect of selective ultrasound screening on the incidence of late developmental dysplasia of the hip in the Greater Glasgow Region. *J Pediatr Orthop B* 2007;16(3):189–91.
- Graf R. The use of ultrasonography in developmental dysplasia of the hip. *Acta Orthop Traumatol Turc* 2007;41 Suppl 1:6–13.
- Puhan MA, Woolacott N, Kleijnen J, Steurer J. Observational studies on ultrasound screening for developmental dysplasia of the hip in newborns: a systematic review. *Ultraschall Med* 2003;24(6):377–82.
- Harcke HT, Clarke NM, Lee MS, Borns PF, MacEwen GD. Examination of the infant hip with real-time ultrasonography. *J Ultrasound Med* 1984;3(3):131–7.
- Saies AD, Foster BK, Lequesne GW. The value of a new ultrasound stress test in assessment and treatment of clinically detected hip instability. *J Pediatr Orthop* 1988;8(4):436–41.
- Terjesen T, Bredland T, Berg V. Ultrasound for hip assessment in the newborn. *J Bone Joint Surg Br* 1989;71(5):767–73.
- Suzuki S, Kasahara Y, Futami T, Ushikubo S, Tsuchiya T. Ultrasonography in congenital dislocation of the hip. Simultaneous imaging of both hips from in front. *J Bone Joint Surg Br* 1991;73(6):879–83.

19. Rosendahl K, Markestad T, Lie RT. Ultrasound in the early diagnosis of congenital dislocation of the hip: the significance of hip stability versus acetabular morphology. *Pediatr Radiol* 1992;22(6):430-3.
20. Graf R. Kalça ultrasonografisi el kitabı. Ultrasonografi ile Gelişimsel Kalça Displazisinin Tanısı ve Tedavinin Planlanması. Türkçe çeviri, 1. Basım. İstanbul: Avrupa Yayınları; 2001.
21. Laborie LB, Engesæter IØ, Lehmann TG, Eastwood DM, Engesæter LB, Rosendahl K. Screening strategies for hip dysplasia: long-term outcome of a randomized controlled trial. *Pediatrics* 2013;132(3):492-501. **CrossRef**
22. Shorter D, Hong T, Osborn DA. Cochrane Review: Screening programmes for developmental dysplasia of the hip in newborn infants. *Evid Based Child Health* 2013;8(1):11-54. **CrossRef**
23. Desprechins B, Ernst C, de Mey J. Screening for developmental dysplasia of the hip. *JBR-BTR* 2007;90(1):4-5.
24. Thaler M, Biedermann R, Lair J, Krismer M, Landauer F. Cost-effectiveness of universal ultrasound screening compared with clinical examination alone in the diagnosis and treatment of neonatal hip dysplasia in Austria. *J Bone Joint Surg Br* 2011;93(8):1126-30. **CrossRef**
25. Karapınar L, Öztürk H, Sürenkøk F, Us MR. 15.000 yenidoğanın ortopedik yönden değerlendirilmesi. *Artroplasti Artroskopik Cer* 2001;12(2):139-43.
26. Ömeroğlu H, Koparal S. The role of clinical examination and risk factors in the diagnosis of developmental dysplasia of the hip: a prospective study in 188 referred young infants. *Arch Orthop Trauma Surg* 2001;121(1-2):7-11.
27. Oğuz T, Ege A, Güngör Ş, Toppare MT, Erdemtok N. 1099 bebeğin Graf yöntemi ile ultrasonografik değerlendirilmesi. *Artroplasti Artroskopik Cer* 1996;7:64-6.
28. Köse N, Ömeroğlu H, Özyurt B, Akçar N, Özçelik A, Inan U, Seber S. Our three-year experience with an ultrasonographic hip screening program conducted in infants at 3 to 4 weeks of age. *Acta Orthop Traumatol Turc* 2006;40(4):285-90.
29. Doğruel H, Atalar H, Yavuz OY, Uraş İ, Günay C, Şaylı U. Türkiye'de Gelişimsel Kalça Displazisi Sıklığının ve Tarama Programlarının Değerlendirilmesi. *Türkiye Klinikleri J Med Sci* 2008;28(3):357-60.
30. Demirhan M, Şar C, Aydınok Ç, Çakmak M, Çoban A. Doğumsal kalça çıkığının tanısında ultrasonografi. *Acta Orthop Traumatol Turc* 1994;28:8-14.
31. TC Türkiye İstatistik Kurumu Başkanlığı, <http://www.tuik.gov.tr>.