



Yara bakım ürünleri

Wound care products

Bengüsu Mirasoğlu

İstanbul Üniversitesi, İstanbul Tıp Fakültesi, Sualtı Hekimliği ve Hiperbarik Tıp Anabilim Dalı, Çapa, İstanbul

İnsanlık tarihi kadar eski olan yara bakımı, ilk zamanlarda bitki özleri ve çeşitli yağlarla yapılmaktayken, günümüzde yerini modern yara örtülerine bırakmıştır. Bir yaranın iyileşmesi için gerekli nem, sıcaklık, antimikrobiyal koruma gibi tüm şartları sağlaması beklenen bu ürünlerin, aynı zamanda hastanın hayat kalitesini artırması ve ekonomik olması istenmektedir. Her biri bu kriterlerin tamamını karşılamasa da, piyasada yüzlerce yara örtüsü mevcuttur. Genel olarak; hidrokolloidler, aljinatlar, fiberler, kollajenler, hidrojeller, köpük ve film örtüler olarak gruplandırılır. Üretildikleri ham maddelere ve şekillerine göre, farklı absorpsiyon, debridman ya da yaraya uyum kapasiteleri vardır. Bazılarına gümüş, metilen mavisi, iodin ve klorheksidin gibi maddeler eklenerek, antimikrobiyal özellik kazandırılmış, pek çoğu hakkında bilimsel çalışmalar da yapılmıştır. Yara örtülerinin genel olarak diyabetik ülser iyileşmesine olumlu etkileri saptanmışsa da, herhangi bir örtünün diğerine göre daha üstün olduğu gösterilememiştir. Bir yaraya uygun örtüyü seçmek için birçok faktör göz önüne alınmalıdır. Her örtü her yarada kullanılamayacağı gibi, bir yara tedavisinin her evresinde de aynı yara örtüsü kullanılmaz. Uygun zamanda uygun örtüyü kullanmak, yara iyileşmesi açısından yararlı olacaktır.

Anahtar sözcükler: hidrokolloidler; aljinatlar; fiberler; kollajenler; hidrojeller; köpük; film örtüler

Wound care which is as old as humanity and was done at early times by herbal extracts and oils, nowadays evolved to modern wound care products. These products which are expected to provide optimum moisture, temperature and antimicrobial protection, also need to ameliorate patients' quality of life and be economical at the same time. There are hundreds of wound dressings but none can fulfill all these requirements. Generally they are grouped as hydrocolloids, hydrofibers, alginates, collagens, hydrogels, foam and film dressings. They all have different absorption or debridement capacities and wound surface compatibility, depending on their raw material and shapes. Some are introduced antimicrobial activity by adding agents like silver, iodine or chlorhexidine. Also, scientific studies have been done about many of them. It is shown that wound dressings have beneficial effect on diabetic ulcer treatment, but none of them was found superior compared to each other. Several factors should be evaluated to choose an adequate dressing for a wound. All dressings are not indicated for all wounds and likewise, same dressing is not indicated for every phase of a wound treatment. A dressing used at the right time for a right wound will be beneficial and improve healing.

Key words: hydrocolloids; alginates; hydrofibers; collagens; hydrogels; foam; film dressings

Yara bakımı ve pansuman, insanlık tarihi kadar eskidir. İlk zamanlarda çeşitli bitkisel ilaçlar ve karışımlar kullanılırken, sonraları yarayı kapalı ve kuru tutmak amaçlanmıştır.^[1] Yara bakımında esas gelişim ise savaşlar sayesinde olmuş, debridman, tül gre gibi kavramlar bu dönemde ortaya çıkmıştır. 1963'te Winter'ın nemli tutulan yaraların daha hızlı iyileştiğini göstermesi ise, güncel yara bakımının temelini oluşturmuş ve çalışmalar bu yönde şekillenmiştir.^[2]

Nemli ortam, yara iyileşmesi için çok önemlidir, ancak tek başına yeterli değildir. Sonraki çalışmalarda, yaranın iyileşmesi için diğer önemli faktörler araştırılmış ve bu şartları sağlayan pansuman malzemeleri kullanma amacı öne çıkmıştır. Son yıllarda ise, gelişen teknolojiye de yararlanılarak, kullanıma hazır yara bakım ürünleri üretilmiştir. Günümüzde kısaca yara örtüleri diye adlandırdığımız bu ürünlerin, ideal olarak şu özelliklere sahip olması beklenmektedir:

- İletişim adresi: Uzm. Dr. Bengüsu Mirasoğlu, İstanbul Üniversitesi, İstanbul Tıp Fakültesi, Sualtı Hekimliği ve Hiperbarik Tıp Anabilim Dalı, 34093 Çapa, İstanbul Tel: 0212 - 414 22 34 e-posta: bengusu.mirasoglu@istanbul.edu.tr
- Geliş tarihi: 15 Temmuz 2015 Kabul tarihi: 15 Temmuz 2015

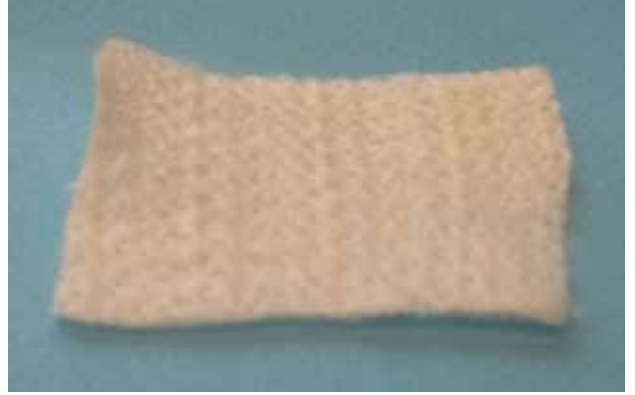- Uygun nem sağlamalı (fazla eksudayı emmeli ve yarayı kurutmamalı).
- Optimum sıcaklık sağlamalı.
- Mikrobiyal ajanlara ve yabancı cisimlere bariyer oluşturmalı.
- Toksik ve alerjik olmamalı.
- Kolay değiştirilebilir ve ağrısız olmalı.
- Gaz geçişi sağlamalı.
- Kokuyu ortadan kaldırmalı.
- Yaraya destek olmalı.
- Estetik ve ucuz olmalı.

Bunlara göre, aslında en ideal yara örtüsünün insanın kendi derisi olduğu söylenebilir.^[3] Elbette ki bu her zaman mümkün olamayacağından, uygun yara örtüsünü seçmek gereklidir. Halihazırda piyasada, onlarca firmaya ait sayısı 500'ü bulan yara örtüsü vardır. Ancak, hangi örtünün hangi yarada nasıl kullanılacağı sağlık çalışanları için kafa karıştırıcı olduğu gibi, örtülerin etkinlikleri de halen tartışma konusudur ve bu konuda pek çok araştırma yapılmaktadır. Tüm yara örtülerini bilmek olanaksızdır; ancak, yara örtüsü gruplarını ve bu grupların genel özelliklerini bilmek yol gösterici olur.

Yara örtüleri için “biyolojik/non-biyolojik” ya da “oklusif/nonoklusif” gibi çok çeşitli sınıflamalar yapılmaktadır. Ancak, ülkemizde sıklıkla Yara Bakımı ve Doku Onarımı Derneği'nin yaptığı sınıflama kabul görmektedir. Bu sınıflamaya göre, pasif kapamalar olarak adlandırılan yara örtüleri genel olarak şu şekildedir:

FİLM ÖRTÜLER

Bunlar, genellikle transparan olan, poliüretan yapıda ve yarı geçirgen malzemelerdir. Bir film örtü, gaz, nem ve buharı geçirir, ancak sıvıya geçirgen değildir. Bu sayede, yaranın nemli tutulmasını sağlar. Ancak, absorpsiyon özelliği yoktur. Az eksudalı ya da eksudasız yüzeysel yaralarda kullanılması uygundur. Sızdırmazlık çift yönlü olduğundan, yaranın dışarıdan ıslanmasını da engeller; dolayısıyla, hasta banyo yapabilir. Bakteriyel kontaminasyon için mekanik bir engel oluşturur. Bazen kuru nekrozun yumuşatılarak uzaklaştırılması için de kullanılır. Bir diğer kullanımı da, diğer örtülerin jel ya da dolgu malzemelerinin yaraya sabitlenmesi içindir. Yarada uzun süre kalmaları uygun değildir; diğer örtülere göre daha sık pansuman değişimi önerilir. Ayrıca, bir yanı adhesif ile kaplıdır; sağlam deride alerjik reaksiyon riski vardır.^[4] Film örtüler, pratikte tedaviden çok koruyucu amaçla kullanılmaktadır.



Şekil 1. Aljinat yara örtüsü.


HİDROKOLLOİDLER

Çoğunlukla selüloz, jelatin pektin gibi maddelerde imal edilen bu malzemeler, örtüler arasında en eski olanlardandır. Eksuda varlığında jelleşir ve yaranın nemli kalmasını sağlar. Bu özelliği ile, kuru nekrotik yaraların debridmanı için kullanılabilir. Ancak, absorpsiyon özellikleri çok azdır; dolayısıyla, eksuda fazla olduğunda maserasyona neden olabilir. Mikroorganizmalara karşı koruyuculukları da çok azdır; enfekte yaralarda kullanılması önerilmez. Jelleştiği ve absorbe etmediği için, uzun süre yara üzerinde kalması uygun değildir. Sonuç olarak, granülasyon ya da epitelizasyon evresindeki yüzeysel enfekte olmayan yaralar için uygundur.^[3] Hidrokolloidler, ped, jel ya da toz formda ve kullanılacak bölgeye göre çeşitli şekillerde (örneğin, topuk için) olabilir. Önerilen pansuman değişim süresi 3-5 gündür; ancak, bu sürede maserasyon açısından takip edilmelidir.

Hidrokolloidler ile ilgili birçok çalışma mevcuttur. Bunların bir kısmında diğer yara örtüleri ile, bir kısmında ise geleneksel pansuman ile karşılaştırılmıştır.^[5] Ağustos 2013'te yayımlanan Cochrane değerlendirilmesinde ise, diyabetik ayakta hidrokolloid kullanımı ile ilgili yaklaşık 500 yayın taranmıştır. Bunların pek çoğu için, çalışma yöntemleri ile ilgili eleştiriler getirilmiştir. Sonuç olarak da, diyabetik ülserlerde hidrokolloid kullanımının, ne diğer yara örtüleri ne de klasik pansumana bir üstünlüğünün gösterilemediği belirtilmiştir.^[6]

ALJİNATLAR

Yosunlardan elde edilen ve özel bir şekilde dokunmuş yara örtüleridir (Şekil 1). İçeriğindeki kalsiyumun yara eksudasındaki sodyum ile yer değiştirmesi ile, hidrofilik bir jel oluşur. Bu jel sayesinde, yüksek absorpsiyon sağlanır. Hemostatik özellikleri vardır, kanayan



Şekil 2. Gümüşlü fiber örtü.



Şekil 3. Gümüşlü köpük örtü.

yaralarda kullanılabilir. Antibakteriyel özelliği azdır, enfekte yaralarda önerilmez. Eksudası fazla olan granülasyon ya da epitelizasyon aşamasındaki yaralar için uygundur. Yumuşak yapıda olduklarından ve piyasada iplik ya da şerit formları da bulunabildiğinden, kaviteli, dar yaralara da uygulanabilir.^[2] Jelleştikleri için, yara-dan kaldırılmaları kolay ve ağrısızdır. Genel olarak 3-5 günde değiştirilmesi önerilse de, örtü sıvıya doyduğunda yenilenmelidir.

Aljinat yara örtülerinin diyabetik ülserlerde iyileşmeye katkısı olduğunu ve iyileşmeyi hızlandırdığını iddia eden birçok yayın vardır.^[7,8] Ancak, yine 2013'te yayımlanan Cochrane derlemesinde, aljinatların diyabetik ülserlerde kullanımı ile ilgili 103 yayın incelenmiş ve yalnızca altı randomize kontrollü çalışma değerlendirilmeye uygun bulunmuştur. Sonuç olarak da, aljinat yara örtülerinin geleneksel pansuman ya da köpük örtü ya da antimikrobiyal özellikli aljinatlara bir üstünlüğü gösterilememiştir.^[9]

HİDROFİBER ÖRTÜLER

Hidrofiber örtüler, %100 sodyum karboksimetil selülozdan oluşur ve dokunmamış lif yapısındadır. En önemli özelliği, yüksek absorpsiyon kapasitesi ve absorbe ettiği sıvıyı geri bırakmamasıdır. Debridman özelliği yoktur ve antibakteriyel özelliği yok denecek kadar azdır. Bu örtüler, çok eksudalı yaralar için uygundur. Şerit ya da pedler halinde bulunabilir ve yumuşak yapısı sayesinde kaviteli yaralara da uygulanabilir. Yara yüzeyinden kaldırılması da kolaydır.^[10]

Hidrofiber örtülerin gümüşlü formları ise, antibakteriyel örtüler olarak bilinir ve oldukça sık kullanılır (Şekil 2). Klinik çalışmalar da, daha çok bu formu ile yapılmıştır. Gümüşsüz formlarının etkinliği ile ilgili venöz ve cerrahi yaralarda yapılan birkaç çalışma

olsa da, diyabetik ülser ile ilgili çalışma pek yoktur.^[11,12] Gümüşlü hidrofiber örtülerin enfekte yaralarda yararlı olduğunu belirten yayınlar vardır; ancak, diyabetik ülserde etkinliği ile ilgili yeterli kanıt olduğu söylenemez.^[13,14]

KÖPÜK ÖRTÜLER

Bunlar, poliüretan ya da silikonun ana madde olarak kullanıldığı süngerimsi yara örtüleridir. Bunların da kuvvetli absorpsiyon özellikleri ön plandadır. Yara yüzeyine iyi uyum sağlasa da, dokuları itibariyle kaviteli yaralarda kullanımı zordur. Debridman özelliği vardır, ancak antibakteriyel özelliği –gümüş ya da metilen mavisi gibi ayrı bir madde eklenmemiş ise– yoktur. Çeşitli boyutlarda ve kalınlıklarda bulunabilir ve diğer yara örtüleri ile beraber kullanılabilir.^[4] Kompresyon bandajı ile kullanımı sıktır. Ayrıca, süngerimsi yapıları nedeniyle, yastık gibi koruyucu olabilir (Şekil 3).^[3]

Tıpkı diğer yara örtüleri gibi, köpük örtüler için de diyabetik ayakta kullanımı ile ilgili çalışmalar yapılmış ve çeşitli sonuçlar elde edilmiştir. 2013'te yayımlanan Cochrane derlemesinde ise, incelenen yüzlerce yayından yine altı tanesi değerlendirilmeye uygun bulunmuştur. Değerlendirmede, köpük örtüler ile geleneksel pansuman ve diğer yara örtüleri arasında belirgin fark gösterilememiştir. Ancak, çalışmaların küçük olması ve saptanan sistematik hatalar nedeniyle, yazarlar bunu yeterli kanıt olmadığı şeklinde yorumlamışlardır.^[6]

HİDROJELLER

Nışasta polimerleri ve yüksek oranda sudan oluşan yara örtüleridir (Şekil 4). Bileşiminin yaklaşık %80'i



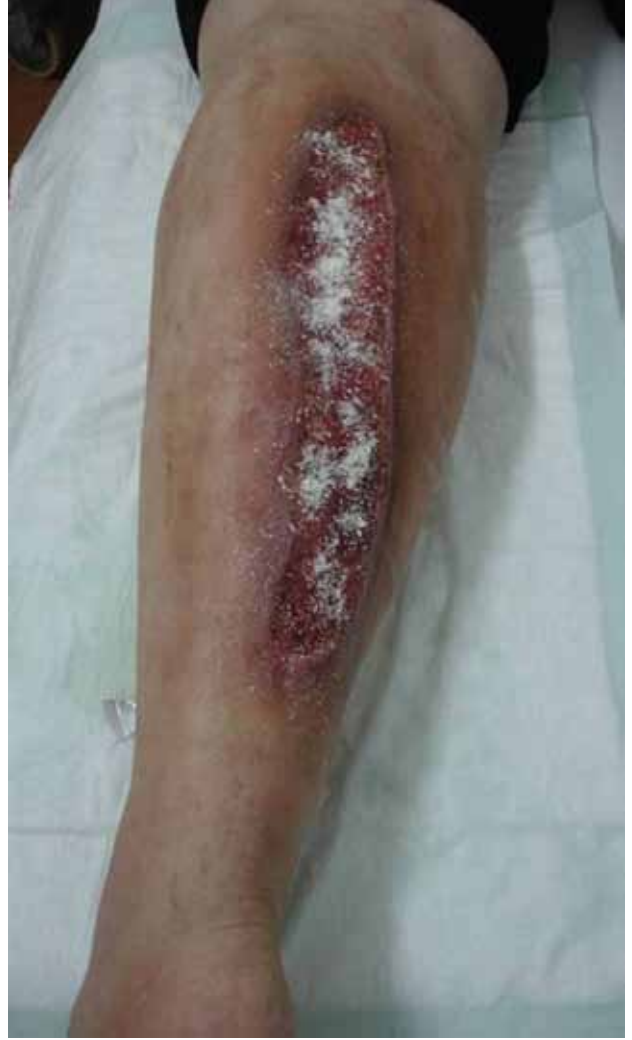Şekil 4. Hidrojel.

sudur. Yarayı nemlendirmek ve daha çok nekrotik yaraların otolitik debridmanı için kullanılır. Absorpsiyon özellikleri çok azdır. Antimikrobiyal özellikleri ise yoktur. Dolayısıyla, yüzeysel, enfekte olmayan ve eksudasız yaralarda kullanımı önerilir. En önemli dezavantajı, film örtü gibi ikinci bir yara örtüsü gerektirmesidir. Pansuman değişiminin günlük yapılması daha uygundur.^[15]

Hidrojeller ile ilgili yapılan Cochrane derlemesinde, beş randomize kontrollü çalışma değerlendirilmiştir. Buna göre, hidrojellerin geleneksel pansumana göre daha iyi olduğu yönünde bulgular olduğu saptanmıştır. Ancak bu bulguların, bias riski nedeniyle kesin olmadığı da belirtilmiştir. Ayrıca, larva tedavisinde ve değişik markalar arasında fark saptanmamıştır. Hidrojelleri diğer yara örtüleri ile karşılaştıran çalışmalara rastlanmadığı gibi, bunların mekanik debridmandan daha iyi olduğunu gösterir bir kanıt da yoktur.^[16]

KOLLAJEN YAPILI ÖRTÜLER

Kollajen, bağ dokusunun yapı taşıdır ve vücutta yirmiye yakın türü vardır. Bunlardan özellikle ikisi, Tip 1 ve Tip 3, yara iyileşmesinin çeşitli aşamalarında görev alır. Ayrıca, yara iyileşmesini bozan matriks metalloproteinazları bağlayarak da iyileşmeye katkı sağladığı yönünde bulgular vardır. Kollajenli örtüler ise, at, sığır, tavuk gibi hayvanlardan elde edilen Tip 1 kollajenden üretilmektedir. Absorpsiyon özelliği yüksektir; ağırlığının 10 katına kadar eksudayı tutabilir. Antimikrobiyal etkinliği ve debridman özelliği yoktur. Eksudalı, enfekte olmayan yaralar için kullanılabilir. Şekli kolay değiştirilebilir olduğundan, her türlü yaraya kolaylıkla

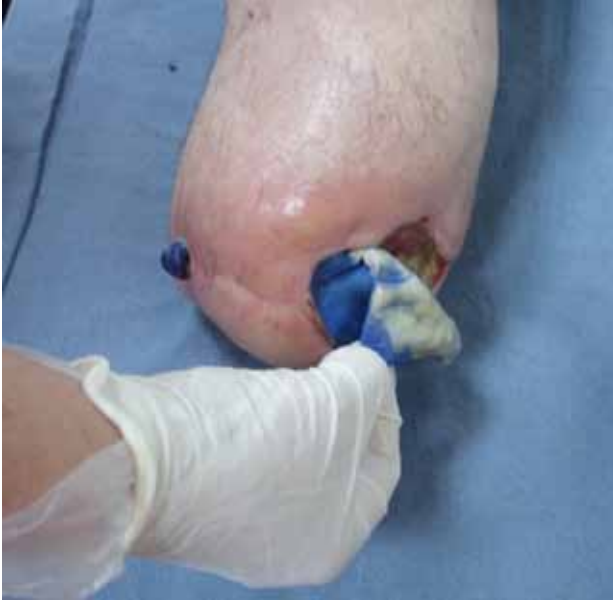

Şekil 5. Yaraya toz kollajen uygulaması.

uygulanabilir. İlk kullanımda hemostatik etkisi vardır; küçük kanamalarda kontrol de sağlar.^[17] Piyasada, ped, jel ve toz (pudra) halinde bulunabilir (Şekil 5).

Kollajenin, oksidize rejenere selüloz (ORC) ile kombine edilip, etkisinin artırılmış ve gümüş eklenerek antibakteriyel özellik katılmış formları da vardır.^[18]

Kollajen içerikli örtülerin, yanıklar ve diğer kronik yaralarda etkin olduğunu gösterir çalışmalar olsa da, diyabetik ülserlerde etkinliği ile ilgili yeterli çalışma bulunmamaktadır.^[19] Kollajen+ORC içerikli örtüler ile yapılan çalışmalarda ise, çeşitli yaralarda daha hızlı iyileşme gösterilmiştir.^[20,21] Ancak, diyabetik ülserlerde yapılan randomize kontrollü bir çalışmada, geleneksel pansuman ile kollajen+ORC karşılaştırılmış ve kapanma açısından istatistiksel olarak anlamlı bir fark saptanmamıştır.^[22]



Şekil 6. Metilen mavisi içerikli köpük örtü uygulaması. Eksuda ile temas eden yara örtüsünde renk değişikliği oluşur.

ANTİMİKROBİYAL YARA ÖRTÜLERİ

Aslında özel bir grup olmayıp, yukarıda anlatılan örtü türlerine (diğer adıyla, taşıyıcılara) antimikrobiyal bir ajan eklenmesi ile elde edilen yara örtüleridir.

Bu ajanlardan da en bilineni gümüştür. Aljinat, hidro-fiber, kollajen ya da diğer bir taşıyıcıya eklenen gümüş, devamlı ya da kontrollü şekilde yara yüzeyine salınır. İyonize halde olan gümüş, bakterilerin enerji metabolizması ve hücre duvar yapılarını bozarak, antibakteriyel etkinlik gösterir. Bu sayede, hem taşıyıcının absorpsiyon ve nemlendirme gibi temel özelliklerinden yararlanır hem de enfeksiyon kontrolü sağlanır. Özellikle, antibiyotik direncinin artması nedeni ile gümüşlü örtülere daha da fazla yönelinmiştir. Gümüşün antimikrobiyal etkinliği ve örtülerin klinik kullanımı ile ilgili pek çok yayın vardır; ancak, özellikle de diyabetik ülser üzerine etkisi ile ilgili kuvvetli kanıtlar olmadığı söylenmektedir.^[10] Gümüşün fibroblastlar üzerine sitotoksik etkisi olması nedeniyle; kullanımı ile ilgili en önemli nokta, sadece enfekte yaralara uygun olmasıdır. Enfekte olmayan yaralarda kullanıldığı takdirde, yara iyileşmesinin bozulduğunu gösteren birçok çalışma vardır.

Metilen mavisi ve jansiyen moru eklenmiş köpük örtü de önemli bir antimikrobiyal örtüdür (Şekil 6). Köpük temelli olduğu için, yüksek absorpsiyon kapasitesine sahip olan bu örtünün, birçok bakteriye karşı etkinliği de gösterilmiştir. Ayrıca, bir miktar debriman özelliği de vardır.^[23] Hem ped hem de fitil şekli bulunan bu

örtünün yapısı –diğer köpük örtülerin aksine– kaveteli yaralarda da kullanmaya uygundur. Enfekte, nekrotik ve bol eksudalı yaralar için önerilir. Bu yara örtüsünün klinik etkinliği ile ilgili az sayıda çalışmada ise başarılı sonuçlar bildirilmiştir.^[24]

Antimikrobiyal olarak kullanılan bir diğer ajan da iyodindir. Antiseptik bir materyal olup, spektrumu geniştir. Jel, pudra, pomat ya da gazlı beze emdirilmiş formlarda olabilir. Ancak, inorganik ya da organik bileşikler ajanın etkisini azaltabileceği gibi, tiroid disfonksiyonu ve alerjik reaksiyon yapma riski vardır.^[25]

Ayrıca klorheksidin içeren, bizmut emdirilmiş gaz (*gauze*) benzeri yara örtüleri de bu grupta sayılabilir. Gaz, çoğunlukla parafin ya da vazelinli olduğundan, yara nemli ve yumuşak kalır. Antimikrobiyal korumanın istendiği yüzeyel yaralar için önerilir.

DİĞER YARA ÖRTÜLERİ

Tüm bu örtülerin dışında, birkaç çeşit daha vardır. Bunlardan biri, koku giderme özelliği öne çıkan aktif kömürlü örtülerdir. Aktif madde, köpük, aljinat gibi taşıyıcılar ile ya da gümüşle birlikte kullanılabilir. Daha çok, absorban pedler şeklinde bulunur. Bir diğer grup da ballı yara örtüleridir. Çok eski zamanlardan beri yara iyileşmesinde yeri olan bal, modern yara örtülerinde de kullanılmıştır. Balın, antibakteriyel, absorban, debriman özellikleri olduğu ve iyileşmeyi hızlandırdığı iddia edilmektedir.

DERİ EŞDEĞERLERİ

Konu pansuman ve yara örtüleri olduğunda, deri eşdeğerlerine de değinmek yararlı olur. Bu malzemeler, biyomühendislik ürünleridir. Sellüler ya da asellüler olabilir. Yara iyileşmesine farklı şekillerde katkısı olur. Doku onarımı için yapısal destek olup, büyüme faktörleri ve sitokinler gibi gerekli maddeleri sağlar. Ayrıca, diğer yara örtüleri gibi, nemin korunması ve kontaminasyonu önlemek gibi etkileri de vardır. Yapılan çalışmalarda olumlu etkileri de gösterilmiştir, ancak pahalı ve uzman gözetiminde uygulanabilen örtülerdir.^[26]

Hepsi birlikte değerlendirildiğinde, benzer özellikleri olduğu halde tüm özellikleri barındırabilen bir yara örtüsü yoktur. Nekrotik, enfekte ya da granüle vb. olabilen farklı yaralar için, farklı örtüler gereklidir. Hatta, bir yaranın farklı aşamaları için farklı örtüler gereklidir. Örneğin, bir yarayı başından sonuna gümüşlü yara örtüsü ile takip etmek pek mümkün değildir.

Örtü seçiminde önemli bir faktör de maliyettir. Ülkemizde Sosyal Güvenlik Kurumu (SGK) tarafından ödenen yara örtüleri; hidrokolloidler, köpük ve fiber/aljinat içerikli örtüler ile antimikrobiyal örtülerdir.

Kurum ödemesi için, birisi güvenlik kurumunca belirlenmiş branşlardan olacak şekilde üç hekimce imzalanmış rapor olması gereklidir.^[27]

Kanıtla dayalı tıp açısından bakılacak olursa, herhangi bir yara örtüsünün bir diğerine ya da geleneksel pansuman yöntemlerine üstün olduğunu gösterecek yeterli kanıt bulunamamıştır.^[28] Dolayısıyla, yaranın durumu, ihtiyacı ve maliyetler iyi değerlendirilmelidir. Uygun yara doğru zamanda doğru örtü ile yarar sağlanabilir, ancak bunun bilimsel olarak kanıtlanamamış olduğu akılda bulundurulmalıdır.

KAYNAKLAR

- Ovington LG. The evolution of wound management: ancient origins and advances of the past 20 years. *Home Healthc Nurse* 2002;20(10):652-6.
- Lionelli GT, Lawrence WT. Wound dressings. *Surg Clin North Am* 2003;83(3):617-38.
- Moura LI, Dias AM, Carvalho E, de Sousa HC. Recent advances on the development of wound dressings for diabetic foot ulcer treatment –a review. *Acta Biomater* 2013;9(7):7093-114. [CrossRef](#)
- Watson FSN, Hodgkin W. Wound dressings. *Surgery* 2005;23(2):52-5.
- McIntosh C. Are hydrocolloid dressings suitable for diabetic foot ulcers? *Wound Essent* 2007;2:170-2.
- Dumville JC, Deshpande S, O'Meara S, Speak K. Hydrocolloid dressings for healing diabetic foot ulcers. *Cochrane Database Syst Rev* 2013; 8:CD009099. [CrossRef](#)
- Skórkowska-Telichowska K, Czemplik M, Kulma A, Szopa J. The local treatment and available dressings designed for chronic wounds. *J Am Acad Dermatol* 2013;68(4):e117-26. [CrossRef](#)
- Foster AVM, Greenhill MT, Edmonds ME. Comparing two dressings in the treatment of diabetic foot ulcers. *J Wound Care* 1994;3:224-8.
- Dumville JC, O'Meara S, Deshpande S, Speak K. Alginate dressings for healing diabetic foot ulcers. *Cochrane Database Syst Rev* 2013;25;6:CD009110. [CrossRef](#)
- Abdelrahman T, Newton H. Wound dressings: Principles and Practice. *Surgery* 2011;29(10):491-5.
- Meaume S, Dissemond J, Addala A, Vanscheidt W, Stücker M, Goerge T, Perceau G, Chahim M, Wicks G, Perez J, Tacca O, Bohbot S. Evaluation of two fibrous wound dressings for the management of leg ulcers: results of a European randomised controlled trial (EARTH RCT). *J Wound Care* 2014;23(3):105-6, 108-11, 114-6.
- Ravnskog FA, Espehaug B, Indrekvam K. Randomised clinical trial comparing Hydrofiber and alginate dressings post-hip replacement. *J Wound Care* 2011;20(3):136-42.
- Mosti G, Magliaro A, Mattaliano V, Picerni P, Angelotti N. Comparative study of two antimicrobial dressings in infected leg ulcers: a pilot study. *J Wound Care* 2015;24(3):121-2. [CrossRef](#)
- Verbelen J, Hoeksema H, Heyneman A, Pirayesh A, Monstrey S. Aquacel® Ag dressing versus Acticoat™ dressing in partial thickness burns: a prospective, randomized, controlled study in 100 patients. Part 1: burn wound healing. *Burns* 2014;40(3):416-27. [CrossRef](#)
- Erdoğan B. Yara Bakım Ürünleri. İçinde: Topalan M, Aktaş Ş, editörler. *Güncel Yönleriyle Kronik Yara*. İstanbul: İstanbul Tıp Fakültesi, Kronik Yara Konseyi; 2010. p.143-71.
- Dumville JC, O'Meara S, Deshpande S, Speak K. Hydrogel dressings for healing diabetic ulcers. *Cochrane Database Syst Rev* 2013; 7:CD009101. [CrossRef](#)
- Chattopadhyay S, Raines RT. Review collagen-based biomaterials for wound healing. *Biopolymers* 2014;101(8):821-33. [CrossRef](#)
- Aktaş Ş. Farklı bir yara bakım ürünü grubu: Kollajen, ORC+kollajen, ORC+Ag+kollajen. İçinde: Topalan M, Aktaş Ş, editörler. *Güncel Yönleriyle Kronik Yara*. İstanbul: İstanbul Tıp Fakültesi, Kronik Yara Konseyi; 2010. p.215-26.
- Singh O, Gupta SS, Soni M, Moses S, Shukla S, Mathur RK. Collagen dressing versus conventional dressings in burn and chronic wounds: a retrospective study. *J Cutan Aesthet Surg* 2011;4(1):12-6. [CrossRef](#)
- Kloeters O, Unglaub F, de Laat E, van Abeelen M, Ulrich D. Prospective and randomised evaluation of the protease-modulating effect of oxidised regenerated cellulose/collagen matrix treatment in pressure sore ulcers. *Int Wound J* 2015. [Epub ahead of print] [CrossRef](#)
- Gottrup F, Cullen BM, Karlsmark T, Bischoff-Mikkelsen M, Nisbet L, Gibson MC. Randomized controlled trial on collagen/oxidized regenerated cellulose/silver treatment. *Wound Repair Regen* 2013;21(2):216-25. [CrossRef](#)
- Veves A, Sheehan P, Pham HT. A randomized, controlled trial of Promogran (a collagen/oxidized regenerated cellulose dressing) vs standard treatment in the management of diabetic foot ulcers. *Arch Surg* 2002;137(7):822-7.
- Sibbald RG, Ovington LG, Ayello EA, Goodman L, Elliott JA. Wound bed preparation 2014 update: management of critical colonization with a gentian violet and methylene blue absorbent antibacterial dressing and elevated levels of matrix metalloproteases with an ovine collagen extracellular matrix dressing. *Adv Skin Wound Care* 2014;27(3 Suppl 1):1-6. [CrossRef](#)
- Coutts PM, Ryan J, Sibbald RG. Case series of lower-extremity chronic wounds managed with an antibacterial foam dressing bound with gentian violet and methylene blue. *Adv Skin Wound Care* 2014;27(3 Suppl 1):9-13. [CrossRef](#)
- Ovington LG. Advances in wound dressings. *Clin Dermatol* 2007;25(1):33-8.
- Alavi A, Sibbald RG, Mayer D, Goodman L, Botros M, Armstrong DG, Woo K, Boeni T, Ayello EA, Kirsner RS. Diabetic foot ulcers: Part II. Management. *J Am Acad Dermatol* 2014;70(1):21. e1-24. [CrossRef](#)
- Sosyal güvenlik kurumu sağlık uygulama tebliğinde değişiklik yapılmasına dair tebliğ. Resmi gazete 24.12.2014. no: 29215.
- Dumville JC, Soares MO, O'Meara S, Cullum N. Systematic review and mixed treatment comparison: dressings to heal diabetic foot ulcers. *Diabetologia* 2012;55(7):1902-10. [CrossRef](#)